

Hôpital Central de l'Armée
Service de Médecine Interne
Pr. D. Lounis

LES HEPATOMEGALIES

Dr. L. Djilali

PLAN

1. Définition
2. Rappel anatomique
3. Diagnostic positif
4. Diagnostic différentiel
5. Les étiologies des hépatomégalie

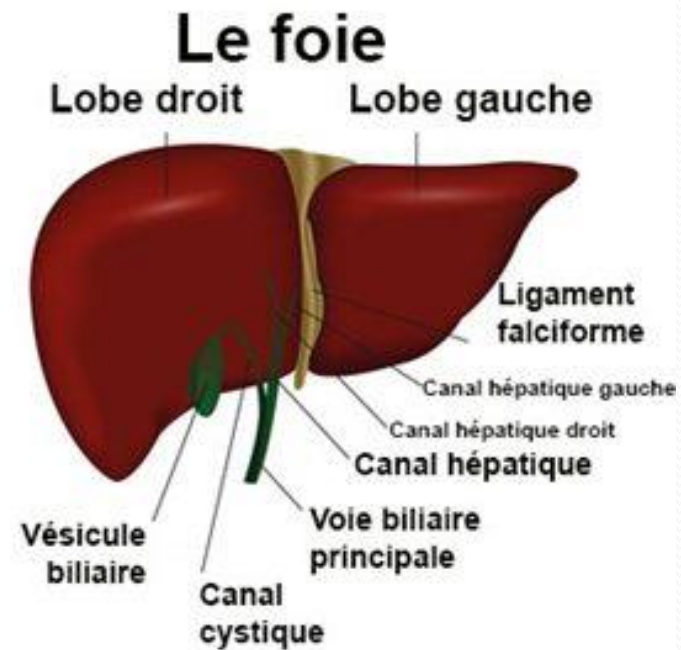
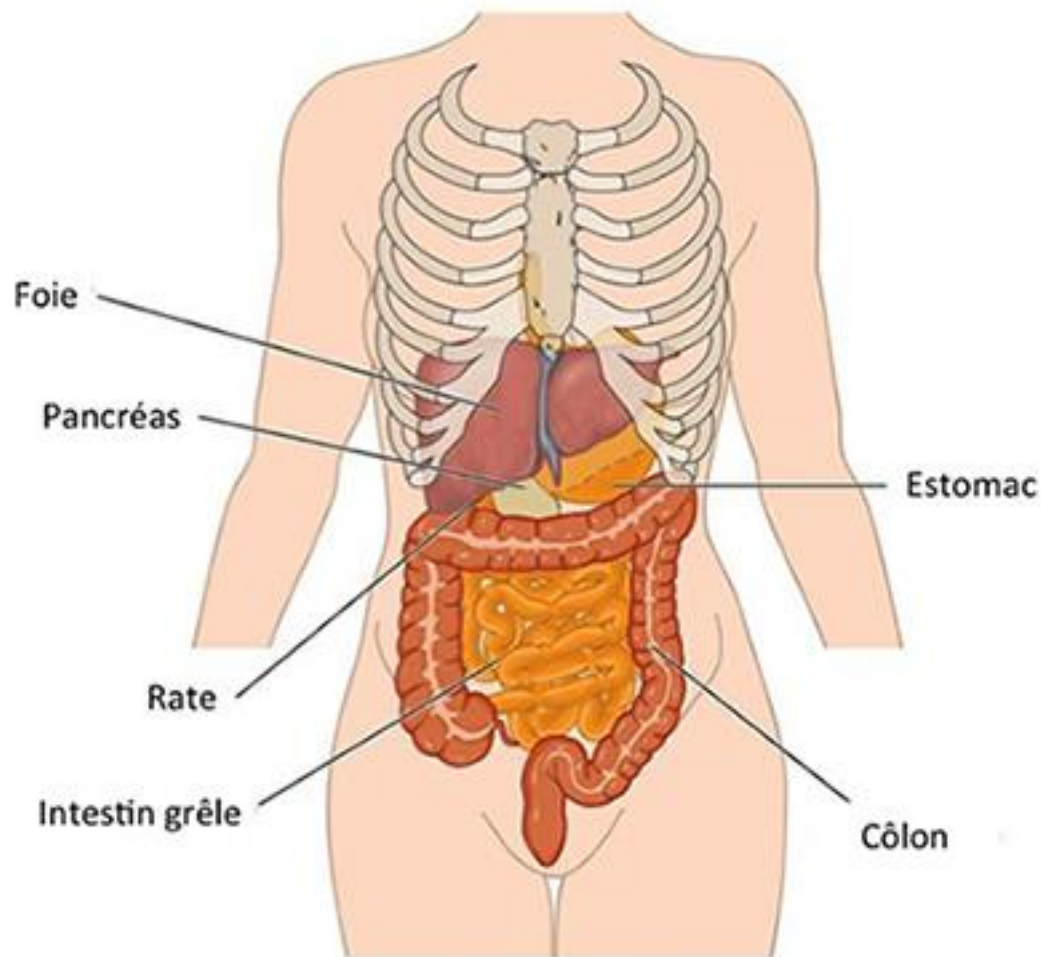
Définition

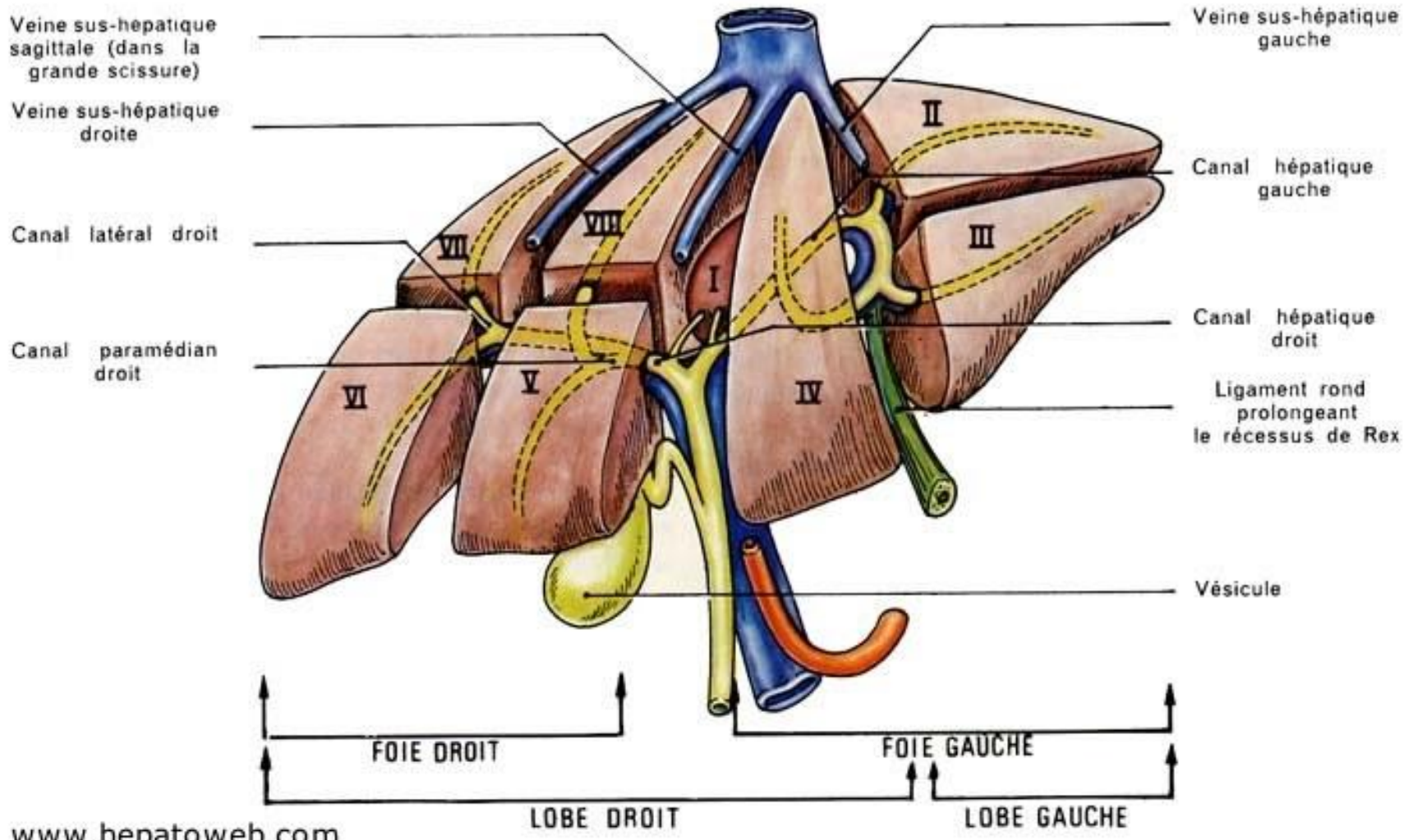
- Une hépatomégalie est définie comme une augmentation de volume du foie.
- Il peut s'agir d'une augmentation diffuse de volume, ou d'une augmentation portant sur un lobe, ou sur un secteur du foie.
- L'hépatomégalie peut être considérée comme homogène ou hétérogène selon l'aspect macroscopique (palpation, examen de la coupe, ou examens d'imagerie).

Rappel anatomique

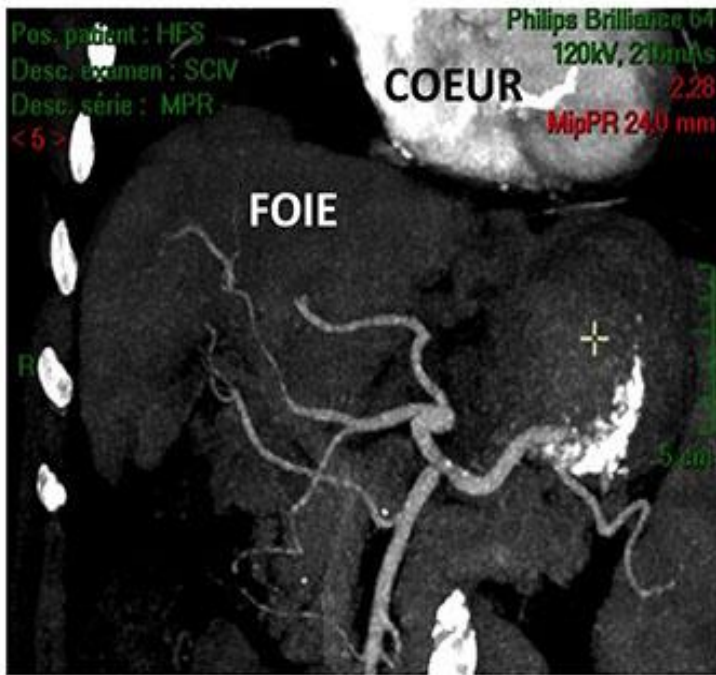
- Le foie est situé dans l'hypochondre droit, il est limité en haut par le diaphragme, en bas par l'angle colique droit et le côlon transverse, il se prolonge dans la région épigastrique vers l'hypochondre gauche, où il est en rapport avec la petite courbure gastrique
- Le foie se divise en quatre lobes inégaux ; le lobe hépatique droit est le plus volumineux, le lobe hépatique gauche est la partie la plus étroite de l'organe. Entre ces deux lobes majeurs, on distingue le lobe carré et le lobe caudé. La vésicule biliaire est attachée au foie à la limite du lobe carré et du lobe hépatique droit.

- Le lobe carré et le lobe caudé sont séparés par un sillon appelé le hile du foie. C'est au niveau du hile que la veine porte et l'artère hépatique pénètrent dans le foie, et que passent des canaux biliaires majeurs.
- chaque lobe du foie est divisé en segments; on compte 8 segments en tout. Ces divisions anatomiques sont importantes pour les interventions chirurgicales





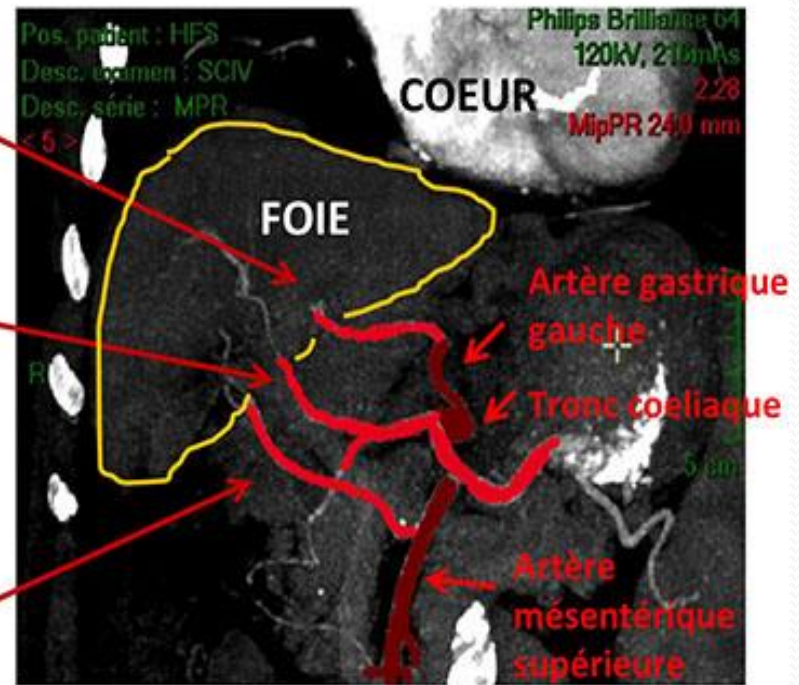
Artères du Foie



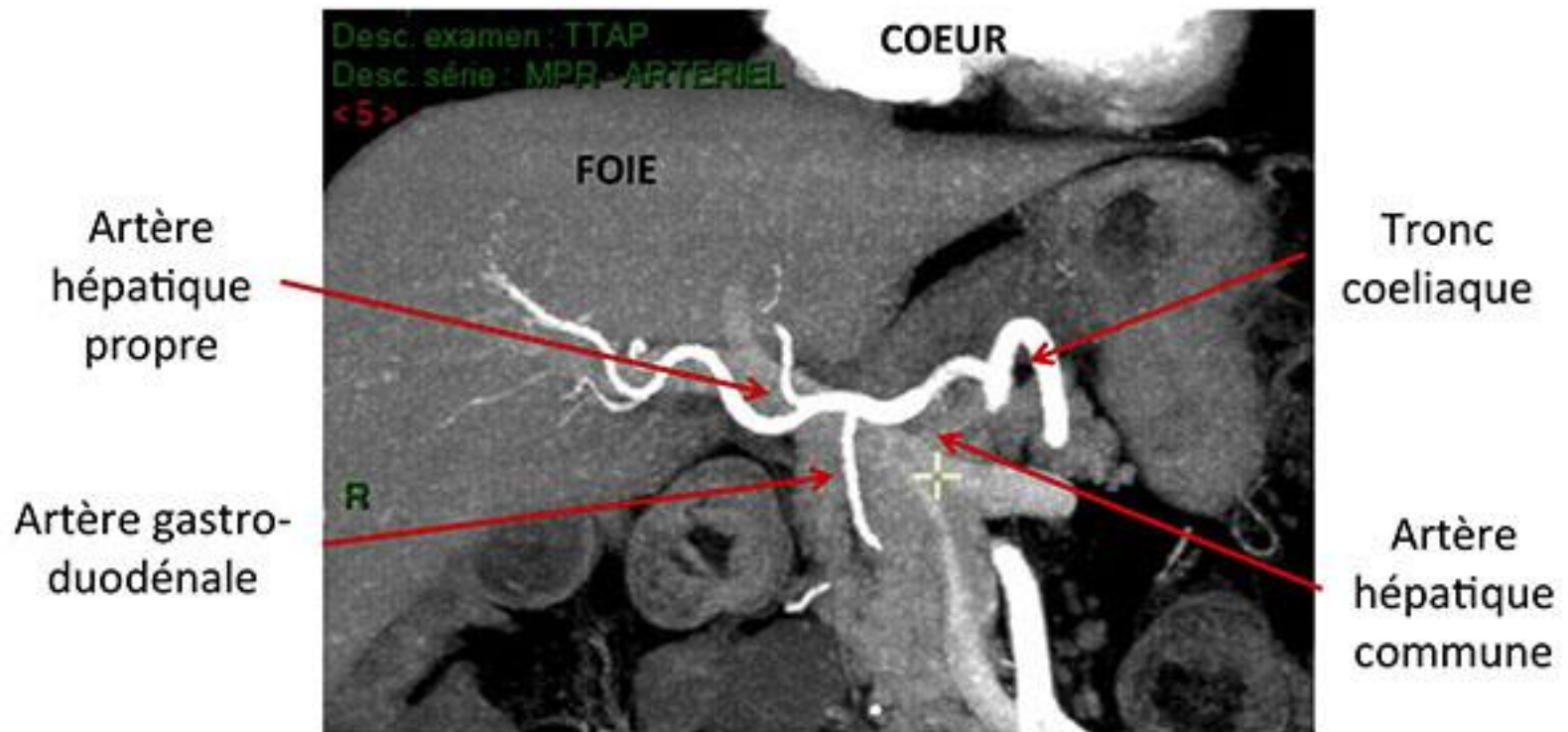
Artère
hépatique
gauche

Artère
hépatique
moyenne

Artère
hépatique
droite



Artères du Foie



Anatomie de la veine porte

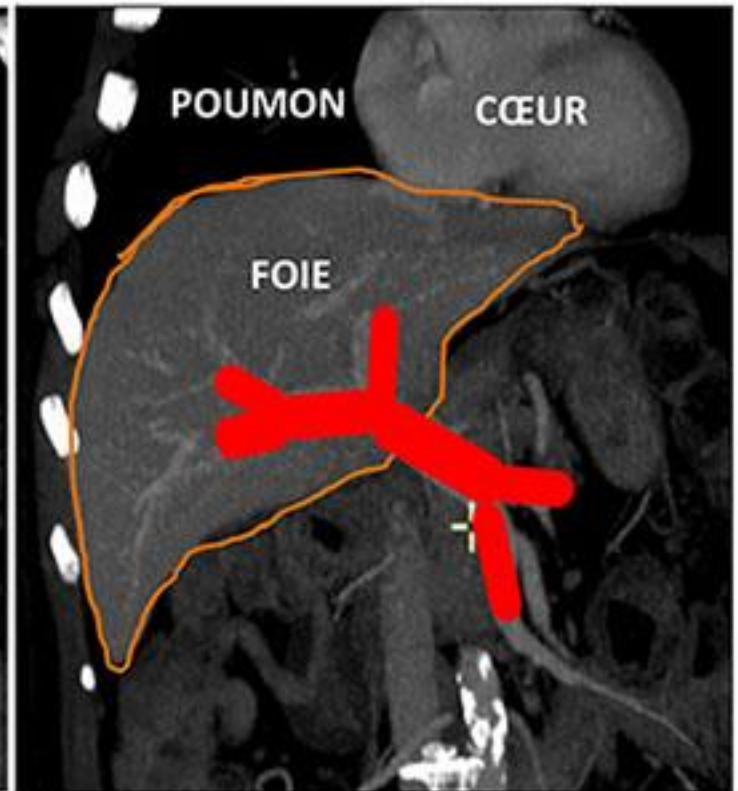
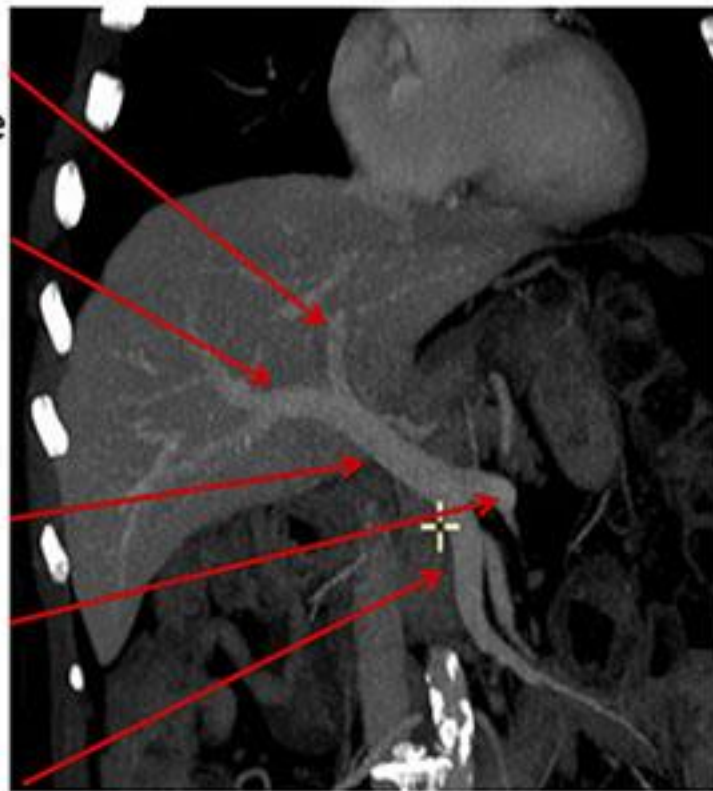
Branche
porte gauche

Branche
porte droite

Veine porte

Veine
splénique

Veine
mésentérique
supérieure



Diagnostic Positif

Il s'agit le plus souvent d'un diagnostic clinique
(interrogatoire +++)

A. Technique d'examen : (1) (2)

Elle doit être rigoureuse : patient allongé sur un plan dur et respirant lentement ; abdomen relâché et jambes repliées. La percussion franche de la base de l'hémithorax droit détermine la limite supérieure de la matité. La palpation de l'abdomen détermine le bord inférieur du foie mobile à la respiration, et le débord hépatique sous-costal.

- Le foie est considéré comme augmenté de volume lorsque sa projection sur la ligne médio-claviculaire (flèche hépatique) est supérieure à 12 cm.
- La projection est la distance entre la limite supérieure de la matité hépatique et le bord inférieur du foie repéré par la palpation.

B. Caractéristiques:

On doit déterminer minutieusement les caractéristiques de l'hépatomégalie :

1. **Taille du foie** : Chez un sujet normal, la hauteur sur la ligne médio-claviculaire est de 10 à 11 cm ; l'hépatomégalie est définie par une taille de plus de 12 cm sur la ligne médio-claviculaire.
2. **Consistance et régularité du bord inférieur**, qui est, chez le sujet normal, mousse et régulier.
3. **Aspect et consistance de la face antérieure**, qui est régulière et élastique chez le sujet normal, et **la mobilité** du foie avec les mouvements respiratoires.
4. **Douleur provoquée à la palpation**, absente chez le sujet normal
5. Recherche d'un **reflux hépato-jugulaire**, absent chez le sujet normal

C. Il peut être difficile d'affirmer ou d'écarter le diagnostic d'hépatomégalie dans les circonstances suivantes :

- Une ascite
- une obésité ou une musculature abdominale très développée ou se défend
- Une hépatomégalie est localisée, se développant vers le haut et souvent découverte radiologiquement devant une déformation de la coupole diaphragmatique en « brioche »



Le diagnostic repose alors sur l'échographie hépatique qui permet une mensuration précise du foie.

Diagnostic différentiel

1. fausses hépatomégalies :

- Foies verticaux qui font croire à tort à une hépatomégalie , foie ptôse
- Tumeurs de voisinage (rein, colon, estomac, pancréas): ne sont pas mobiles à la respiration .
- Hémicoupole droite abaissée (emphysème, asthme): foie luxé
- Foie refoulé par un abcès sous-phrénique.
- Lobe surnuméraire (lobe droit de Riedel).

Recherche des signes associées

- Recherche d'un ictère, d'une ascite, d'une fièvre
- Recherche de signes cutanés d'insuffisance hépatocellulaire ou d'hypertension portale
- Les signes d'insuffisance cardiaque droite
- Les signes d'imprégnation éthylique chronique
- Les signes de dissémination tumorale

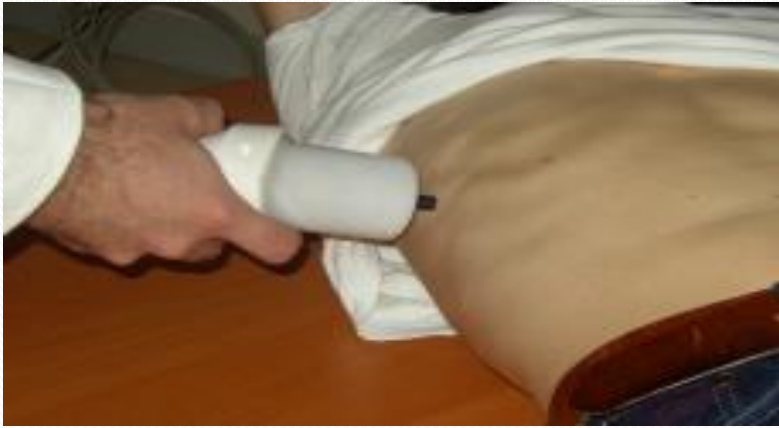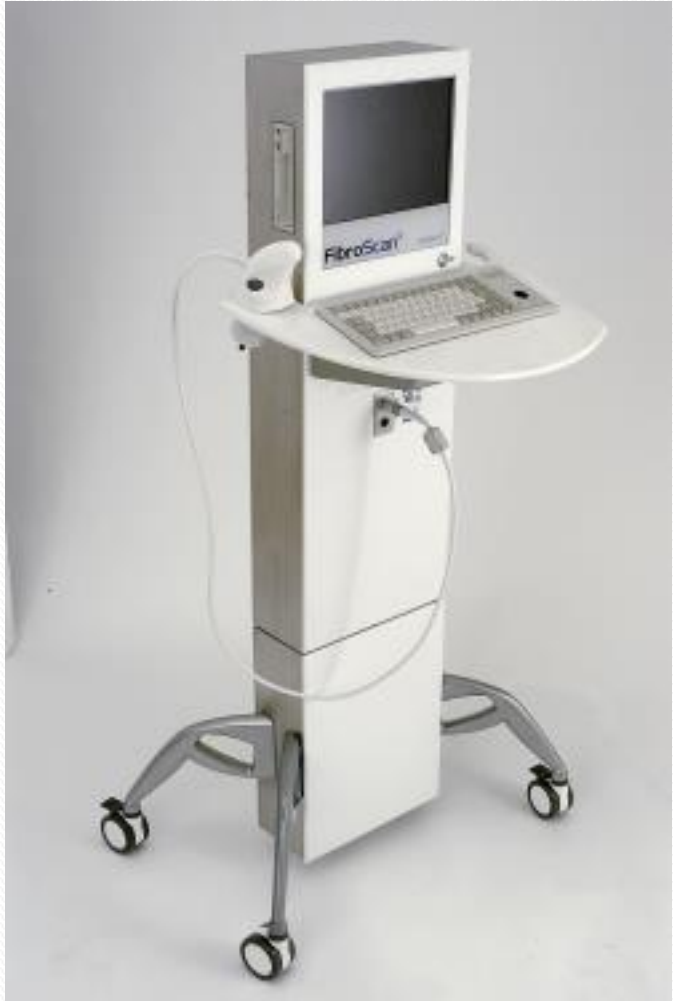C. Examens complémentaires

Les examens habituellement décisionnels sont :

1. **Le bilan hépatique biologique**: comprenant transaminases : ASAT et ALAT ; phosphatases alcalines, GammaGT ; fractions conjuguée et non conjuguée de la bilirubine ; électrophorèse des protides, TP et facteurs de coagulation
2. **L'échographie abdominale** : qui permet d'étudier l'échogénicité et l'homogénéité du parenchyme hépatique, qui est homogène et de même échogénicité que la rate chez le sujet sain mais aussi l'aspect des vaisseaux (veines sus-hépatiques, tronc porte) ; des voies biliaires intra et extra-hépatiques (dilatées ou non), de la vésicule biliaire, du pancréas, de la rate.

3. Les autres examens sont fonction du contexte :

- Dosage de marqueurs tumoraux (ACE, CA 19-9, alphafoetoprotéine), ferritinémie, cuprémie, cuprurie, céruloplasmine, sérologie parasitaire...
- Scanner, IRM, échodoppler couleur
- Ponction cytologique ou histologique d'une lésion focale sous guidage échographique ou scanographique
- Ponction-biopsie hépatique (transpariétale, ou transjugulaire en cas de contre indications (TP<50% ou plaquettes<100000/mm³ ou ascite...)



Les différentes causes d'hépatomégalie

1. Foie cardiaque

- Turgescence hépatique en amont d'une insuffisance cardiaque droite (IVD)
- La sémiologie est caractéristique :
 - globale , hépatalgie au repos ou à l'effort
 - hépatomégalie régulière, ferme, à bord inférieur mousse, douloureuse avec reflux hépato-jugulaire ,
 - contexte d'IVD : turgescence jugulaire, œdèmes.
- Biologiquement le plus souvent cholestase an ictérique avec, en cas de foie cardiaque aigu, une cytolysse majeure.
- A l'échographie existe une dilatation des veines sus-hépatiques
- L'hépatomégalie régresse lorsque l'insuffisance cardiaque droite régresse.

2. Hépatomégalie cholestatique

- La découverte se fait le plus souvent devant un ictère cholestatique.
- L'hépatomégalie est : **lisse , régulière, indolore, ferme, bord inférieur mou**
- Les signes associés sont :
 - L'ictère associé à des urines foncées et mousseuses et des selles décolorées
 - Vésicule biliaire parfois palpable
 - A la biologie, il existe un syndrome de cholestase
- L'échographie, le scanner et l'IRM abdominaux mettent en évidence une dilatation des voies biliaires extrahépatiques et/ou intrahépatiques ainsi que la nature de l'obstacle à l'évacuation biliaire.

3. Hépatomégalie cirrhotique

- Les signes révélateurs peuvent être :
 - Des troubles digestifs et de l'état général
 - Une complication hémorragique, ascitique ou ictérique
- La cirrhose peut être latente et l'hépatomégalie est découverte lors d'un examen systématique
- L'hépatomégalie est :
 - Indolore, mobile
 - De consistance ferme
 - A bord inférieur tranchant
 - De surface le plus souvent irrégulière, granitée, parfois nodulaire

- Les signes physiques associés sont :
 - Des signes d'hypertension portale (circulation veineuse collatérale, splénomégalie, ascite)
 - Des signes d'insuffisance hépatocellulaire (ictère, hémorragies des muqueuses, hématomes)
- Les arguments biologiques qui évoquent une cirrhose sont :
 - Une insuffisance hépatocellulaire : baisse du TP et du facteur V, hypoalbuminémie.
 - Un bloc bêta-gamma à l'électrophorèse des protides
- L'échographie montre une hépatomégalie qui peut être hétérogène, dysmorphique, nodulaire ; des signes d'hypertension portale
- Lorsque les arguments cliniques, biologiques et échographiques ne permettent pas de poser le diagnostic, on réalisera d'autres examens tels que le fibrotest, le fibroscan ou la ponction-biopsie du foie.

4. Les hépatomégalies tumorales

a) Tumeurs bénignes :

❖ kyste hydatique du foie :

- Formation localisée arrondie, régulière, lisse, bombant en verre de montre à la surface du foie, de consistance souvent rénitente, insensible.
- Le diagnostic est établi par l'origine géographique ou un voyage du patient vers une zone d'endémie ; un contact avec des chiens ou des moutons ; aspect échographique du kyste ; positivité inconstante de la sérologie (90% des cas)

❖ L'abcès du foie :

- Il se manifeste par la triade hépatomégalie, hépatalgie et fièvre.
- L'hépatomégalie est : **globale** , **douloureuse** avec douleur à la percussion du foie (douleur à l'ébranlement) , **Lisse**, **ferme**, **régulière**, mais difficile à palper en raison de la défense pariétale
- Les signes associés : une fièvre élevée et une altération de l'état général

b) Les tumeurs malignes

❖ Cancer primitif sur foie sain :

- Les signes révélateurs surviennent chez un sujet non alcoolique, sans antécédents hépatiques, à type de:
 - Douleur de l'hypochondre droit ou basithoracique droite
 - Troubles digestifs
 - Ictère, hypertension portale
 - Les troubles de l'état général apparaissent à la phase terminale
- L'hépatomégalie est : **très importante, sensible, très dure, pierreuse, à surface lisse et régulière, peu mobile** lors des mouvements respiratoires

❖ Cancer primitif sur cirrhose:

- Il est beaucoup plus fréquent que le précédent
- Il s'agit d'un carcinome hépatocellulaire qui survient sur un foie cirrhotique quel que soit l'étiologie de la cirrhose.
- La découverte peut se faire devant :
 - Des signes de décompensation de la cirrhose
 - Des douleurs de l'hypochondre droit
 - Une altération de l'état général ou son aggravation
- L'hépatomégalie est : importante, dure, à surface irrégulière et nodulaire

c) Cancer secondaire du foie

- C'est un cancer qui se développe à partir de cellules métastatiques d'un cancer primitif , dont il conserve les caractères histologiques .
- Caractères de l'hépatomégalie: **globale, surface irrégulière** parsemée de **gros nodules durs** d'où aspect de « **foie marronne** »; consistance **dure; sensibilité variable, mobile.**
- Les signes associés sont essentiellement ceux du cancer primitif.
- L'échographie abdominale retrouve un aspect en cocarde ou en œil de bœuf.

5. Autres étiologies

❖ Le foie de surcharge :

- Surcharge graisseuse ou stéatose
- Surcharge en substance amyloïde ou amylose
- Surcharge en fer ou hémochromatose
- Surcharge en cuivre dans la maladie de Wilson

❖ Hépatomégalies infectieuses (en dehors de l'abcès du foie)

- Le paludisme
- La bilharziose
- La tuberculose



Merci pour votre attention