

L'EXAMEN CLINIQUE DE L'APPAREIL DIGESTIF.

Dr Naceri

INTRODUCTION

Le but l'examen clinique est de trouver des signes cliniques objectifs permettant d'aboutir ou de suspecter un diagnostic correct.

L'examen clinique doit être complet et comprendra

un interrogatoire

examen physique de l'abdomen et des autres appareils.

⊙ I- L'interrogatoire

On doit préciser l'origine, la profession et les antécédents personnels du patient aussi bien

- ⊙ médicaux, chirurgicaux, gynécologiques que toxiques.
- ⊙ Antécédents familiaux.
- ⊙ On doit analyser les signes fonctionnels digestifs ou extra digestifs et ceci en écoutant le patient, mais aussi en lui posant des questions bien précises

Pour chaque signe, on précisera avec détail ses caractères : la date de survenue, le mode de début, (évolution et les signes associés...

l'examen digestif comporte trois temps principaux :

- ⊙ l'examen de la cavité buccale,
- ⊙ l'examen abdominal,
- ⊙ l'examen de la marge anale et le toucher rectal.

I. L'examen de la bouche comprend l'examen des dents ,des gencives, de la langue ,de la muqueuse buccale et de la gorge.

1) les dents: 32 »adulte, 20 »enfant.

on établit la formule dentaire, on précise le nombre de caries et on examine la gencive: ulcération, inflammation, hémorragie (gingivorragie).

2) la langue, et le plancher de la bouche:
l'examen doit se faire à l'aide d'une lampe et d'un abaisse-langue.

On regardera particulièrement l'état :

A) La langue: pouvant être caractérisée de :

- normale :recouverte de papilles, humide et rosée,
- saburrale ou blanche: maladies infectieuses.
- sèche ou rôtie: déshydratation.
- lisse, vernissée, dépaillée (glossite s'accompagnant de brûlures au contact des mets épicés ou acides: anémies (carence en facteurs antipernicieux) vit B12, acide folique.

- lisse, luisante et rouge : cirrhose.
- Epaisse augmentée de volume: macroglossie; hypothyroïdie, amylose.
- Turgescente avec empreinte des dents visible sur les bord: hyperhydratation intracellulaire.

b) Le plancher de la bouche: le bout de la langue contre la voûte du palais, on observe la face inférieure de la langue avec ses veines proéminentes, le frein, et le plancher de la bouche.

La muqueuse de la face inférieure et du plancher est normalement rose et humide ; de chaque côté du frein se trouve l'orifice des glandes sous-maxillaires.

3) la muqueuse buccale : la face interne des joues, rosée et humide.

Anomalies:

- ⊙ sèche: signe de grande valeur de déshydratation intracellulaire.
- ⊙ Rouge: inflammatoire , parsemée de petits points blanchâtres :signe de Koplick: énanthème de la rougeole.
- ⊙ Taches pigmentaires: bleu ardoisé; Addison.

4) la gorge: comporte l'examen du voile du palais, de la luette, et des amygdales. sera effectuée à l'aide d'une lampe et d'un abaisse langue placé sur le tiers moyen de la langue, dire AA.

- ⊙ Les amygdales sont petites rosées, cryptes peu profondes;

Anomalies:

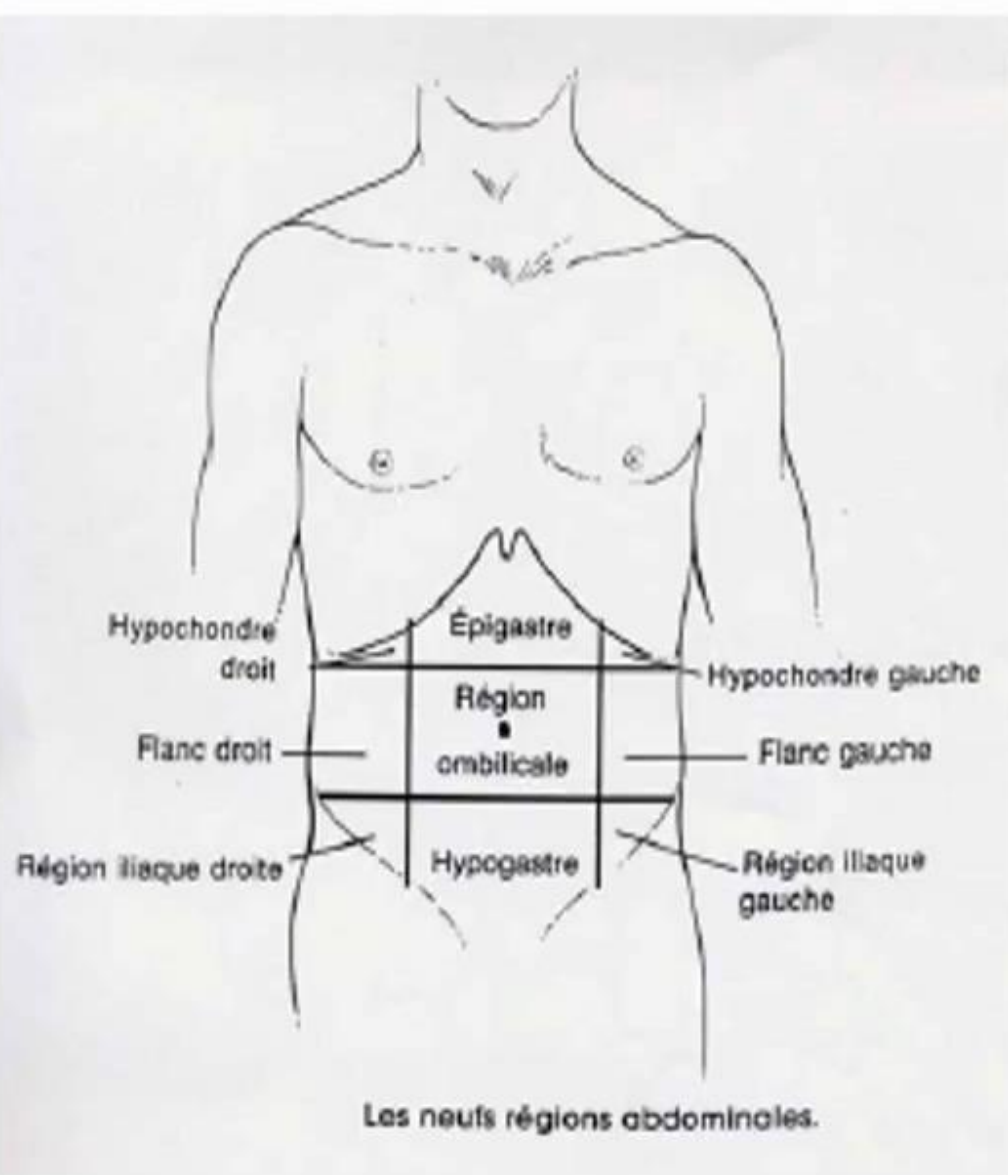
- ⊙ augmentées de volume: hypertrophie amygdalienne.

- Cryptiques: cryptes profondes, comblées par des débris épithéliaux apparaissant sous forme de points blancs.
- Inflammatoires; rouge vif: angine érythémateuse.
- Rouge et parsemée d'éléments blancs: angine érythémateux-pultacée
- Recouverte de fausses membranes: rougeur diffuse et pellicules blanchâtres ou grises: angine diphtérique.

II. Examen de l'abdomen

Temps fondamental de l'examen clinique:

- inspection
- palpation
- percussion
- auscultation
- ⊙ Malade détendu, rassuré (respiration calme), pièce correctement éclairée et chauffée



- ⊙ Hypochondre dt: bord inf foie, VB, angle CDT.
- ⊙ Epigastre: estomac, bulbe duodéнал, pancréas, aorte abd.
- ⊙ Hypochondre gauche: estomac, queue du pancréas, angle colique gauche.
- ⊙ Flanc droit: colon ascendant, uretère.
- ⊙ Région ombilicale: intestin grêle, aorte abdominale à sa bifurcation.

- ◉ Flanc gauche: colon descendant, uretère gauche.
- ◉ Fosse iliaque droite: caecum, appendice, annexes chez la femme.
- ◉ Région hypogastrique: vessie, utérus.
- ◉ Fosse iliaque gauche: sigmoïde, annexes.

CONDITION DE L'EXAMEN CLINIQUE

- ◉ Malade en décubitus dorsal
- ◉ dévêtu, tête reposant sur le plan du lit.
- ◉ membres inférieurs légèrement fléchis
- ◉ membres supérieurs allongés le long du corps, ou sur le thorax, sur un lit résistant
- ◉ Médecin : à droite du malade, mains réchauffées.
- ◉ Ne jamais commencer l'examen par la zone douloureuse

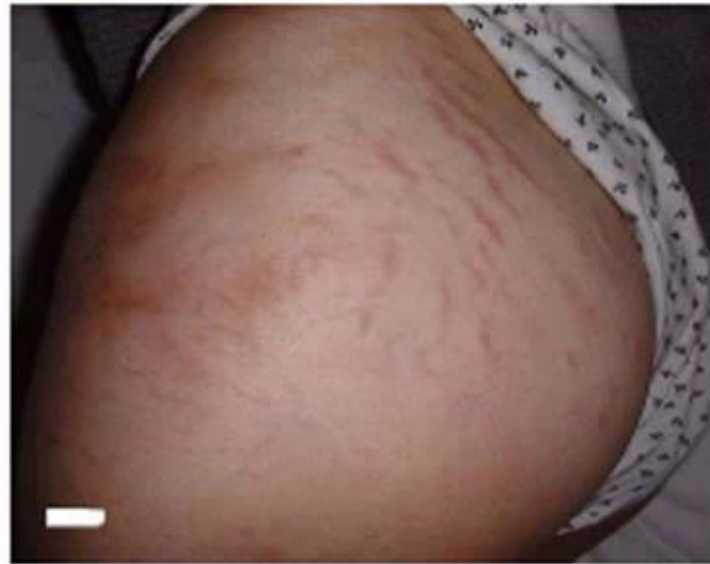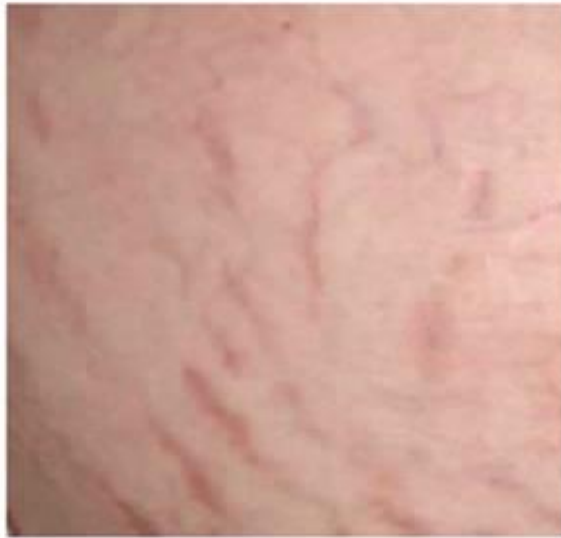INSPECTION

- ⊙ L'état des téguments : La peau de l'abdomen a le même aspect que le reste du corps.
- ⊙ cicatrices chirurgicales (motif de l'intervention) traumatiques
- ⊙ vergetures :
 - stries blanchâtres(amaigrissement après un surpoids important ; grossesses)
 - roses violacées si hypercorticisme

Veines superficielles

- ◉ Dans l'hypertension portale : dilatation des veines abdominale superficielles, indiquant une augmentation de la circulation veineuse collatérale due à un obstacle porte.

Vergetures liées
à un hypercorticisme



L'ASPECT MORPHOLOGIQUE

- ◉ **Forme de l'abdomen:** selon le morphotype du sujet longiligne ou bréviligne.

Distendu:

- ◉ hypertrophie du pannicule adipeux
- ◉ Ascite de grande abondance avec ombilic déplié
- ◉ météorisme abdominal ou distension gazeuse des anses intestinales et du colon

- ⊙ Abdomen étalé: abdomen de batracien: se voit chez le sujet âgé, et en cas d'ascite de moyenne abondance.
- ⊙ Asymétrie de l'abdomen: voussure localisée: tumeur ou organe hypertrophie(voussure de l'hypochondre droit peut se voir en cas d'hépatomegalie ; peut être aussi le signe d'une hernie.

LES MOUVEMENTS DE L'ABDOMEN

- ◉ La paroi abdominale est mobile lors de la respiration de façon symétrique, des mouvements anormaux peuvent s'observer:
- ◉ Des pulsations au niveau de l'épigastre: syndrome de l'aorte battante.
- ◉ Tuméfaction apparaissant lors des efforts ou de la toux: hernie.

- ⦿ Ondulations péristaltiques: mouvements de reptation spontanés ou provoqués par une petite chiquenaude, il s'agit:
- ⦿ Sténose de pylore: les ondulations sont de siège épigastrique associées à une distension abdominale sus ombilicale, un durcissement intermittent de l'épigastre et un clapotage à jeun.
- ⦿ Occlusion intestinale aiguë: les ondulations sont diffuse, avec une distension abdominale, inconstante

PALPATION

étape essentielle mais difficile.

- ⦿ superficielle et profonde ,douce et prolongée.
- ⦿ Palper l'abdomen avec les deux mains posées à plat , avec la pulpe des doigts.
- ⦿ palper en premier la région la plus éloignée du point douloureux , en parlant au malade.

- ⦿ Mobiliser le malade en décubitus latéral droit ou gauche, notamment lors de la palpation profonde

La palpation apprécie:
le tonus de la paroi,
et recherche le bord inférieur du foie.

- ⦿ **La paroi abdominale**

- ⦿ Normalement la paroi est souple la palpation ne déclenche aucune douleur ; le bord inférieur du foie n'est pas palpable.
- ⦿ le tégument se laisse pincer entre le pouce et l'index sans garder de plis.

À l'état pathologique la palpation peut mettre en évidence:

- ⊙ Des modifications du tonus de la paroi abd.
- ⊙ Hypertrophie d'un viscère ou une tumeur.
- ⊙ L'existence de points douloureux particuliers.
- ⊙ La présence d'une hernie.

1) Les modifications du tonus: souvent dues à une atteinte inflammatoire d'un viscère intra-abdominal ou une irritation du péritoine:

- ❖ La défense pariétale: diminution de la souplesse de la paroi, le plus souvent localisée en regard d'un foyer inflammatoire, exp; appendicite aigue :défense de FID. Doit être différenciée d'une contraction volontaire des muscles due à la nervosité ou à la crainte du patient

- ❖ La contracture abd: contraction invincible des muscles abdominaux qui sont tendus et rigides : ((ventre de bois)), elle augmente si on cherche à la vaincre,
due à une irritation du péritoine: péritonite;
perforation d'un ulcère gastroduodéal.

2) Palpation d'un viscère hypertrophié ou d'une masse tumorale:

- ⊙ Hépatomégalie: on doit apprécier la consistance du bord inférieur, l'aspect de la surface régulière ou irrégulière, la consistance et la sensibilité.

- ❖ Vésicule palpable: tuméfaction rénitente de 6 à 8cm de hauteur mobile avec la respiration solidaire du bord inférieur du foie.
- ❖ Recherche d'une masse tumorale: Siège , la taille, la forme , la consistance, l'aspect de la surface ,la mobilité et la sensibilité.

3) Recherche de l'existence d'une douleur provoquée et de points douloureux particuliers:

- ❖ La palpation peut exacerber une douleur spontanée ou déclencher une douleur dite provoquée;

- ⦿ une douleur provoquée à la décompression est le signe d'une irritation péritonéale:
on déprime la paroi en un point éloigné de la région douloureuse et on relâche brusquement: douleur très vive au point douloureux,

- ❖ La recherche des points douloureux particuliers:
 - ⊙ Le point appendiculaire.
 - ⊙ Le point vésiculaire recherché par la manœuvre de Murphy.
 - ⊙ Douleur à la palpation de l'épigastre sous forme d'une zone de battements sensible qui correspond aux battements exagérés de l'aorte abdominale.

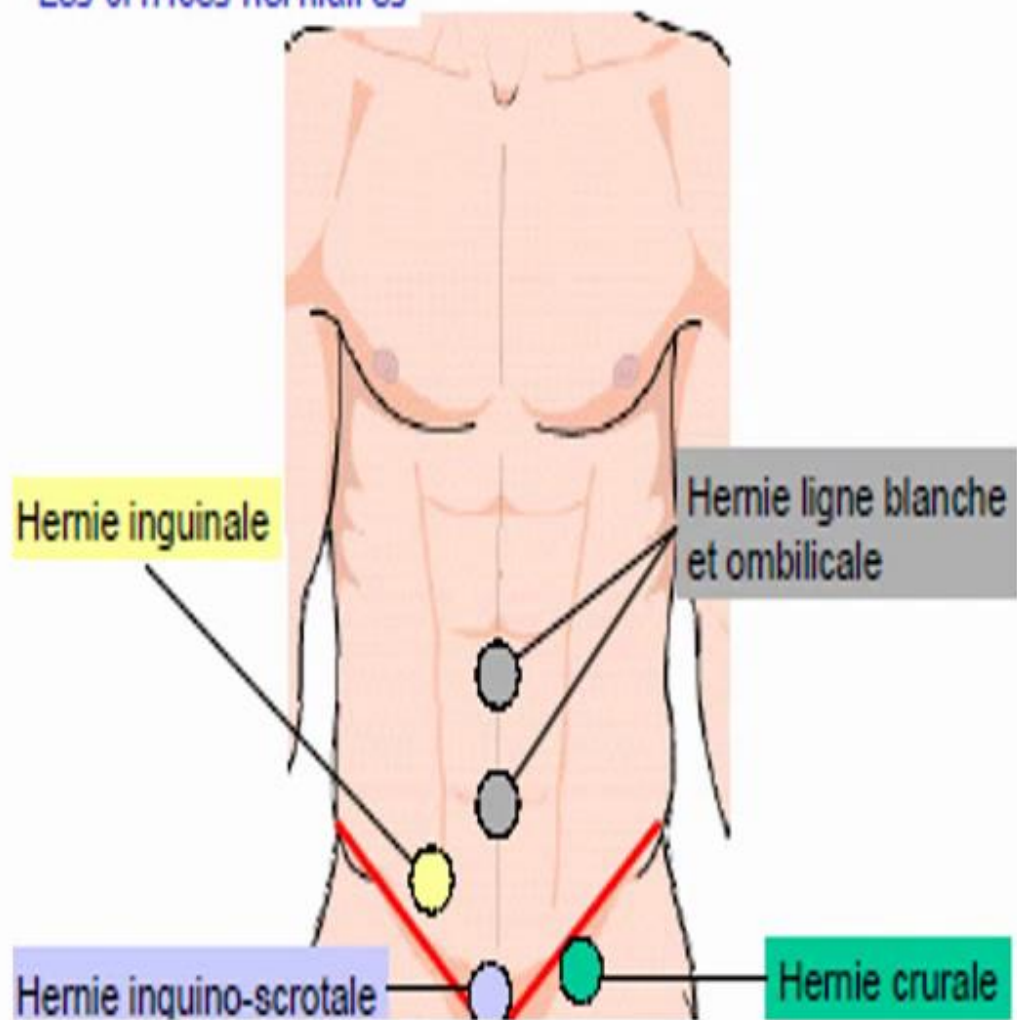
4) La recherche d'une hernie:

possède les caractères communs:

tuméfaction molle, impulsive à la toux et réductible.

- ◉ Il faut faire tousser le malade cette manœuvre
 - augmente la pression abdominale
 - fait produire une saillie brusque = la hernie.

Les orifices herniaires



- ❖ Hernie ventrale: tuméfaction molle qui fait saillie sur la paroi abd antérieure: au niveau des points faibles: cicatrice d'intervention, ombilic, la ligne blanche, à ce niveau, elle peut s'accompagner d'une solution de continuité dans l'aponevrose : diastasis des grands droits (multipares).
- ❖ La hernie inguinale: la plus fréquente; protrusion du péritoine à travers la paroi abd dans la région du canal inguinal.

Se recherche sur un malade debout, cuisses légèrement fléchies du coté à examiner, on introduit le petit doigt de la main droite dans l'anneau inguinal externe en refoulant la peau libre à partir du scrotum, on demande au malade de tousser et de pousser; la hernie est ressentie sous forme d'une masse molle.

- ❖ Hernie crurale: sous l'arcade crurale dans le triangle fémoral.

LA PERCUSSION

- ◉ Doit être douce c'est une percussion médiate elle permet:
- ◉ Chez le sujet normal: déterminer la limite sup de la matité hépatique sur la ligne medio claviculaire droite qui correspond au bord sup du foie(5emeEIC), par ailleurs l'abdomen est normalement la sonore.

Les anomalies:

- ❖ Disparition de la matité hépatique : perforation d'ulcère .

- ❖ Existence de matités anormales:

ascite: matité déclive à limite sup concave vers le haut, mobile.

Globe vésical: matité hypogastrique à limite sup convexe vers le haut, très sensible.

AUSCULTATION:

- ◉ apporte peu de renseignements:
Bruits hydro-aériques de l'intestin:gargouillement caractéristiques du péristaltisme
- ◉ Silence auscultatoire :occlusion intestinale aigue.
- ◉ Souffle : en cas de tumeur hyper vascularisée, sténose artérielle, anévrisme .

EXAMEN ANAL ET TOUCHER RECTAL

- ◉ **Examen soigneux de la marge anale**

 - Recherche**

- ◉ lésions cutanées
- ◉ Fistule: orifice faisant communiquer la marge anale avec le rectum.
- ◉ fissure : ulcération linéaire très douloureuse située dans un pli radiale de l'anus.
- ◉ hémorroïdes externe: varices ano-rectales.

- ⊙ Le toucher rectal: systématique complète l'examen de la marge anale
- ⊙ Position:
 - ❖ Décubitus dorsal: cuisses fléchies sur le tronc et genoux repliés tenus par les mains du malade : explore la face antérieure du rectum et le cul-de-sac de Douglas

- ❖ Décubitus latéral gauche cuisses et genoux fléchis : permet la recherche d'une tumeur intra rectale: face latérale et postérieure du rectum

S'aider de la palpation abdominale combinée

- ❖ Position genu-pectorale: le malade est à genou ;les épaules et la tête reposant sur la table d'examen; permet d'apprécier le volume de la prostate.
- ⦿ Technique: index recouvert d'un doigtier lubrifié est appliqué sur le sphincter anal qui se relâche, le doigt est introduit dans le canal anal et le rectum.

- ⦿ Tonicité et sensibilité du canal anal
- ⦿ Etat de la paroi rectale
- ⦿ Contenu intra rectal :
- ⦿ le doigt palpe la paroi latérale et postérieure à la recherche de Tumeur, polype.

On palpe ensuite la paroi antérieure chez l'homme afin d'évaluer le volume, la forme et la consistance de la prostate, chez la femme le col utérin est palpé sous forme d'une petite masse ronde.

- ⊙ Cul de sac de Douglas
- ⊙ - Douleur
- ⊙ - Comblement

- On demande au malade de pousser ce qui fait descendre le rectum de 7 à 10 cm et permet d'explorer cette partie. Au retrait du doigtier, on note l'aspect des selles.
- Glaires
- Sang

- ⦿ Après une défécation, le rectum doit être vide, s'il persiste des selles, il s'agit d'une constipation par dyschésie pelvi-rectale.
- ⦿ Les hémorroïdes internes ne sont pas mises en évidence au toucher rectal, sauf si elles sont thrombosées

CONCLUSION

- ⦿ l'examen clinique est primordial , il permet non seulement d'orienter le diagnostic mais aussi de choisir de façon judicieuse les examens complémentaires nécessaires; l'interrogatoire doit souvent être directif pour être efficace .