

L'épaule douloureuse

pathologie de la coiffe des rotateurs et de la capsule articulaire

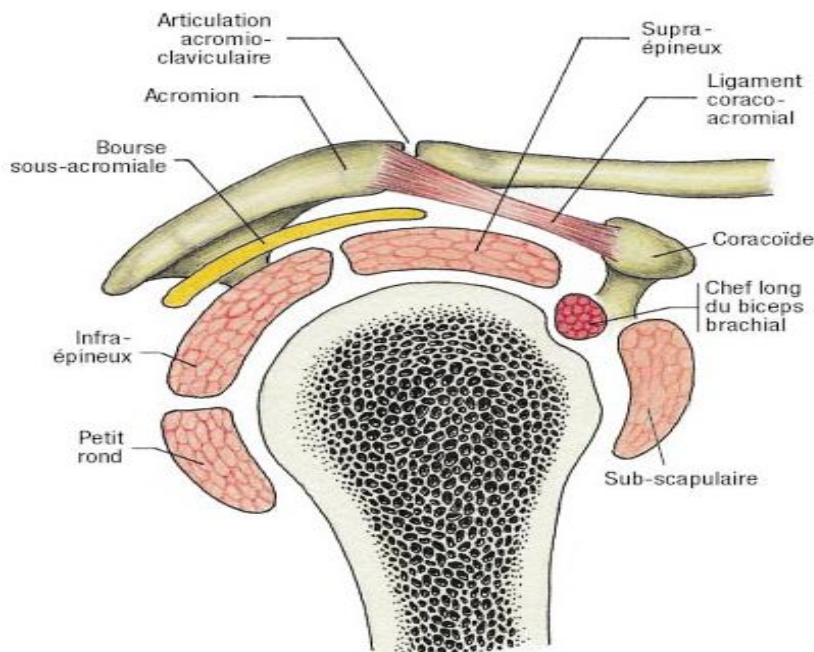
Dr I. BENCHARIF

I) Introduction

L'épaule est l'articulation la plus mobile du corps humain ce qui explique la fréquence des épaules douloureuses

II) Rappel anatomique et biomécanique

La ceinture scapulaire se compose de 3 articulations (scapulo-humérales, acromio-claviculaire, stérno-costoclaviculaire) et de 2 espaces de glissement (scapulo-thoracique et sous-acromio-coracoïdien)



L'espace sous acromio- coracoïdien comporte 3 parties : le plancher, la voûte, l'espace sous acromio- coracoïdien

III) Examen clinique

La douleur est le signe d'appel le plus fréquent

L'impotence fonctionnelle étant souvent associée

A) Interrogatoire

Terrain : âge, sexe, membre dominant, profession, activités , loisir et sport pratiqués

Caractères de la douleur

- Le mode de début : progressif ou brutal
- Les circonstances déclenchantes
- Le siège de la douleur : à l'épaule, antérieure, externe, supérieure ou postérieure,

ou à la scapula

- Ses irradiations
- Le mouvement responsable
- Le rythme de la douleur : épisodique ou permanente, à l'effort ou au repos,

diurne ou nocturne

- Sa durée et son évolution depuis le début des troubles
- Le handicap dans les gestes quotidiens

Antécédents, thérapeutiques

B) Examen « programmé »

L'examen « programmé » de l'épaule permet le plus souvent, par une analyse sémiologique fine, de faire un diagnostic lésionnel précis

B-1) Inspection

Il faut regarder le patient se déshabiller

L'inspection peut révéler une ecchymose, une asymétrie de hauteur des 2 moignons et préciser une éventuelle attitude antalgique

Une amyotrophie du deltoïde ou de la fosse supra- épineuse

B-2) Palpation :

Elle recherche les points douloureux

B-3) Etude de la mobilité :

Active : les mouvements sont faits par le patient

Passive : les mouvements sont faits par le médecin.

Les amplitudes articulaires d'une épaule normale :

Abduction 180°

Antepulsion 180°

Adduction 30°

Retropulsion 50°

Rotation externe 80°

Rotation interne 90°

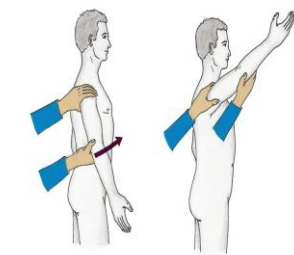
B-4) Manœuvres spécifiques

La reproduction des douleurs et (ou) de l'impotence spontanées par diverses manœuvres spécifiques permet un diagnostic lésionnel précis

Les signes de conflits

Ce sont des manœuvres qui cherchent à reproduire le conflit entre la coiffe et l'arche acromiale

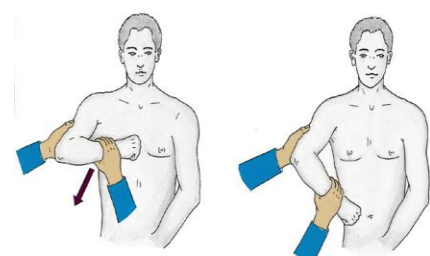
– L'impingement sign de Neer



Impingement sign de Neer, L'examineur se place derrière le patient qui est assis.

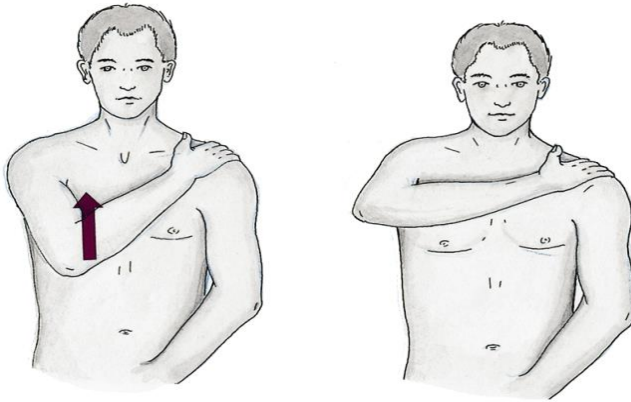
La rotation de la scapula est prévenue par une main tandis que l'autre élève passivement le bras du sujet en avant, produisant à la fois une abduction et une flexion antérieure. Le signe est positif lorsqu'il reproduit des douleurs vers 80-100d'élévation

Signe de Hawkins



Signe de Hawkins. L'examineur est devant le patient. Il élève le bras du sujet jusqu'à 90 ° de flexion antérieure stricte, coude fléchi à 90 ° et il imprime alors un mouvement de rotation médiale à l'articulation gléno-humérale en abaissant l'avant-bras. Ce test augmente le conflit antéro-supérieur ou atteste d'un conflit antérieur coracoïdien

Signe de Yocum



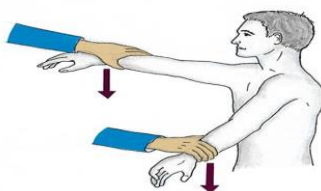
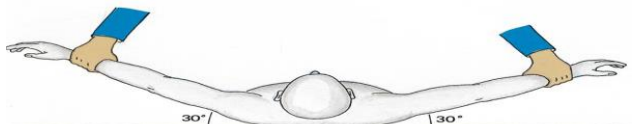Signe de Yocum. La main de l'épaule examinée est sur l'épaule controlatérale et on demande au sujet de lever le coude sans lever l'épaule. Ce test est positif lorsqu'il reproduit des douleurs antérieures

Le testing de la coiffe des rotateurs

objectif: préciser la topographie de la lésion musculaire ou tendineuse

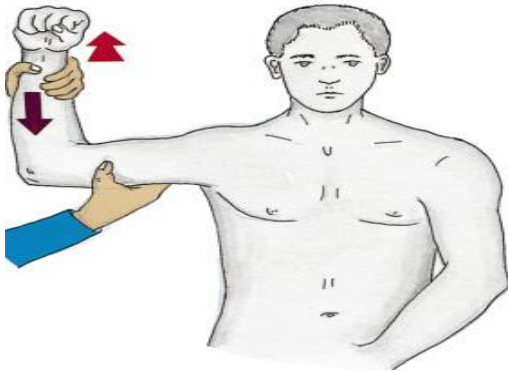
Cette détermination repose sur l'analyse des mouvements contrariés

Manoeuvre de Jobe



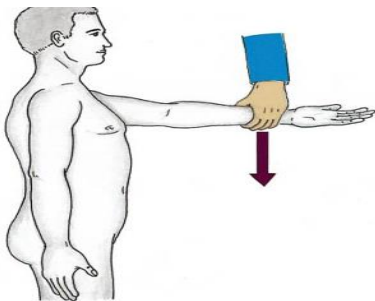
Manoeuvre de Jobe. L'examineur est face au patient, ce dernier place les bras à 90 ° d'abduction, 30 ° de flexion antérieure (plan de la scapula) et pouces dirigés vers le bas de telle sorte que l'épaule soit en rotation médiale. L'examineur tente alors de baisser les bras du patient contre sa résistance (permet de tester le supra-épineux).

Manoeuvre de Patte



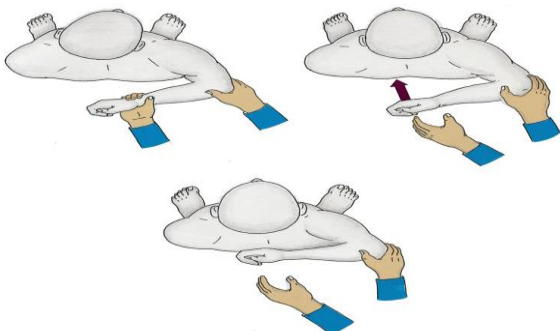
Manœuvre de Patte. Elle consiste à tester, de manière comparative, la rotation latérale à 90 ° d'élévation antérieure. L'examineur soutient le coude du patient à 90 ° d'élévation dans le plan de la scapula et demande au sujet d'effectuer une rotation latérale contre résistance (permet de tester l'infra-épineux et le petit rond).

Palm-up test.



Palm-up test. Le patient effectue une élévation antérieure du bras contre résistance, coude tendu, paume de la main tournée vers le haut (supination et extension du coude). Si cette manœuvre réveille une douleur à la face antérieure du bras sur le trajet du long biceps, le test est dit positif

Lift-off test



Lift-off test : on demande au patient de placer le dos de la main dans le dos, au niveau de la ceinture ; l'examineur décolle la main en tenant le coude pour éviter son extension et lorsque la main est à 5 ou 10 cm de la ceinture, il demande au patient de tenir la position. Lorsque le test est positif (rupture du sub scapulaire), la main part comme un ressort et va frapper le dos.

Pour les manœuvres de testing, 3 types de réponse peuvent être obtenues :

- si le sujet résiste sans aucune douleur, le tendon du muscle testé est **intact** ;
- si le sujet peut résister malgré la douleur, il s'agit **d'une tendinopathie simple** ;
- si le sujet ne peut résister malgré toute sa bonne volonté et que le bras ou l'avant-bras descend lentement, il s'agit **d'une rupture du tendon** concerné.

On complète par un examen locorégional et général

IV) Les examens complémentaires

Biologique : VS, CRP, NFS. les autres bilans biologiques seront demandés en fonction du contexte clinique

Imagerie :

La radiographie standard : on demande une radio comparative face + profil des **épaules**

Echographie des parties molles : elle explore les tendons de la coiffe

D'autres examens seront demandés en fonction du contexte comme l'arthroscanner, L'IRM et l'arthroscopie

V) Diagnostic étiologique :

La majorité des épaules douloureuses (95% des cas) sont en rapport avec une maladie périarticulaire (anciennes périarthrites

scapulo-humérales)

Les 2 tableaux cliniques les plus fréquemment rencontrés sont les tendinopathies de la coiffe des rotateurs liée au conflit sous-acromial et l'épaule gelée par capsulite rétractile

A) Epaule douloureuse simple

le tableau clinique le plus fréquent

Stade 1 :

- s'installe souvent sans cause ou après un effort d'étirement

- âge 40 ans
- douleur modérée, peut être intense
- mouvements pas ou peu limités
- l'atteinte du supra-épineux est la plus fréquente: signe de Neer +, manœuvre de Jobe douloureuse mais la résistance est normale
- traitement : repos, antalgiques, AINS, si échec infiltration de corticoïde, rééducation fonctionnelle
- évolution : favorable mais elle peut évoluer vers une tendinite dégénérative

Stade 2 : tendinite dégénérative

- apparait vers 50 ans, l'incidence augmente avec l'âge
- douleur sourde de l'épaule lors de la mobilisation, souvent nocturne, peut réveiller le malade
- mouvements actifs sont légèrement diminués par la douleur surtout l'abduction
- tests des coiffes sont douloureux
- radiographies le plus souvent normales

B)Epaule douloureuse aigue hyperalgique

soit primitive ou survient dans l'évolution d'une épaule douloureuse chronique due à la migration d'une calcification au niveau de la bourse ce qui entraine une bursite aigue

le plus souvent d'une femme de 50 ans, diabétique

La douleur est brutale, intense, permanente, entrainant une impotence fonctionnelle majeure

La mobilisation de l'épaule est impossible

La radiographie standard montre la calcification

Traitement : repos

Mise de glace sur l'épaule

Antalgique, AINS

Infiltration de corticoïde

C)La capsulite rétractile

Elle est la conséquence d'une algodystrophie

Touche avec prédilection la femme de 45-70 ans

Volontiers bilatérale

Les mouvements actifs et passifs sont limités notamment l'abduction et rotation externe

E)Autres étiologies d'épaule douloureuses :

Les arthrites de l'épaule:

Infectieuse à germes spécifiques ou banals

Inflammatoire :PR, Spondylarthropathie

Microcristaline : CCA, Rhumatisme a hydroxyapatite

L'arthrose de l'épaule = omarthrose : localisation peu fréquente de l'arthrose

VI)Diagnostic différentiel

- Névralgie cervico- brachiale notamment C5
- Ostéonécrose aseptique de la tête humérale
- Arthropathie nerveuse (syringomyélie)
- Atteinte viscérale : lithiase vésiculaire, coronaropathie, pancréatite