

IMAGERIE DU FOIE, DU PANCREAS ET DES VOIES BILIAIRES

I-INTRODUCTION :

Le carrefour hépato-bilio-pancréatique constitue une région anatomique complexe.

De ce fait plusieurs pathologies peuvent toucher cette région.

C'est pour cela que l'exploration du foie, du pancréas et des voies biliaires a bénéficiée du progrès de plusieurs techniques essentiellement de l'échographie, du scanner et de l'IRM dans la prise en charge diagnostique, pré thérapeutique et post-thérapeutique.

II-RAPPEL ANATOMIQUE :

A-FOIE

1. Le foie est le plus volumineux organe de la cavité abdominale de siège intra péritonéal.
2. Il occupe tout l'hypochondre droit, s'étend dans l'épigastre et parfois jusqu'au hile de la rate.
3. Anatomie de surface

➤ Distingue :

1. Foie droit siégeant à droite du ligament falciformes.
2. Foie gauche a siégeant à gauche de ce dernier.
1. Anatomie fonctionnelle :


Basée sur la distribution à l'intérieur du foie des pédicules portaux et des veines sus-hépatiques.

2. La segmentation hépatique de Couinaud divise le foie en huit segments numérotés de I à VIII
 - Foie droit : V, VI, VII, VIII.
 1. Foie gauche : II, III, IV.
 2. Lobe droit : foie droit plus le segment IV.
 3. Lobe gauche : II, III (et n'est donc pas équivalent au foie gauche).
 4. Lobe carré correspond à la partie inférieure (et antérieure) du segment IV.

5. Lobe caudé: segment I.

Segment costal et médial VIII

Segment médial IV



3. Vascularisation du foie : double, à la fois artérielle (30% de l'apport sanguin) et veineuse portale (70 % de l'apport sanguin).
4. Intérêt de la segmentation hépatique :
 1. Exérèse des tumeurs hépatiques et biliaires et prévention des complications (hémorragie)
 2. Transplantation hépatique.

B- VOIES BILIAIRES :

1. Voies biliaires intra-hépatiques (VBH) : disposition calquée sur la distribution portale et artérielle.
2. Voies biliaires extra hépatiques (VBEH) :

1. - Voie biliaire principale (VBP) :

Canal hépatique commun : confluence des deux canaux hépatiques droit et gauche.

Canal cholédoque : fusion du canal hépatique commun et du canal cystique, se termine au niveau de D2 (sphincter d'Oddi), son calibre est de 8 à 10mm.

2. Voie biliaire accessoire :

1. Vésicule biliaire (longueur<10cm, largeur<5cm)
2. Canal cystique.

C-PANCREAS :

1. Le pancréas est un organe rétro-péritonéal solidaire du duodénum
 2. C'est une glande à la fois exocrine et endocrine « glande amphicrine », lobulée
1. Anatomie segmentaire : Il comprend :

1. La tête dans le cadre duodénal, se prolonge en bas et à gauche par le processus unciné ou petit pancréas de Winslow.

2. L'isthme entre artère gastroduodénale et bord droit de la veine mésentérique supérieure.

3. Le corps

4. La queue : intrapéritonéale

2. Anatomie chirurgicale :

1. Pancréas droit : tête

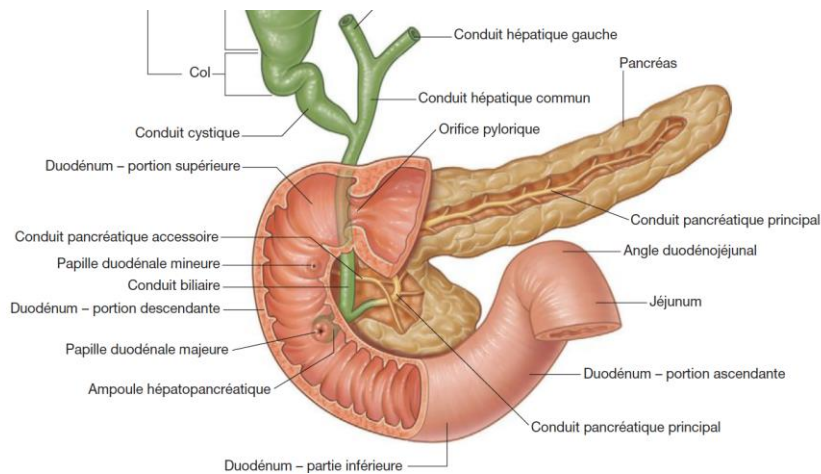
2. Pancréas gauche : corps et queue

3. Pancréas central : isthme

3. Anatomie canalaire :

1. Canal de Wirsung de 2 à 3 mm de diamètre, abouchement dans D2 avec le cholédoque.

2. Canal accessoire : Santorini.



III-TECHNIQUES D'EXAMEN :

A- ASP : De moins en moins pratiqué, permet de mettre en évidence des :

1. Opacités anormales :

1. Calcul vésiculaire calcifié radio-opaque.
2. Calcifications du parenchyme hépatique : parasitaires, tumorales.
3. Calcifications pancréatiques : pancréatites chroniques
4. Calcifications vasculaires : anévrysmes
5. Autres : opacité de tonalité hydrique (masse tissulaire, épanchement péritonéal, ...), lithiases urinaires, phlébolithes.

2. Clartés anormales :

1. Abscès parenchymateux ou sous- phrénique.
2. Aérobilie (fistule bilio-digestive).
3. Aéroportie (ischémie).

3. HPM :

Visibilité d'un rebord inférieur dépassant largement l'auvent costal (peut se rencontrer chez les sujets longilignes à foie vertical).

4. Devant un tableau abdominal aigu d'allure chirurgical, rechercher :

1. Des niveaux hydro-aériques : occlusion intestinale
2. Un pneumopéritoine : perforation d'un organe creux
3. Analyser le cadre osseux

B-ECHOGRAPHIE -DOPPLER :

1- ECHOGRAPHIE ABDOMINALE :

1. Premier examen à réaliser si on suspecte une modification de taille, de forme ou de structure du foie et ou du pancréas, une dilatation ou pathologie des voies biliaires.
2. Sonde de 2 à 6 Mhz selon la corpulence, différentes coupes horizontales, frontales, sagittales et obliques.
3. Le patient doit être à **jeun depuis 6 heures** afin d'obtenir une bonne réplétion de la vésicule biliaire et d'éviter les gaz digestifs qui gênent l'exploration du hile hépatique et du pancréas.

4. Avantages :

1. C'est un **examen dynamique ++**, indolore, facile d'accès, réalisé au lit du malade, peu coûteux, reproductible et qui fournit beaucoup de renseignements.
2. Apprécie la taille du foie (flèche hépatique inférieure a 15cm sur la ligne médio claviculaire).
3. La taille du pancréas (tête< 3cm, queue<2cm)

1. Structure du foie, pancréas et faire la distinction entre nodules kystiques ou solides.
2. Dilatation des VBIH et des VBEH et anomalies du contenu analyse les vaisseaux (portes, VSH, mésentériques, aorte, VCI) et la vascularisation des tumeurs.
 1. C'est également le meilleur examen pour évaluer un épanchement péritonéal associé.
 2. Guide les ponctions- biopsies.
3. Inconvénients :
 1. Écran gazeux, obésité.
 2. Opérateur dépendant.
 3. Limitée dans la caractérisation tissulaire (masses solides).

2-ECHOGRAPHIE DE CONTRASTE :

1. Utilise un produit de contraste ultrasonore injecté par voie IV qui permet d'étudier la vascularisation des tissus.
2. Principale indication : caractérisation des tumeurs hépatiques découvertes fortuitement à l'échographie.

3-ECHOENDOSCOPIE :

1. Se fait grâce à un endoscope muni d'une sonde à haute fréquence (7,5 à 30 MHz).
2. Permet une exploration des parois œsophagienne, gastrique et duodénale.
3. Meilleure que l'échographie percutanée pour analyser la VBP, l'ampoule de Vater et la tête du pancréas.
4. Principales indications :
 1. Diagnostic des cholestases extra hépatiques : on parle de dilatation de la VBP si elle dépasse les 04 mm
 2. Tumeurs de l'ampoule de VATER « ampulome vaterien »
 3. Petites tumeurs obstructives du pancréas céphalique
 4. Biopsie sous visuel endoscopique.

4-ECHOGRAPHIE PER OPERATOIRE :

1. Basée essentiellement sur l'analyse doppler permettant de voir dans l'immédiat si y a un flux sanguin lors des anastomoses vasculaires et de ce fait détecter précocement tout thrombus a la phase aiguë.
2. Elle permet aussi une analyse quantitative et qualitative du flux vasculaire.

C-TDM:

3. Scanner volumique, reconstructions multi planaires.
4. Doit être précédée d'une échographie.
5. Se fait par plusieurs acquisitions avant et après injection IV de PC (temps artériel et portal).
6. Avantages/Indications :
 1. Caractérisation tissulaire (hémorragie, graisse, calcifications,..)
 2. Situation d'urgence
 3. Doute diagnostique à l'échographie
 4. Examen de choix pour l'exploration du pancréas et de l'espace rétro péritonéal.
 5. Bilan d'extension des tumeurs hépatobiliaires et pancréatiques
 6. Explorations vasculaires : angioscanner et étude de la cinétique vasculaire des masses
 7. Guide les ponctions-biopsies

7. Limites : irradiation

D - IRM :

1. Meilleur examen non invasif, mais ne doit pas constituer un examen de première intention.
2. Indications :
 1. Recherche, caractérisation ou bilan d'une Tm hépatique
 2. Examen d'une pathologie des VBIH
 3. Caractérisation d'une Tm pancréatique solide/liquide
 4. Évaluation d'une maladie surcharge : hémochromatose
 5. Étude de la cinétique vasculaire des masses
 6. ANGIO-IRM
3. Limites : cout, disponibilité, contre-indications

E-Cholangio IRM ou bili IRM :

1. Permet l'évaluation précise de l'anatomie hépatobiliaire et constitue actuellement l'examen de choix dans l'exploration des voies biliaires (cholestases notamment).
2. Indications :
 1. Localiser l'obstacle
 2. Dg de la lithiase de VBP
 3. Distinguer tumeur bénigne et tumeur maligne
 4. Détection et extension des obstructions hilaires et péri hilaire.

F-OPACIFICATIONS DES VOIES BILIAIRES :

1-Cholangio-Pancréatographie Rétrograde Endoscopique (CPRE) :

1. Opacification des voies biliaires et du Wirsung à contre-courant après cathétérisme de la papille duodénale.
2. Indications :
 1. Diagnostique : nature d'un obstacle biliaire
 2. Thérapeutique : expulsion des calculs par sphinctérotomie +++, endo prothèse.

2-Transcutanée Trans hépatique (TCTH) :

3. Indiquée surtout pour geste thérapeutique : drain

G-Autres :

1. Artériographie coelio-mésentérique.

2. *TOGD* : détrôné par la fibroscopie
 1. *Ponctions biopsies*, ponction aspiration et drainage
 2. *Scintigraphie*

IV-RESULTATS PATHOLOGIQUES :

A –FOIE :

1- ANOMALIES MORPHOLOGIQUES :

1. Hépatomégalie : cirrhose, hépatite aiguë, foie tumoral diffus, foie cardiaque...
2. Foie de petite taille ou atrophique : souvent cirrhoses évoluées.
3. Dysmorphie hépatique, en cas d'hépatopathie chronique, se révélera par :
 1. Un foie de contours bosselés
 2. Anomalies des segments à type d'atrophie du segment IV, atrophie du foie droit et une hypertrophie du lobe gauche et du segment I.

2- ANOMALIES PARENCHYMATEUSES DIFFUSES :

1. Stéatose (surcharge hépatique en graisse) : peut-être diffuse ou focale pseudo-tumoral.
2. Hémochromatose (présence d'une surcharge hépatique en fer)
3. Hépatite.
4. Cirrhose.

3. ANOMALIES PARENCHYMATEUSES FOCALES :

1. Correspondent souvent à des tumeurs bénignes ou malignes.
 - a. L'analyse sémiologique doit apprécier :
 1. Sa localisation précise dans un segment du foie
 2. Son écho structure en échographie : nature kystique (kyste biliaire, KH) ou solide
 3. Sa densité en Scanner, son signal en IRM, rehaussement après injection :
 1. Rehaussement en mottes progressif : hémangiome
 2. Rehaussement fugace au temps artériel : CHC
 4. Ses contours, son homogénéité, sa taille
 5. Le nombre d'anomalies focales
 6. Sa vascularisation au doppler, son retentissement sur les vaisseaux adjacents (simple refoulement, thrombose tumorale ou cruorique).

b- Lésions bénignes du foie :

7. Kyste biliaire

8. Hémangiome
9. Hyperplasie nodulaire focale (HNF)
10. Adénome

c. Tumeurs malignes du foie

1. Carcinome hépatocellulaire (CHC) : foie cirrhotique
2. Hépatocarcinome fibro-lamellaire : sujets jeunes avant 25 ans, foie sain
3. Métastases hépatiques

d- Lésions infectieuses

1. Abscès hépatique à pyogènes
2. Kyste hydatique

NB : La clinique et les antécédents du patient sont également fondamentaux : néoplasie connue (Métastases), hépatopathie connue (CHC).

4. ANOMALIES DES VAISSEAUX HEPATIQUES :

a. Veines sus-hépatiques

1-Insuffisance cardiaque droite :

1. Importante dilatation des VSH et de la veine cave inférieure, HPM homogène

2-Syndrome de Budd Chiari :

2. Absence de visualisation (échographie-doppler) ou d'opacification (scanner, angio-IRM) d'une ou de plusieurs veines sus-hépatiques
3. Hypertrophie du segment I

b. Tronc porte et ses branches

L'échographie-Doppler est fondamental pour rechercher :

1. Sténose ou compression des vaisseaux portes (tumeur, adénopathies,)
2. Thrombose crurorique ou tumorale
3. Signes d'HTP : anomalies du flux porte, SPM, Ascite, dérivations porto-caves.

B- VESICULE ET LES VOIES BILIAIRES :

1. VESICULE BILIAIRE :

L'échographie est l'examen le plus sensible. On recherche des anomalies de :

1. Son contenu :

1. Lithiase

Échographie : aspect est caractéristique : image hyperéchogène avec cône d'ombre postérieur, mobile lors des changements de position Scanner, elle est le plus souvent spontanément hyperdense.

1. Sludge : liquide épais intra vésiculaire (boue biliaire, sang,...)
2. Sa paroi : Épaississement pariétal diffus : en général cholécystite.
3. Épaississement pariétal focal : en général tumeurs lésion bénigne : polype, adénome, cholestérolase.
4. Tumeur maligne avec extension au parenchyme hépatique adjacent. Intérêt de la TDM pour le bilan d'extension.

2. VOIES BILIAIRES

Le but de l'imagerie en cas de cholestase par obstacle sur les voies biliaires(ictère) est de :

a- Confirmer cette obstruction en mettant en évidence une dilatation des voies biliaires intra-hépatiques (VBIH) et/ou du canal cholédoque (VBP) :

b- Mettre en évidence le niveau de l'obstacle :

1. Intra-hépatique, hilare, sur la VBP haute, sur la VBP basse

c- Évoquer la cause de l'obstacle :

2. Calcul,
3. Tumeur des voies biliaires (cholangiocarcinome) ; du pancréas...
4. Sténose inflammatoire : pancréatite auto-immune.

C- PANCREAS :

1-Pancréatite aiguë

1. Échographie :

1. Difficile à explorer (douleur, l'iléus réflexe).
2. Diagnostic positif : apparaît augmenté de taille et hypo échogène.
3. Diagnostic étiologique : lithiase vésiculaire.

2. TDM : examen de choix pour :

1. Diagnostic positif, le bilan d'extension initial
2. Évaluer le degré de sévérité et donc le pronostic de la pancréatite selon la **classification de RANSON BALHAZAR**
3. Surveiller l'évolution de la pancréatite à la recherche de complications

2-Pancréatite chronique

1. ASP peut montrer la présence de calcifications dans l'aire pancréatique.
2. Échographie-TDM mettent en évidence :

- Atrophie de la glande pancréatique,
- Dilatation du canal de Wirsung
- Calcifications parenchymateuses.

3. Tumeurs pancréatiques

a-Adénocarcinome

4. Échographie : masse hypo échogène, hétérogène avec dilatation des VBIH et VBEH
5. Echoendoscopie : grand intérêt pour la détection de petites tumeurs + bilan d'extension ganglionnaire et vasculaire de ces tumeurs.
1. TDM : tumeur hypo dense, associée à une dilatation des voies biliaires bilan d'extension de ce cancer : adénopathies, vaisseaux et organes de voisinage, métastases et carcinose péritonéale.
2. IRM supérieure au scanner pour le diagnostic et pour le bilan d'extension des tumeurs.

b- Autres tumeurs :

3. Tumeurs kystiques : structures liquidiennes uni ou multi cloisonnées.
4. Tumeurs endocrines : hyper vasculaires nécessitant des coupes au temps précoce après injection.

V-CONCLUSION :

Le carrefour hépato bilio pancréatique est une région anatomique complexe
Le recours aux méthodes d'imageries médicales pour l'approche diagnostic des différentes pathologies est nécessaire.