

Université Constantine 3  
Faculté de médecine - département de médecine  
Module de physiopathologie – troisième année médecine

## **Physiopathologie de L'hypertension intracrânienne**

Dr GUETTECHE C réanimation médicale

### **Plan :**

- 1-Introduction définitions
- 2-Rappel anatomo-physiologique
- 3-Principaux mécanismes de l'hypertension intracrânienne
- 4- Conséquences de l'hypertension intracrânienne
- 5-Signes cliniques

### **1- Introduction définitions**

Le syndrome d'HIC est un syndrome clinique traduisant l'augmentation de la pression intracrânienne, en rapport avec l'augmentation d'un compartiment intracrânien (vasculaire, parenchymateux, et liquidien), les conséquences de l'HIC est une souffrance cérébrale plus ou moins diffuse.

Définitions: L'HIC se définit comme l'augmentation de la pression intracrânienne (PIC) au-delà de 15 mm Hg d'une façon durable.

L'œdème cérébral est une augmentation du volume cérébrale par augmentation de sa teneur en eau, il peut être localisé ou diffus.

L'œdème cérébral et l'HIC coexistent souvent, mais ne sont pas des synonymes

### **2-Rappel anatomo-physiologique**

#### **L'enceinte dure craniorachidienne**

L'enceinte dure craniorachidienne est constituée de :

Le contenant : il s'agit de la boîte crânienne, inextensible chez l'adulte, elle peut rester ouverte au niveau de fontanelles chez le nourrisson jusqu'à l'âge de 18 mois.

Le contenu : le volume intracrânien (VIC) qui comprend trois compartiments

Le tissu cérébral (TC) occupant 80 %, Le volume sanguin cérébral (VSC) 9%, Liquide céphalorachidien (LCR) : 10 %.

**Le LCR** agit comme un réservoir régulateur du volume encéphalique. Si le volume du parenchyme cérébral ou celui du sang intracérébral augmentent, le LCR est drainé, et au contraire si le volume cérébrale ou le volume du sang intracérébral diminuent, le LCR augmente

La valeur de (PIC) normale est comprise entre 5 et 15 mmHg chez l'adulte, chez le nourrisson la valeur est comprise entre 2,4 et 4,2 La loi de Monro-Kellie :

Volume de tissu cérébral(VTC) + volume sanguin cérébral (VSC)+ volume du LCR = une constante

Cette loi permet de comprendre que la stabilité de la (PIC) nécessite que toute variation de l'un des composants doive être compensée par l'un ou les deux autres

### Régulation du débit cardiaque cérébrales

Le débit sanguin cérébrale (DSC) dépend de deux déterminants, la pression de perfusion cérébrale et les résistances vasculaires (Rvc)

$$\text{Le DSC} = \text{PPC} / \text{Rvc} \quad \text{PPC} = \text{PAM} - \text{PIC}$$

Si la PIC augmente ou PAM diminue la PPC diminue, pouvant compromettre le DSC. Le DSC demeure aussi constant pour fournir au cerveau l'apport énergétique dont il a besoin, malgré les changements de pression. Ce débit est autorégulé pour une PAM de 60 à 150 mm Hg, au-dessous et au-dessus le débit n'est plus régulé.

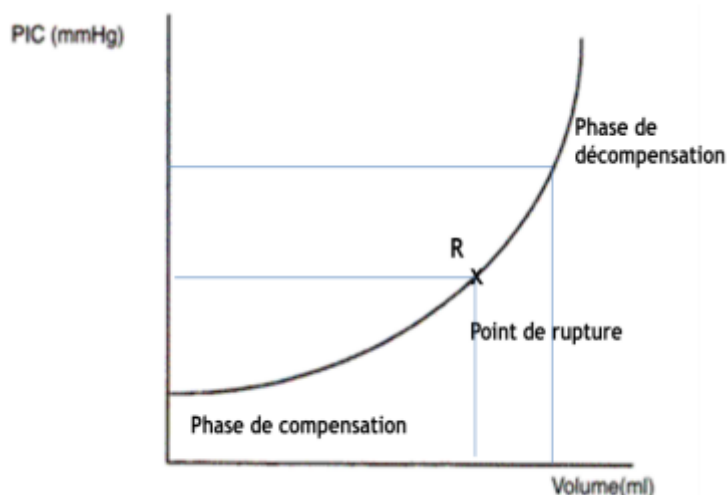
D'autres facteurs peuvent intervenir dans la modification des résistances cérébro-vasculaires tel que

- La pression artérielle en oxygène (PaO<sub>2</sub>).
- La pression artérielle en CO<sub>2</sub> (PaCO<sub>2</sub>).
- Les besoins métaboliques.

### 3- Mécanismes physiopathologiques

Relation pression / volume et PIC : La courbe de LANGFITT montre la relation pression/volume. Au-delà d'un volume critique, la pression augmente rapidement pour des volumes faibles.

Au début dans la phase de compensation, des grandes variations de volumes s'accompagnent de petites variations de la PIC. A partir d'un point fixe, la phase de décompensation se caractérise par des grandes variations de pression pour de petite variation de volume L'adaptation volumique la plus rapide est obtenue sur le circuit sanguin veineux puis artériel. Puis le circuit du LCR par l'augmentation de la résorption et en fin le circuit interstitiel intracellulaire.



L'HIC résulte d'une augmentation des volumes secondaire au développement surajouté d'un quatrième secteur expansif et/ou des modifications des trois secteurs existants.

### **1. Développement d'un quatrième secteur compressif :**

Il s'agit d'un nouveau secteur surajouté aux trois secteurs normalement présents dans l'espace crânio-rachidien. Il est constitué de lésions expansives pathologiques tumorales, vasculaires ou infectieuses, qu'elles soient intra- ou extra parenchymateuses. Sa vitesse de développement, son volume et sa topographie sont les facteurs essentiels de la tolérance clinique à l'élévation de la PIC.

### **2. Modifications des trois secteurs existants**

#### **a. Modification du parenchyme cérébral :**

C'est une accumulation d'eau et de solutés dans le secteur intra et/ou extra cellulaire, à l'origine d'une augmentation du volume de la masse cérébrale « **œdème cérébral** » ; qui peut être local ou diffuse. Selon le type d'agression l'œdème est initialement intra ou extra cellulaire puis mixte :

**L'œdème cytotoxique ou cellulaire** : c'est le gonflement de toutes les cellules cérébrales avec réduction du volume extra cellulaire. L'altération de la membrane cellulaire par défaillance des pompes ATPase aboutit à l'accumulation intracellulaire de cations et d'H<sub>2</sub>O. Dans un second temps, les fluides intracellulaires sont extériorisés dans l'espace interstitiel. L'hypo osmolalité plasmatique aiguë est la cause la plus classique de ce type d'œdème.

**L'œdème hydrostatique** : c'est un œdème extracellulaire dû à un mécanisme d'ultrafiltration au travers de la BHE de substances de faible poids moléculaire lié à une élévation de la pression cérébrale intravasculaire.

**L'œdème vasogénique ou extracellulaire** : secondaire à une altération de la BHE qui devenue perméable aux molécules plasmatiques. Complique généralement les tumeurs et les abcès cérébraux.

**L'œdème hydrocéphalique** : il est causé par un obstacle dans la circulation du LCR, lié à une augmentation de la pression hydrostatique provenant du contenu ventriculaire.

#### **b. Altération de la circulation du liquide cébrospinal :**

Cette altération peut être en rapport soit avec des troubles de la circulation soit des troubles de résorption :

La circulation du LCS est endommagée par un blocage partiel ou complet des voies d'écoulement liquidiennes responsable d'une hydrocéphalie obstructive.

Le trouble de résorption du LCS peut être lié à une altération du système transvillositaire ou une augmentation de la pression veineuse sinusienne.

#### **c. Augmentation du volume sanguin cérébral :**

Le volume sanguin cérébral peut augmenter aux dépens du compartiment artériel ou veineux :

La poussée d'hypertension artérielle systémique augmente le volume dans les gros vaisseaux de la base malgré les mécanismes de régulation.

L'altération des mécanismes de résistance cérébro-vasculaire dans les artérioles par dépassement de l'autorégulation constitue le point de départ d'un œdème vasogénique.

L'altération du drainage veineux induit une réduction de la résorption du LCR et une stase veineuse.

## **4- Conséquences de l'HIC :**

### **1) Conséquences mécaniques :**

Il s'agit des déformations par engagement au travers des orifices séparant les compartiments de l'espace crânio-rachidien. Ces engagements ou hernies cérébrales sont déterminés par l'existence d'un gradient de pression de part et d'autre des cloisons dures rigides séparant les compartiments :

L'engagement cingulaire se produit d'une loge hémisphérique vers l'autre, sous la faux du cerveau.

L'engagement temporal est la migration de la 5<sup>ème</sup> circonvolution temporale vers la fosse cérébrale postérieure à travers l'incisure tentorielle.

L'engagement cérébelleux est la descente d'un ou des deux hémisphères cérébelleux à travers le trou occipital.

Ces hernies cérébrales induisent une souffrance par compression des structures de voisinage que ce soit le parenchyme, les nerfs crâniens, ou une distorsion des vaisseaux.

L'œdème papillaire est la conséquence d'un trouble de circulation du LCS dans l'espace sous arachnoïdien entourant les nerfs optiques, lié à une sectorisation de cet espace lors du processus pathologique.

### **2) Conséquences hémodynamiques :**

Une augmentation de la PIC induit (en l'absence d'augmentation de la PAM) une baisse de la PPC. Pour maintenir un DSC constant, des mécanismes de régulation de la résistance cérébro vasculaire vont intervenir.

L'hyperpression intracrânienne et la distorsion des vaisseaux plus importants compromettent le DSC qui s'effondre lorsque la PIC atteint le niveau de PA.

L'évolution de l'ischémie conduit à l'anoxie, locale ou diffuse.

### **Phénomène de Cushing :**

C'est une poussée d'hypertension artérielle périphérique provoquée par une décharge catécholaminergique d'origine centrale, secondaire à une ischémie de la partie haute du tronc cérébral.

## **5- Signes clinique**

**Signes d'HTIC :** Céphalées, Vomissements, Œdème papillaire.

**Signes d'engagement :** Troubles de la conscience, Troubles du tonus musculaire, Paralysies oculaires, Atteintes des réflexes du tronc cérébral.

**Signes d'ischémie :** Coma, Disparition des réflexes du tronc cérébral, HTA, Troubles respiratoires.