

Les urgences chirurgicales du nouveau-né

INTRODUCTION :

Elles comprennent l'ensemble des urgences néonatales liées à une anomalie congénitale et éventuellement plus tardive liée à une pathologie acquise.

OBJECTIFS :

- Reconnaître l'anomalie ou la pathologie en cause.
- Intérêt d'un diagnostic précoce voire anténatal.
- Nécessité d'un traitement adapté en milieu spécialisé, avec accouchement de la mère dans un centre spécialisé pourvu de chirurgie néonatale.

URGENCES THORACIQUES

1- L'ATRÉSIE DE L'ŒSOPHAGE

DÉFINITION

Interruption de la continuité oesophagienne avec ou sans communication oeso-trachéale.

Sa fréquence est 1cas/3000Nces

Malformation incompatible avec la vie avec des conséquences pulmonaires graves.

ANATOMOPATHOLOGIE

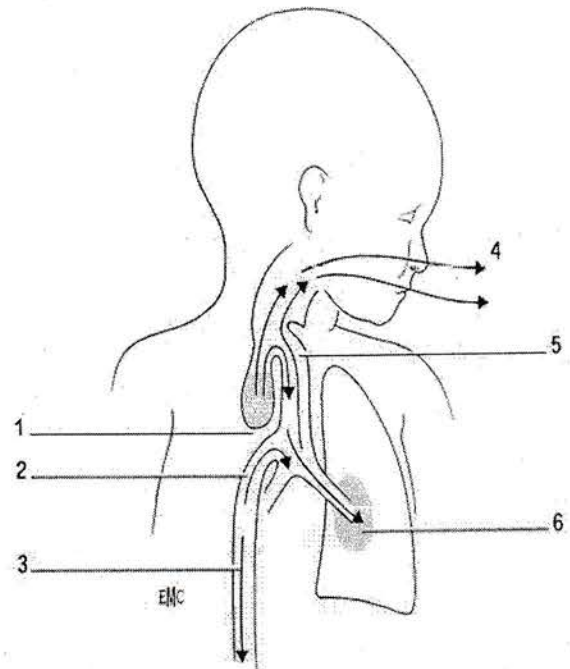
Classification de LADD et GROSS

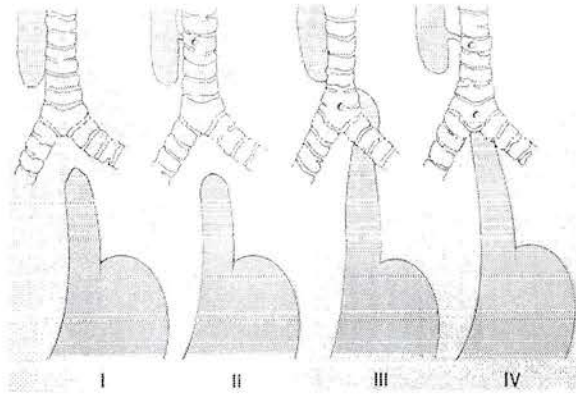
- Type I :** atrésie sans fistule OT 7 %
Type II : atrésie avec fistule OT supérieure 1%
Type III : atrésie avec fistule OT inférieure 90%
Type IV : atrésie avec fistule OT supérieure et inférieure 2%

Malformations associées

Dans 90 % : prématurité

Association VACTERR





PHYSIOPATHOLOGIE

La déglutition de la salive et des aliments : encombrement du carrefour aéro-digestif et pénétration du liquide dans la trachée.

L'air inspiré par la FOT : ballonnement abdominal.

Le reflux de liquide gastrique à travers la FOT : inondation trachéo-bronchique et asphyxie.

03 notions fondamentales :

- Nécessité d'un diagnostic précoce avant toute alimentation.
- Nécessité d'une aspiration permanente du cul de sac supérieur.
- Nécessité de la position demi-assise.

DIAGNOSTIC CLINIQUE :

ANTÉNATALE : échographie obstétricale du 3^e trimestre

Hydramnios

Absence de visualisation de l'estomac.

Recherche de malformations associées.

EN SALLE DE NAISSANCE

Vérification de la perméabilité œsophagienne par le passage d'une sonde gastrique radio-opaque et peu rigide.

Elle butte à environ 10cm de l'arcade dentaire.

L'injection d'air n'est pas perçue dans l'abdomen.

L'aspiration de la sonde ne ramène pas de liquide gastrique.

EN POST-NATAL : si épreuve à la sonde non faite ou mal interprétée.

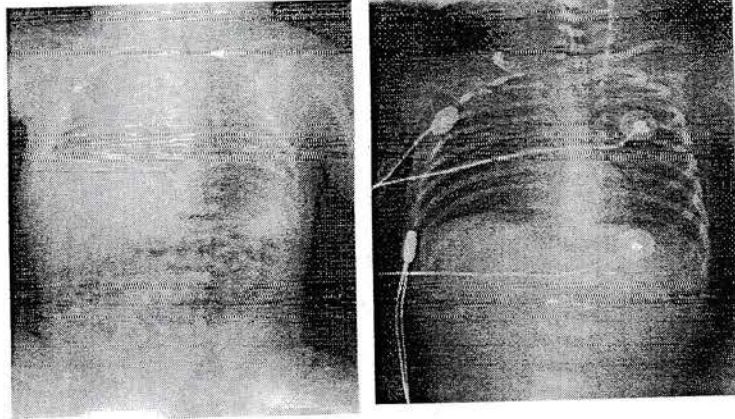
- Encombrement salivaire dès la naissance

- Cyanose
- Météorisme abdominal
- Détresse respiratoire
- Si alimentation ; régurgitation avec crise de suffocation

DIAGNOSTIC RADIOLOGIQUE :

Cliché thoraco-abdominal de face et de profil

- Fait le diagnostic
- Type de l'atrésie
- Malformations associées
- Etat des poumons



TRAITEMENT :

Urgence chirurgicale avec réanimation intensive

BUT

- Rétablir la continuité oesophagienne
- Fermeture FOT
- Éviter les complications

MOYENS

Mise en condition

- Position proclive
- Aspiration continue du CDS
- Voie veineuse centrale
- Mise en couveuse
- Ventilation spontanée sinon intubation

Chirurgie

Dépend du type de l'atrésie et de l'écart entre les culs de sac

- Soit anastomose primitive après fermeture de la fistule (type III et IV).
- Soit gastrostomie d'alimentation, aspiration du CDS puis remplacement œsophagien (type I et II).

2 –HERNIE DIAPHRAGMATIQUE

DÉFINITION :

Passage des viscères abdominaux dans la cavité thoracique a travers un orifice diaphragmatique congénital le plus souvent postéro latéral.

EPIDÉMIOLOGIE

Fréquence : 1 cas /5000 Nces

Coté : plus fréquente a gauche qu'a droite.

Sexe : prédominance masculine.

PATHOGÉNIE

Retard ou absence de fermeture du canal pleuro péritonéal

Réintégration prématurée de l'anse intestinale primitive dans la cavité coelomique.

ANATOMOPATHOLOGIE

L'orifice herniaire : foramen de BOCHDALEK

- Ovale
- Admettant 1 – 2 doigts
- De siège postéro latéral

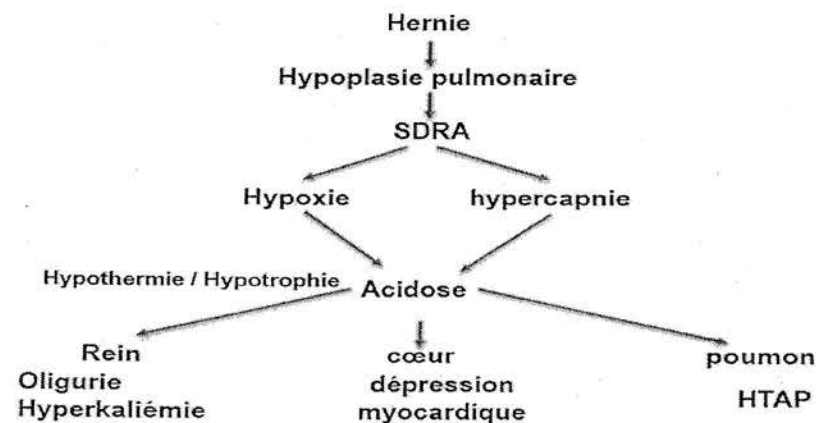
Le sac herniaire : adossement des 2 séreuses pleurale et péritonéale

Organes herniés : tous les viscères sauf le duodéno pancréas et le sigmoïde.

Malformations associées :

- Hypoplasie pulmonaire
- Nodule hépatique
- Vice de rotation de l'intestin primitif

PHYSIOPATHOLOGIE



CLINIQUE

Anténatal

Hydramnios image liquide intra thoracique

Refoulement du cœur

Postnatal : TDD hernie postéro latérale gauche du NN dans sa forme aigue

SF

Surtout respiratoire : dyspnée ; DR

Signes circulatoire : cyanose, tachycardie

SP:

Inspection :

- Hémi thorax gauche bombé moins mobile que le droit
- Abdomen plat.

Percussion : tympanisme thoracique anormal

Auscultation :

- Bruits cardiaques déviés a droite
- Bruits hydro-aériques anormaux a gauche
- MV diminué voire aboli

Cyanose, dyspnée, dextrocardie, hémi thorax bombé, abdomen excave, sont quasi pathognomoniques de la HD

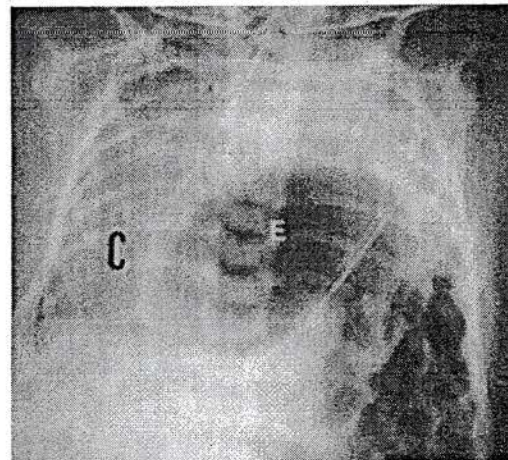
LA RADIOLOGIE : Cliché thoraco-abdominal de face et de profil

Signes directs

- Multiples images claires dans le thorax gauche
- SG remonte en hameçon vers le thorax

Signes indirects

- Refoulement du médiastin a droite
- Abdomen opaque
- Refoulement du poumon en haut et en dedans



FORMES CLINIQUES

Symptomatique

- F sur aigue
- F a bas bruit
- F asymptomatique

Anatomique

- La hernie antérieure et retro-costo-xiphoidienne
- Aplasie complète d'un héli diaphragme

TRAITEMENT : urgence obstétrico-médico-chirurgicale

But :

Lutter contre la détresse respiratoire

Réparation du défaut diaphragmatique après réintégration des viscères herniés

Moyens

Mesures de réanimation :

Mise en condition

Lutte contre l'acidose et HTAP

La chirurgie :

Fermeture de l'orifice diaphragmatique avec réduction de viscères abdominaux.

URGENCES ABDOMINALES

1- L'ATRÉSIE DUODENALE

DÉFINITION

- Interruption de la continuité du duodénum soit complète ou incomplète, le plus souvent en sous vartérien.
- 1 cas/6000Nces.
- C'est une embryopathie liée a un défaut de développement du duodéno pancréas entre la 5^e et 7^e semaine.

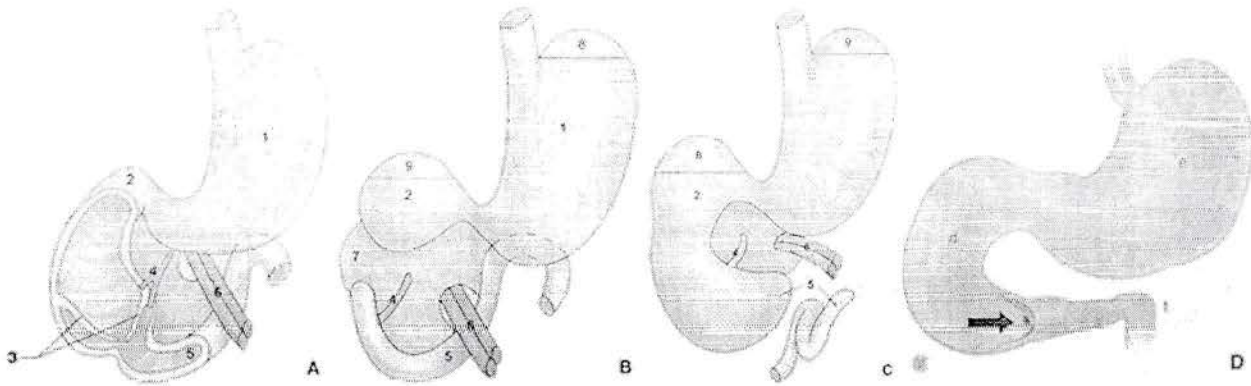
ANATOMOPATHOLOGIE

3 types d'atrésie Membraneuse

- Cordonale
- Complète

Malformations associées

- Trisomie 21
- Malformation cardiaque, anorectale, oesophagienne et rénale.



DIAGNOSTIC CLINIQUE

En anténatal:

- Image en double bulle liquidiennne liée a la dilatation du duodénum et de l'estomac.
- Hydramnios.

En post natal : tableau d'OIA haute

SF

- Vomissement : dès les 1eres heures de vie,alimentaires ou bilieux
- Absence d'émission de méconium

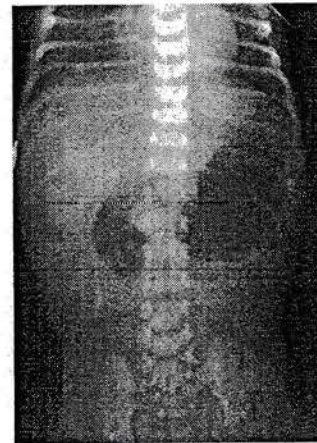
SP

Abdomen plat parfois ballonnement épigastrique

RADIOLOGIE : cliché thoraco abdominal de face

Image en double bulle de part et d'autre du rachis

Absence d'aération digestive d'aval



TRAITEMENT

But

RC digestive pour permettre une alimentation PO

Moyens

Réanimation

- Aspiration gastrique précoce
- Antibiothérapie
- Rééquilibration hydro-electrolytique

Chirurgie

Anastomose duodéno duodénale latéro-latérale

Résection d'un diaphragme muqueux.

2/ ATRESIE DU GRELE

DÉFINITION

Interruption de la continuité intestinale pouvant siéger du jéjunum proximal jusqu'à l'iléon terminal

PATHOGÉNIE

Liée a une pathologie vasculaire ischémique anténatale ; nécrose et disparition d'un segment du tube digestif.

Fréquence : 1cas/10 a 15000Nces

DIAGNOSTIC

Anténatal

Image de dilatation des anses intestinales enamont de l'obstacle

Hydramnios

A la naissance

Tableau OIA haute (jéjunum proximal) ou basse (iléon terminal)

Vomissement bilieux

Pas d'émission du méconium

Météorisme abdominale.

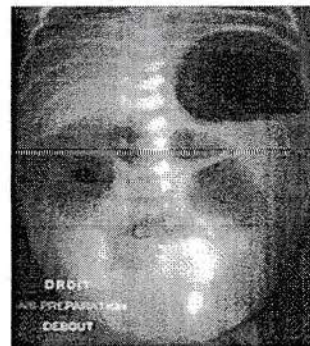
ASP : dilatation grélique avec nombreux niveaux hydro-aériques plus larges que hauts.

Calcification en cas de péritonite méconiale.

TRAITEMENT :

- Réanimation précoce.
- Chirurgie

Résection économe de la zone atteinte puis anastomose termino-terminale après vérification de la perméabilité de l'intestin d'aval.



3/ ATRESIE COLIQUE

Exceptionnelle

DIAGNOSTIC : tableau d'occlusion basse

- vomissement tardif
- absence d'émission de méconium

- ballonnement abdominale très important
- niveau hydro-aériques de type colique.

TRAITEMENT :

Dérivation initiale, suivie de rétablissement précoce de la continuité colique ...

4/ MALADIE DE HIRSCHSPRUNG

DÉFINITION

Anomalie caractérisée par l'absence de cellules ganglionnaires au niveau des plexus intramurales de la paroi intestinale.

DIAGNOSTIC CLINIQUE :

Le tableau varie selon la longueur du segment atteint.

- Forme ultra courte.
- Forme courte ou recto-sigmoïdienne.
- Forme longue.
- Forme totale.

TYPE DE DESCRIPTION : forme recto –sigmoïdienne

Se révèle précocement, en général avant la fin du premier mois par un tableau OIA basse

SG

Souvent conservé sauf si complication (entérocolite)

SF

- Retard d'émission de méconium de plus de 48h
- Ballonnement abdominal
- Vomissement tardif

SP

Le passage de la sonde rectale entraîne une débâcle de méconium et de gaz avec affaissement de l'abdomen

DIAGNOSTIC PARA CLINIQUE

ASP

- Distension gazeuse prédominante sur le colon gauche et le transverse
- Absence d'aération du pelvis

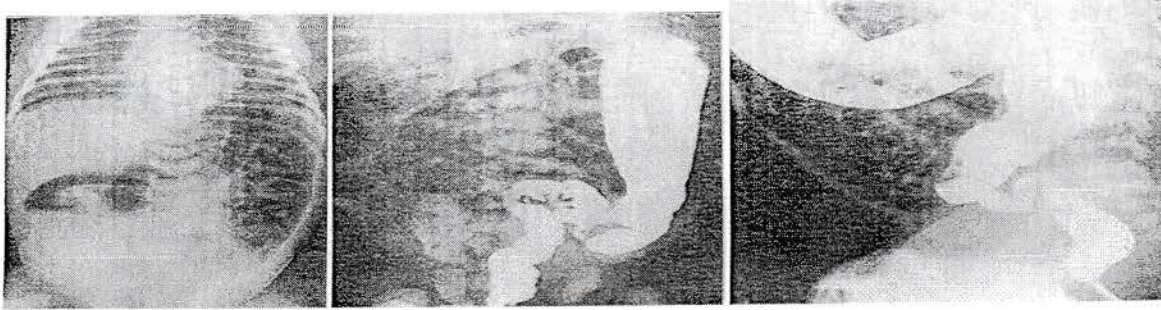
Lavement baryté

- Segment pathologique. Aspect rigide, figé et rétréci.
- Zone de transition. en entonnoir

- Zone dilatée au-dessus

La manométrie rectale, n'a pas d'indication à la période néonatale.

La biopsie rectale, par voie chirurgicale ou à la pince Noblette confirme le diagnostic.




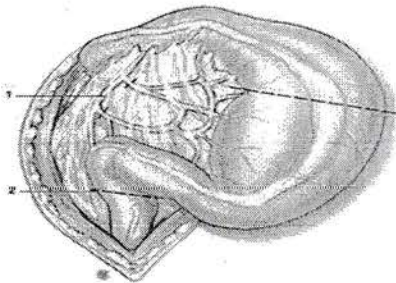
TRAITEMENT :

D'attente

- Nursing ; évacuation du colon par le passage d'une sonde rectale associée à de petits lavements
- Colostomie en zone saine.

Définitif

Abaissement du colon sain après résection du segment aganglionnaire.



5/ MALLFORMATION ANO-RECTALE :

DÉFINITION

Anomalie congénitale de formation, de situation ou de d'abouchement de la portion terminale du tube digestif avec ou sans communication génito-urinaire .

CLASSIFICATION :on distingue :

Forme haute : cul de sac rectale est au dessus du plan du muscle releveur.

Forme intermédiaire : cul de sac se projette en regard du plan du muscle releveur.

Forme basse : cul de sac est au dessous du plancher du muscle releveur.

DIAGNOSTIC :

- ❖ Souvent fait à la naissance : identification de la variété anatomique par un examen du périnée et des urines et recherche de malformations associées.
- ❖ Chez le garçon: 3 possibilités

A- Méconium présent au périnée:

- anus antéposé
- anus couvert incomplet

B- méconium dans les urines:

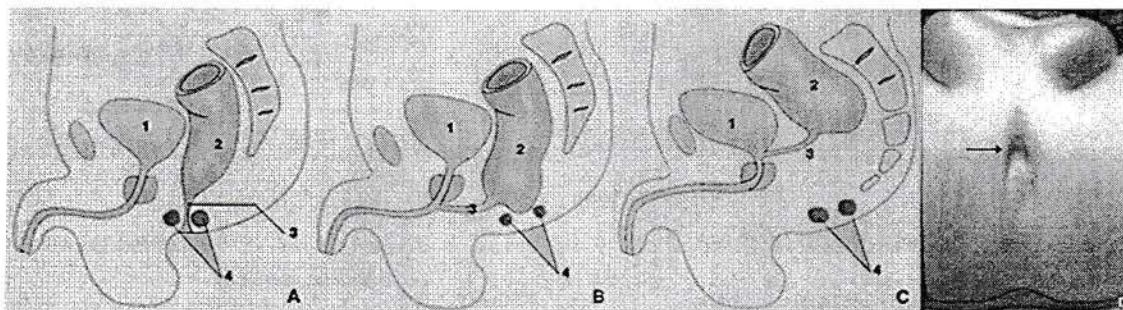
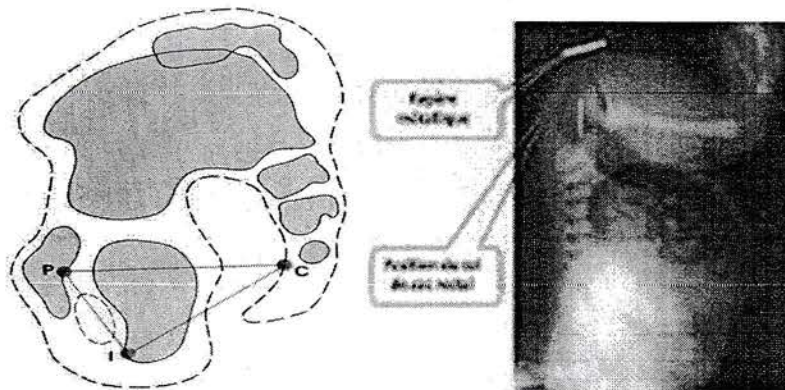
- fistule recto vésicale ou recto urétrale

C- pas de méconium dans le périnée ni méconurie

M.A.R non communicante

- agénésie ano rectale..... haute
- agénésie rectale Intermédiaire
- anus couvert complet..... basse

- ❖ La hauteur du cul de sac rectal : incidence de Waganstein et Rice.



- ❖ Chez la fille: compter le nombre d'orifice présent a la vulve

Un seul orifice: le cloaque

Deux orifices :

Urétral

Vaginal:

*Fistule recto vaginal; forme haute ou intermédiaire

*Fistule recto vestibulaire; forme basse

Trois orifices:

Anus antéposé

Fistule ano vulvaire ou ano vestibulaire

6/ ILEUS MECONEAL :

DÉFINITION :

- Obstruction de la lumière de l'iléon par du méconium anormalement épais et durci, siégeant au niveau de la dernière anse iléale, survenant a la période néonatale.
- 98% association à la mucoviscidose

CLINIQUE :

Prénatal :

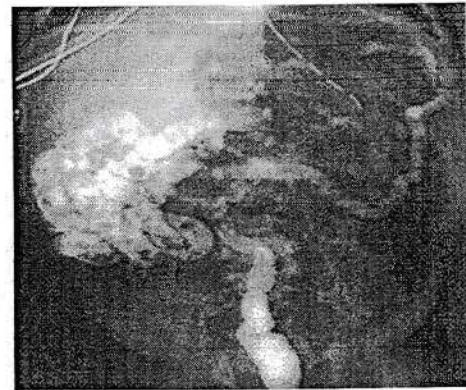
- ✓ Échographie de 2^{ème} trimestre.
- ✓ Grêle hyper échogène.

Post natal : tableau d'occlusion intestinale basse.

RADIOLOGIE :

Cliché thoraco-abdominal:

- Niveaux hydro-aériques
- Aspect de granités de la fosse iliaque droite

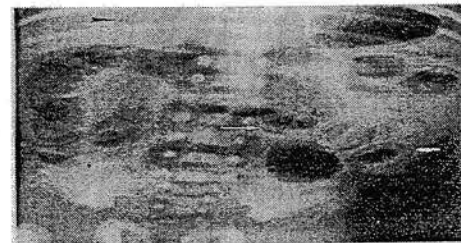


TRAITEMENT :

- L'iléus non compliqué : simple lavement aux hydrosolubles (gastrographine)
- L'iléus compliqué ou échec du lavement : iléostomie puis rétablissement de la continuité secondairement.

7/Péritonite méconiale :

Liée à une perforation anténatale de l'intestin souvent associée a une atrésie.



8/ ENTEROCOLITE

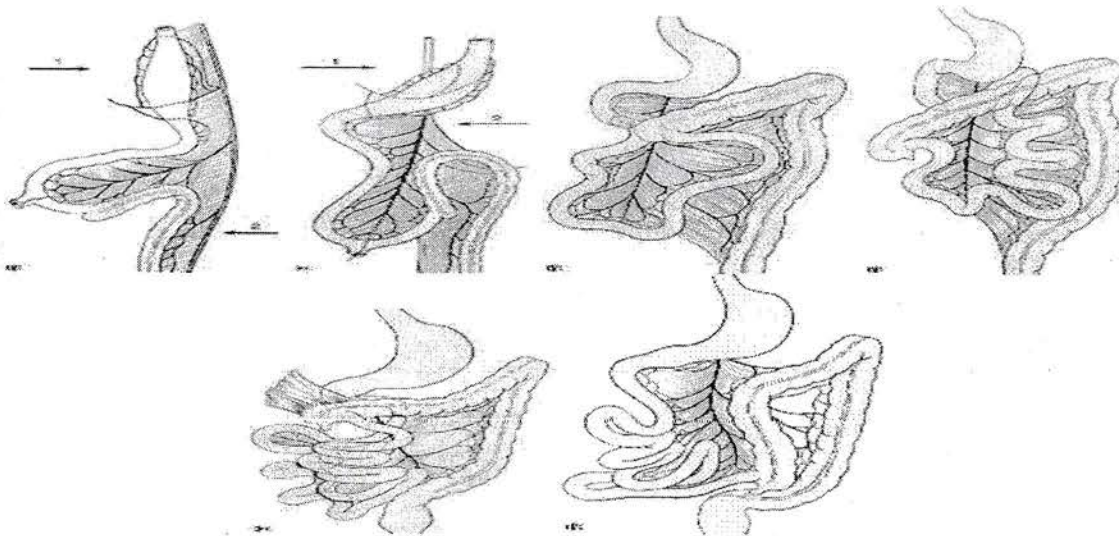
Affection acquise caractérisée par une inflammation de la paroi intestinale d'origine vasculaire et infectieuse pouvant aboutir à la perforation.

LE TABLEAU TYPIQUE :

- État septique
- Rectorragies
- Abdomen tendu et douloureux
- Pneumatose de la paroi intestinal à la radiologie.

9/ VOLVULUS DE L'INTESTIN SUR MESENTERE COMMUN :

- ❖ Trouble de la croissance de l'anse intestinale primitive avec défaut de rotation lors de sa réintégration de la cavité abdominale.
- ❖ Réalise un tableau OIA haute duodénale après un intervalle libre.



Mésentère commun incomplet

Mésentère commun complet

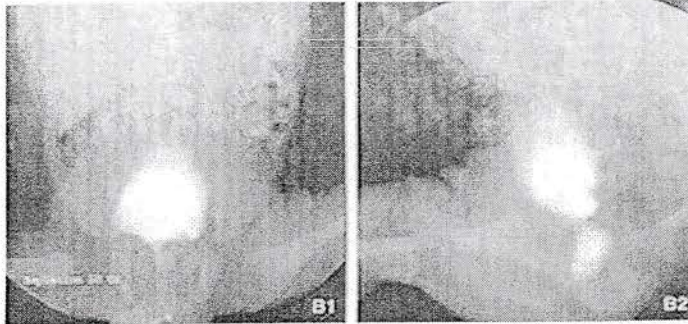
10/ APPENDICITE DU NN :

- Exceptionnelle.
- Souvent diagnostiquée à l'intervention.

VALVE DE L'URÈTRE POSTÉRIEURE :

Obstacle sous vésicale chez le garçon caractérisé par la présence de replis membranaires au niveau de l'urètre postérieure

- Peut nécessiter une dérivation urinaire en cas de détresse urologique.



TORSION TESTICULAIRE NÉONATALE :

- Peut passer inaperçue, si elle a débuté en anténatal.
- On peut retrouver une grosse bourse douloureuse avec un liquide un peu foncé à la transillumination (différencier de l'hydrocèle).
- Traitement : est chirurgicale avec orchidopexie controlatéral.

KYSTE OVARIEN COMPLIQUÉ :

- Soit d'hémorragie, soit de torsion ou les deux.
- Le traitement est chirurgical.
- Essentiellement représentées par l'omphalocele et la laparoschisis.
- Plus rarement les coelosomes antérieures

L'OMPHALOCELE :

Se présente comme une large hernie centrée par le cordon ombilical.

Les viscères extériorisés sont protégés par un sac.

Elle est due à l'absence de fermeture de la paroi ventrale de l'embryon avant la 9ème semaine de gestation.

LAPAROSCHISIS :

- Defectlatéro ombilical droit sans sac, où les anses intestinales se développent dans le liquide amniotique.
- Il est lié à un défaut de croissance pariétale d'origine vasculaire pendant la phase finale de délimitation de l'embryon.

CONCLUSION

Le diagnostic prénatal et les progrès de réanimation chirurgicale néonatale ont radicalement transformé le pronostic de ces malformations.