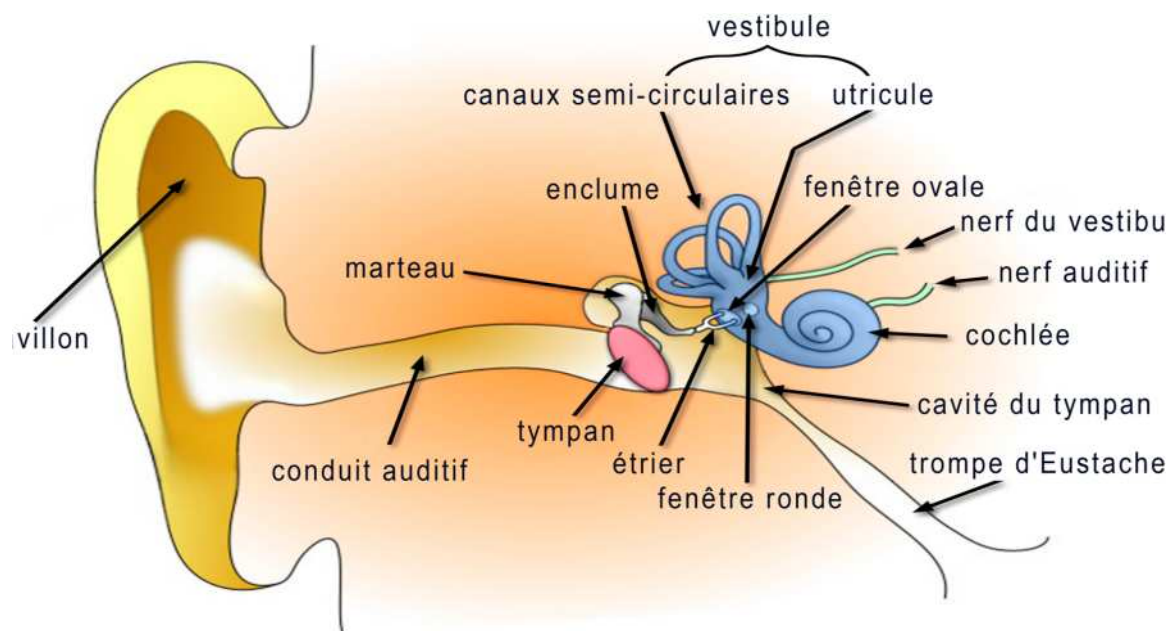


Otites externes et moyennes



****Les otites externes****

I. définition :

L'otite externe est une dermo-épidermite aiguë qui se développe au niveau d'une peau lésée (après extraction d'un bouchon de cérumen, lavage d'oreille,...) ou d'une peau ayant des propriétés physicochimiques modifiées (bains en piscine ou en rivière ; savons, essences et détergents qui détruisent l'enduit gras et la couche cornée superficielle ; d'une otorrhée chronique ; après radiothérapie,...) Les facteurs favorisants sont nombreux : climat chaud et humide

II. Anatomie et physiologie de l'oreille externe :

Le conduit est fait de deux parties : le conduit osseux en dedans, le conduit fibrocartilagineux en dehors. La limite entre le conduit fibrocartilagineux et le pavillon se fait sans démarcation franche. L'oreille externe: - le pavillon

- le conduit fibro-cartilagineux
- le conduit osseux

- Peau du conduit fibrocartilagineux: l'épiderme et le derme : syst pileux + glandes cérumineuses
- Peau du conduit osseux : Très mince, peu d'annexes.
- Commensalisme du conduit auditif externe :
 - *Micromycètes commensaux : le genre micromycètes filamenteux (aspergillus), le genre des levuriformes
 - *Bactéries commensales : les staphylocoques, les diphtéroïdes aérobies, les diphtéroïdes anaérobies, Escherichia coli, Proteus et Pseudomonas aeruginosa sont retrouvées de façon sporadique dans le conduit auditif externe sain.

III. Les infections bactériennes :

1) Otite externe diffuse :

Une violente douleur, s'accompagnant parfois d'irradiation vers les régions mandibulaire et temporale. La douleur est exacerbée par l'attouchement du tragus et la mobilisation du pavillon.

L'otoscopie est rendue difficile, tant par la douleur que par le rétrécissement du conduit. L'aspect otoscopique varie selon l'importance de l'affection. Les lésions vont de la simple hyperhémie cutanée à la sténose presque complète d'un conduit, laissant sourdre des sécrétions séreuses

- **Traitement:** essentiellement local, actif sur les germes à Gram négatif le plus souvent en cause, un antibiotique et un corticoïde habituellement associés. Parmi les antibiotiques, il est classique d'utiliser la néomycine et la framycétine (Corticétine[®], Antibiosynalar[®], Panotile[®], Polydexa), fluoroquinolone (ofloxacet)

2) Furoncle:

C'est une staphylococcie cutanée centrée sur un follicule pilosébacé, La douleur est au premier plan et souvent le seul signe. Elle est très vive, localisée, exacerbée par la mastication. Elle évolue par paroxysmes. L'examen met en évidence une tuméfaction congestive, localisée, au sommet de laquelle on peut apercevoir un point blanc jaunâtre

3) Impétigo :

Lié à une surinfection par un staphylocoque ou un streptocoque après grattage ou nettoyage par un objet souillé, ou en rapport avec une otorrhée chronique. Il s'observe le plus souvent chez l'enfant.

4) Érysipèle :

L'érysipèle est une cellulite aiguë streptococcique

Cliniquement, il se manifeste par une infiltration inflammatoire du pavillon, débordant sur la région voisine, déjetant le lobule. Il s'accompagne d'une fièvre élevée, de frissons, Le traitement repose sur l'antibiothérapie par la pénicilline parentérale à doses élevées

5) Otite externe maligne nécrosante:

Concerne essentiellement mais non exclusivement les sujets âgés puisque l'âge moyen va de 60 à 75 ans. Un diabète est retrouvé dans la grande majorité des cas. La qualité du contrôle du diabète ne semble pas jouer un rôle dans le déclenchement de la maladie. Le diabète peut être découvert à l'occasion de la maladie. L'otite externe maligne peut aussi évoluer sur tous les terrains immunodéficients

Pseudomonas aeruginosa le plus souvent en cause, caractérisée par une otorrhée, de très violentes douleurs insomniantes, et l'absence d'amélioration par les traitements habituels. L'examen otoscopique montre une zone polypoïde ou nécrotique au plancher du conduit,

- **Traitement:** repose sur une antibiothérapie entreprise en urgence après un prélèvement pour l'examen bactériologique, ciblée contre *Pseudomonas aeruginosa*, essentiellement à base de fluoroquinolone et de céphalosporines de troisième génération.

6) Myringites aiguës

7) Périchondrites du pavillon:

Redoutables par leurs complications morphologiques potentielles, qui surviennent lorsque le traitement n'est pas entrepris à un stade précoce

IV. Les infections virales :

1) Zona :

Il peut se présenter comme une affection du pavillon ou du conduit. L'association des deux localisations est très évocatrice. L'éruption répond au territoire sensitif du nerf facial (VII intermédiaire) : conque, tragus, anthélix, partie postérieure et inférieure du conduit et de la membrane tympanique. Ce territoire dit « zone de Ramsay-Hunt » peut n'être que partiellement atteinte. Les lésions cutanées ne sont qu'un élément du zona auriculaire, à côté de la paralysie

faciale, de l'atteinte cochléaire et de l'atteinte vestibulaire. Traitement repose avant tout sur l'acyclovir

2) Herpes :

Il se caractérise par des vésicules regroupées en bouquet à contour polycyclique reposant sur une base œdémateuse.

V. Infections fongiques : Les otomycoses

****Les otites moyennes aiguës****

I. Définition:

L'otite moyenne aiguë (OMA) est une des raisons principales de prescription d'antibiotiques chez l'enfant. Il s'agit d'une infection bactérienne. Le plus souvent, elle est inaugurée par une rhinopharyngite virale qui perturbe le fonctionnement des tubes auditifs. Le diagnostic est posé devant l'association d'un épanchement dans l'oreille moyenne et de signes inflammatoires aigus. L'otoscopie retrouve un tympan bombé par un épanchement rétro tympanique purulent, ou bien une otorrhée purulente consécutive à une perforation localisée du tympan sous pression.

II. Pathogénie :

L'otite moyenne est une maladie infectieuse. Elle résulte d'une interférence entre une charge microbienne (virale et bactérienne) et une réaction immunitaire, Tous les facteurs favorisant l'otite moyenne sont liés à cette interférence : les facteurs liés à l'hôte (âge, prédisposition génétique, atopie) potentialisent l'altération du système immunitaire, tandis que les facteurs environnementaux (enfants d'une même fratrie, enfants élevés en crèche, saison automno-hivernale) interfèrent sur la charge microbienne). La trompe d'Eustache joue aussi un rôle primordial dans cette infection.

III. Les germes en cause :

Le dgc bactériologique basé sur la paracentèse ou sur écoulement spontané

- H influenzae, Strp pneumoniae M .catarrhalis
- Strp B-hémolytique grp A est exceptionnellement isolé
- Les anaérobies ont un rôle minime
- Les entérobactéries (Proteus aeruginosa, E, coli, klebsielles et enterobacter) : 20% Nrs de – de 03 mois

IV. Diagnostic :

Le diagnostic de l'OMA est clinique :

- otalgie d'apparition brutale ou équivalente (frottement ou traction du pavillon, irritabilité et troubles du sommeil avec pleurs inhabituels)
- L'otorrhée purulente, liée à une brèche tympanique sous la pression de l'épanchement, fait céder spontanément l'otalgie
- Avant 2 ans, l'otalgie peut manquer. Une symptomatologie abdominale (diarrhée, vomissement) peut être le signe indirect de l'infection.
- Un syndrome infectieux est présent : F° à 40

Otoscopie: Le tympan normal est gris et translucide, l'otoscopie permet de classer l'OMA en stades:

Le stade congestif : -dilatation des Vx péri-malléaires

- diminution de la transparence tympanique
- disparition du cône lumineux

Le stade collecté : -inflammation diffuse du tympan

- épaississement du tympan: opacité, disparition des reliefs ossiculaires
- bombement du tympan

Le stade perforé : -perforation punctiforme du tympan

-otorrhée purulente

V. Complications :

1) Complications locorégionales :

- mastoïdite
- paralysie faciale périphérique octogène
- labyrinthite

2) Complications endocrâniennes :

- méningite purulente
- empyème extradural
- abcès intracérébral
- thrombophlébite du sinus latéral

VI. Traitement :

- 1) **ATB par voie générale :** amoxicilline, amoxicilline-acide clavulanique, les céphalosporines, les macrolides, cotrimoxazole

Antibiothérapie probabiliste recommandée :

- âge inférieur à 2 ans
- âge supérieur ou égal à 2 ans et risques infectieux particuliers (immunodépression, malformation de la face, antécédent de mastoïdite)
- âge supérieur ou égal à 2 ans et manifestations bruyantes évoquant une infection par le pneumocoque (fièvre élevée, otalgie aiguë)

Antibiothérapie non recommandée mais réévaluation à 2-3 jours si les symptômes persistent :

- âge supérieur ou égal à 2 ans sans manifestations bruyantes
- OMA congestive

2) la paracentèse:

nrs de – 03mois, rebelle au trt, otite compliquée, terrain immunodéprimé

3) Les traitements adjuvants :

- Les antalgiques et les antipyrétiques
- Les décongestionnants et désinfectants rhino-pharyngés
- les gouttes auriculaires

****L'Otite moyenne chronique simple****

I. Définition :

L'otite moyenne chronique est une inflammation de la muqueuse de l'oreille moyenne, c't à dire de la caisse du tympan, des cavités annexes et de la trompe auditive, prolongée au-delà de 03 mois

II. Pathogénie :

Pour transmettre au mieux la vibration sonore vers l'oreille interne, l'oreille moyenne doit être aérée et drainée, c't 02 conditions sont assurées par la ventilation, la trompe auditive et la clearance muco-ciliaire

III. Clinique :

- « oreille humide »
- la surdité d'importance variable

- otorrhée minime filante qui devient purulente suite à une poussée de réchauffement (infection rhinosinusienne)
- à l'otoscopie : la perforation est non marginale, soit antéro-sup soit centrale et réniforme laissant voir une muqueuse œdématisée rose et luisante
- L'examen orl centré sur les sinus et le rhinopharynx est capital
- Une enquête allergologique est nécessaire
- L'audiométrie : surdité de transmission
- Radiologie : (Schuller/TDM) un flou de la région mastoïdienne

IV. **L'évolution** : non traitée:

- les épisodes de réchauffement au gré des infections rhino-pharyngées et des influences climatiques
- L'ostéite
- Peut évoluer vers une otite séquellaire : oreille ouverte sèche

V. **Traitement** :

1) **Trt médical:**

- traiter les états déficitaires de la muqueuse ORL: vit A, soufre, cure thermale
- ATB par voie générale et locale
- corticoïdes
- micro-aspirations, soins locaux

2) **Trt chirurgical**