

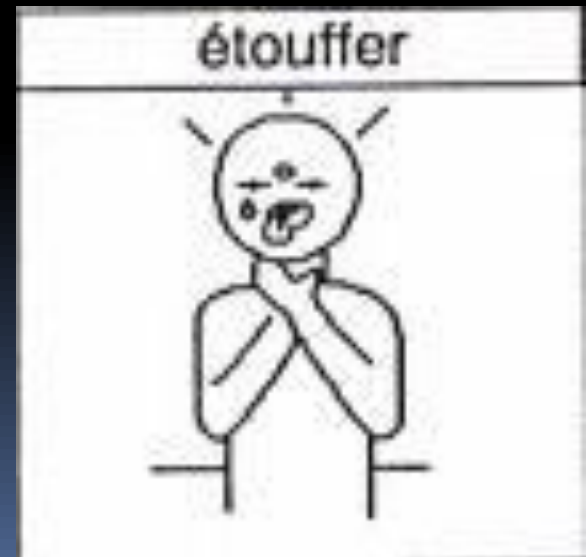

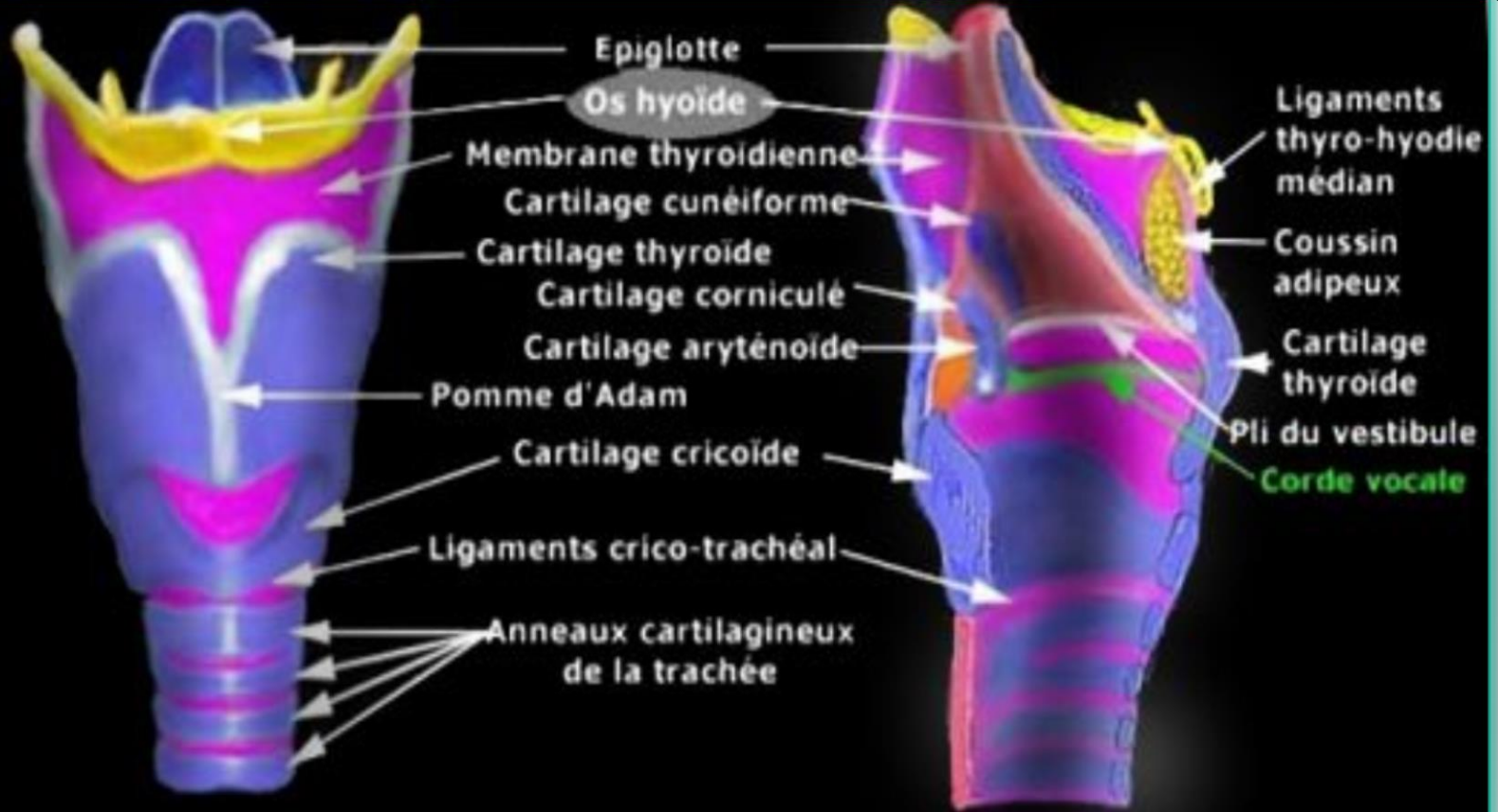
DIAGNOSTIC DES DYSPNÉES LARYNGÉES

Dr. L. CHAKMAK
Service ORL
CHU de Constantine

Introduction

- La dyspnée se définit comme une « **difficulté à respirer** ».
- C'est une **urgence thérapeutique** car elle peut être à l'origine d'une hypoxie pouvant mettre en jeu le **pronostic vital et neurologique**.

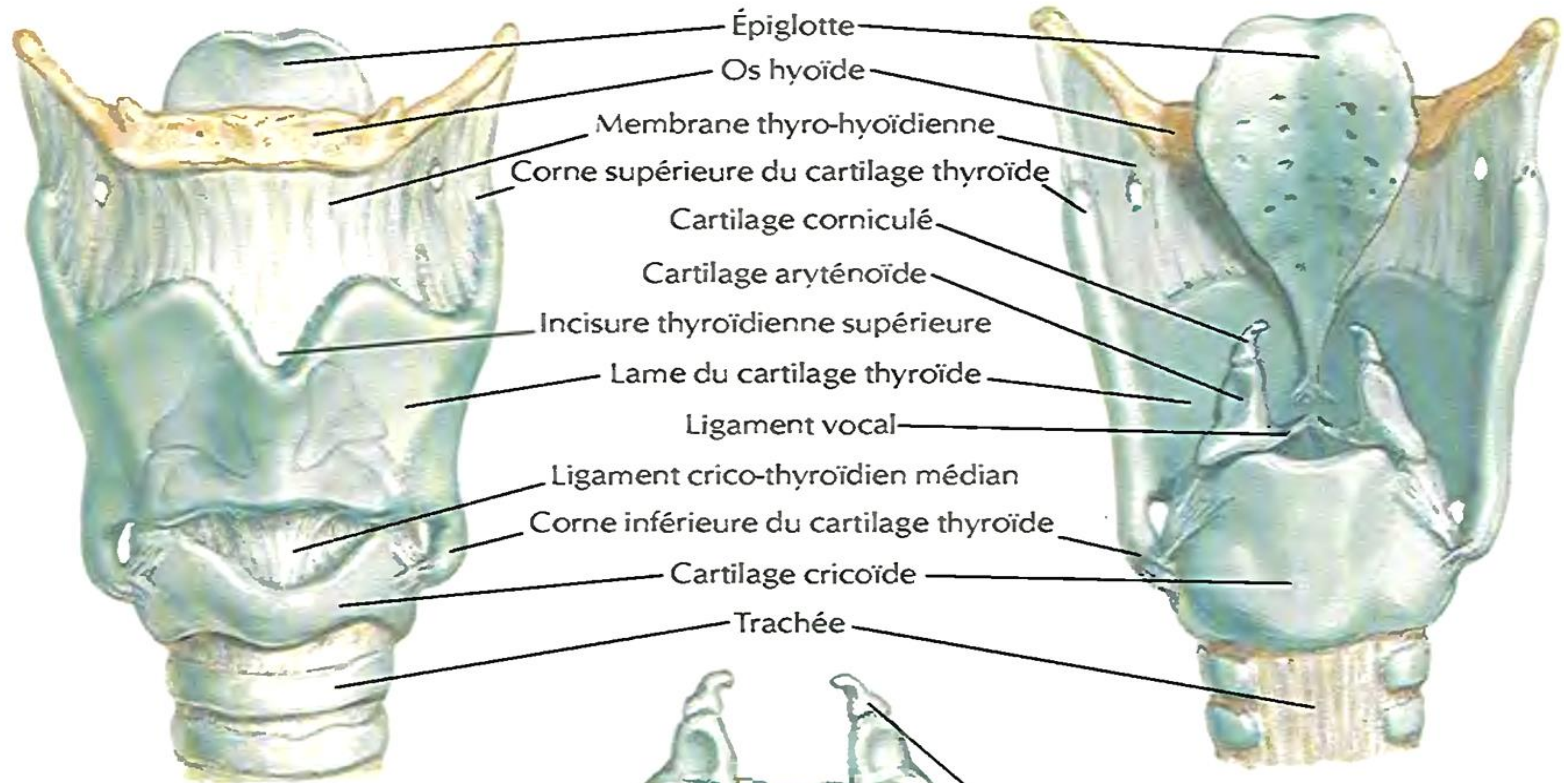




Face antérieure

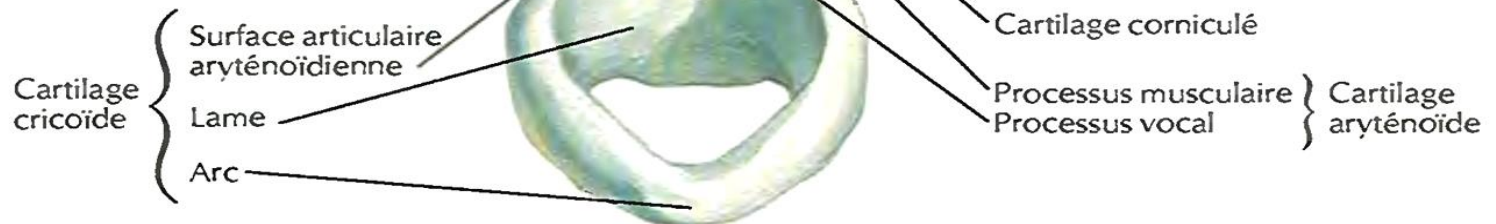Coupe sagittale

**Anatomie du larynx
(montrant du larynx montrant l'os hyoïde)**

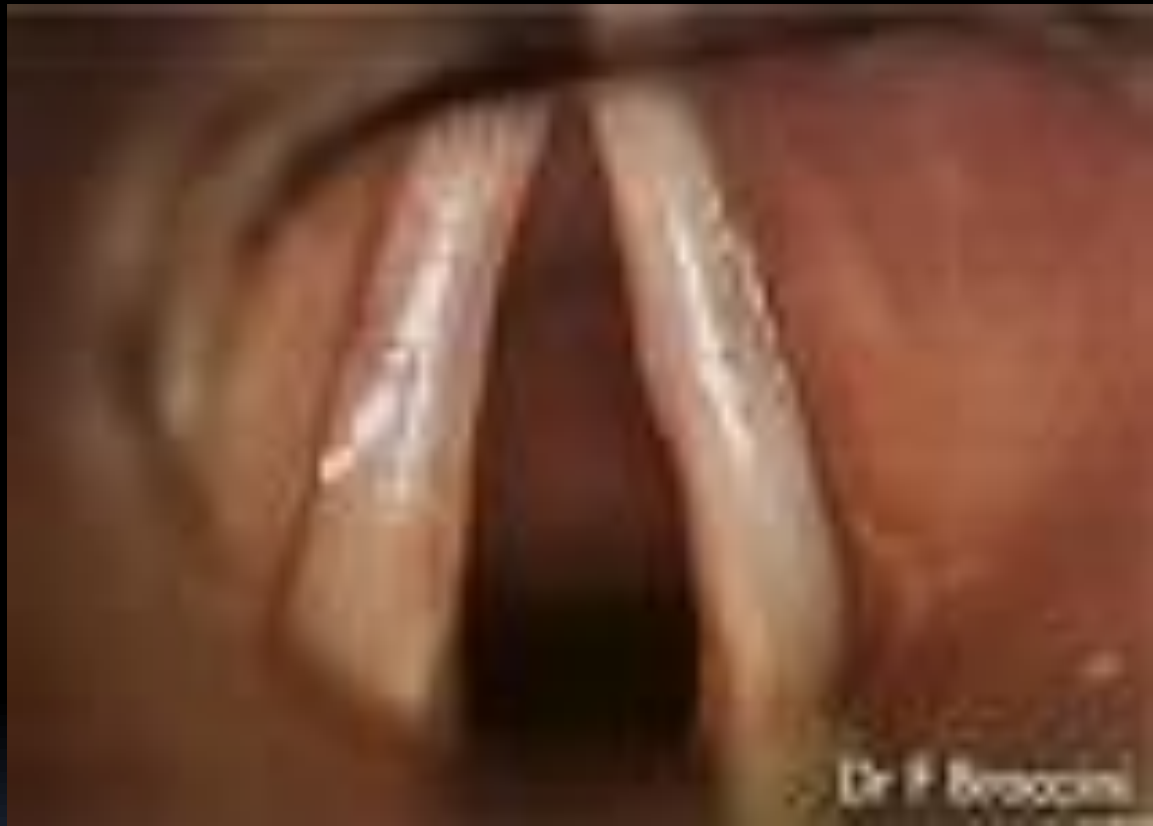

Vue antérieure

Vue postérieure

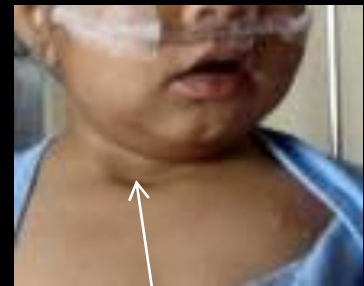

Vue antéro-supérieure



Diagnostic positif

- ▣ Le diagnostic de dyspnée laryngée est avant tout clinique.
- **A- Chez l'enfant**
- ▣ Le diagnostic est facile si la symptomatologie est typique, associant :
 - ▣ **une bradypnée inspiratoire**
 - ▣ **un tirage** : c'est la dépression des parties molles liée à la dépression inspiratoire des voies aériennes sous-jacentes à l'obstacle.
 - ▣ Le tirage peut être sus-sternal, sus-claviculaire, intercostal, épigastrique.
 - ▣ **un bruit laryngé inspiratoire** : il peut s'agir :
 - ✓ **de stridor** : c'est un bruit aigu en rapport avec un obstacle glotto-sus-glottique.
 - ✓ **de cornage** : c'est un bruit rauque traduisant un obstacle sous-glottique.
 - ▣ On peut noter des **modifications de la voix et de la toux.**



Tirage sus sternal

Diagnostic positif

- ▣ Le diagnostic est plus difficile si la symptomatologie est atypique :
 - ▣ **chez le nouveau-né :**
 - ✓ la bradypnée peut être remplacée par une apnée, des accès de cyanose, de bradycardie voire d'arrêt cardiaque
 - ▣ **chez le nouveau-né et le nourrisson :**
 - ▣ la bradypnée peut être remplacée par une tachypnée.
 - ▣ Une dyspnée laryngée évoluée peut entraîner une polypnée superficielle sans tirage , ce qui signe **l'épuisement de l'enfant** et ne doit pas faire croire à une amélioration.

Diagnostic positif

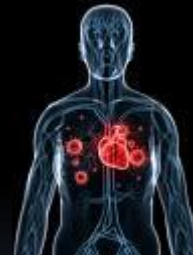
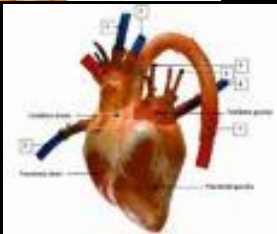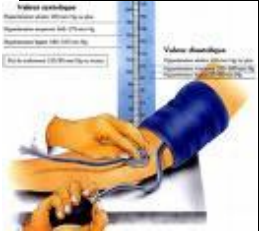▣ B- Chez l'adulte

- ▣ La dyspnée laryngée **chronique**, d'installation progressive, est plus fréquente que chez l'enfant, le larynx de l'adulte étant plus large que celui de l'enfant.
- ▣ Il s'agit d'une **bradypnée inspiratoire avec tirage sus-claviculaire et intercostal**.
 - S'y associent des bruits laryngés (stridor, cornage).
 - **D'autres symptômes** peuvent coexister :
 - ✓ Toux
 - ✓ dysphonie
 - ✓ Dysphagie
 - ✓ odynophagie.
 -

Diagnostic de gravité

➤ Les critères de gravité sont :

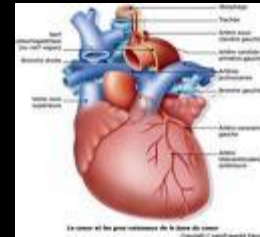
- ▣ **l'âge** : plus l'enfant est jeune, moins sa tolérance est bonne
- ▣ **La durée de la dyspnée** : au delà d'une heure, la dyspnée devient grave.
- ▣ **Les signes d'hypercapnie** : sueurs, tachycardie, hypertension artérielle.
- ▣ **L'irrégularité du rythme respiratoire** : pauses respiratoires, remplacement de la bradypnée inspiratoire par une tachypnée superficielle avec diminution ou disparition du tirage traduisant l'épuisement.
- ▣ **Les signes d'hypoxie** : la cyanose tardive est gravissime.
- ▣ **L'état de conscience** : somnolence.



Diagnostic différentiel

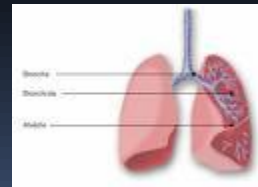
➤ A- Dyspnées d'origine cardiaque

- Il s'agit d'une tachypnée des 2 temps respiratoires sans tirage ni cornage ou stridor.
- La voix et la toux sont normales.



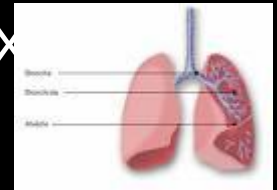
➤ B- Dyspnées asthmatiformes

- Ce sont des bradypnées expiratoires avec sifflement expiratoire caractéristique et des signes auscultatoires pulmonaires.

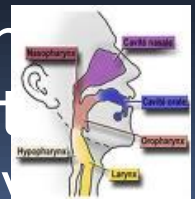


Diagnostic différentiel

- ▣ **Dyspnées d'origine trachéo-bronchique**
- ▣ touchent les 2 temps de la respiration et s'accompagnent d'un « wheezing » (sifflement expiratoire et/ ou inspiratoire) et d'une toux
- ▣ La voix est normale.

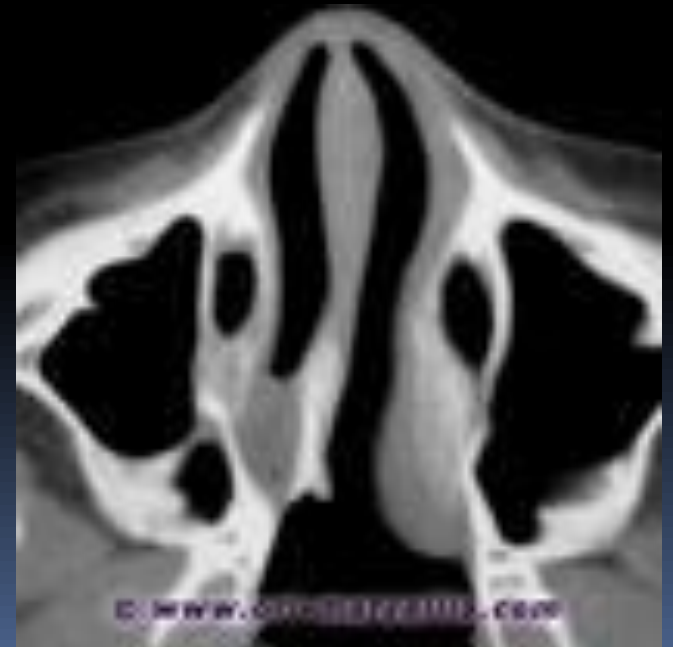

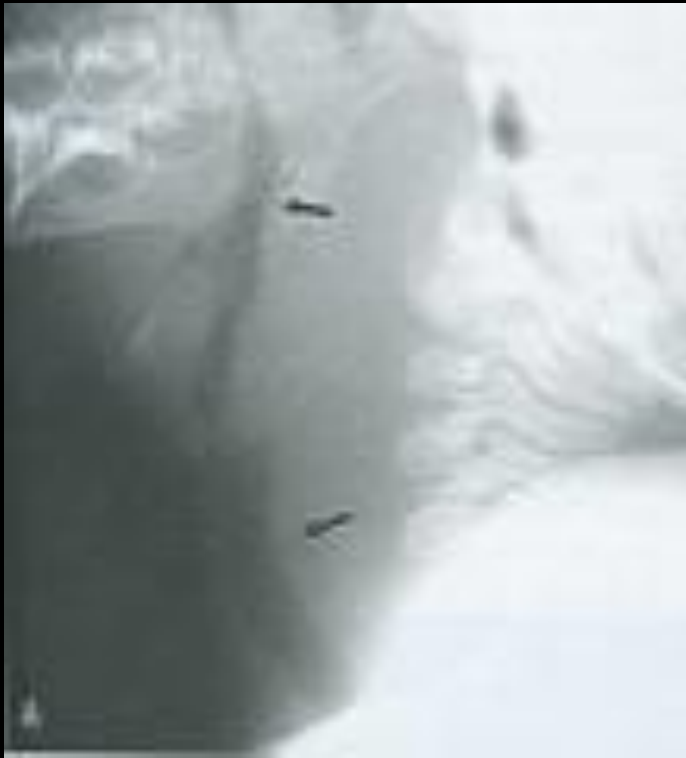- ▣ **Dyspnées obstructives supralaryngées**
- ▣ donnent une bradypnée inspiratoire mais le tirage est plus haut situé en région sous-mandibulaire.
- ▣ Il peut s'agir de rhinite obstructive, imperforation choanale bilatérale, syndrome de Pierre Robin (glossoptose, microrétrognathie, division palatine et troubles de la déglutition), abcès rétropharyngien



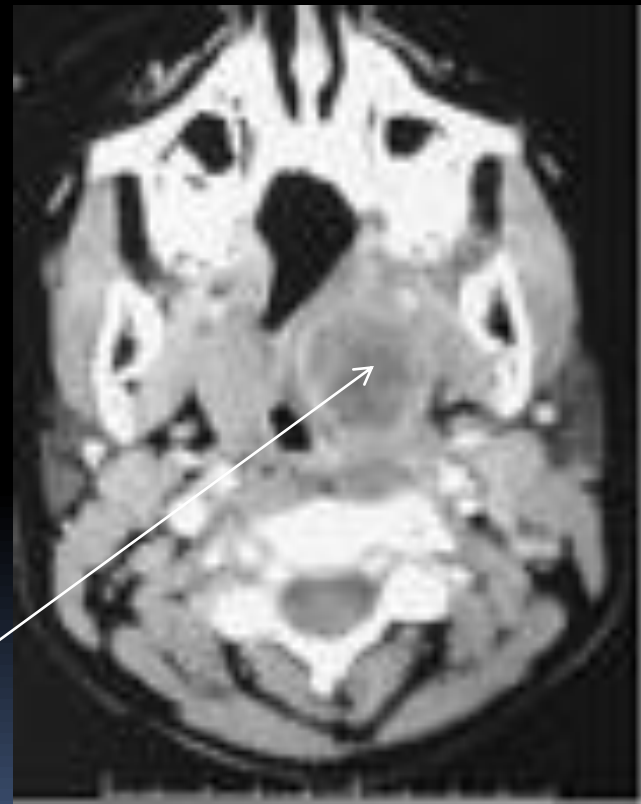

Atrésie choanale





Rx du cou (profil)



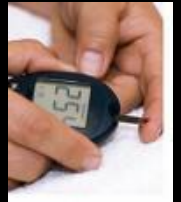TDM

Abcès rétropharyngé

Diagnostic différentiel

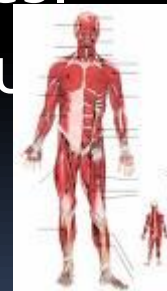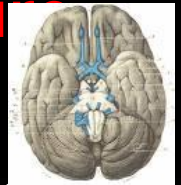▣ **Dyspnées d'origine métabolique**

- ▣ Elles sont amples et profondes avec un rythme respiratoire lent et des pauses (dyspnée de Kussmaul).



▣ **Dyspnées d'origine neurologique et musculaire**

- ▣ centrale : dyspnée de Cheynes- Stockes.
- ▣ périphérique : poliomyélite, polyradiculoparésie, sclérose en plaques, myasthénie.



▣ **Dyspnées d'origine psychique**

Etiologies

Enfant

Adulte

Nné + nsson
-6 mois

Nsson + 6 mois

- Malformations laryngées
- Stridor laryngé

- Laryngites aiguës
- Corps étrangers
- Traumatismes
- Tumeurs

- Tumeurs: KC+++
- DL f(x) ou neurologiques
- DL infectieuses
- DL inflammatoires
- DL traumatiques
- Corps étrangers

Diagnostic étiologique

➤ A- Chez l'enfant

☐ 1- Chez le nouveau-né et le nourrisson de moins de 6 mois

☐ Malformations laryngées

palmures ou diaphragme laryngé, sténoses sous-glottiques, paralysie des dilatateurs, kystes laryngés, diastème laryngé.

☐ Stridor laryngé congénital essentiel ou laryngomalacie

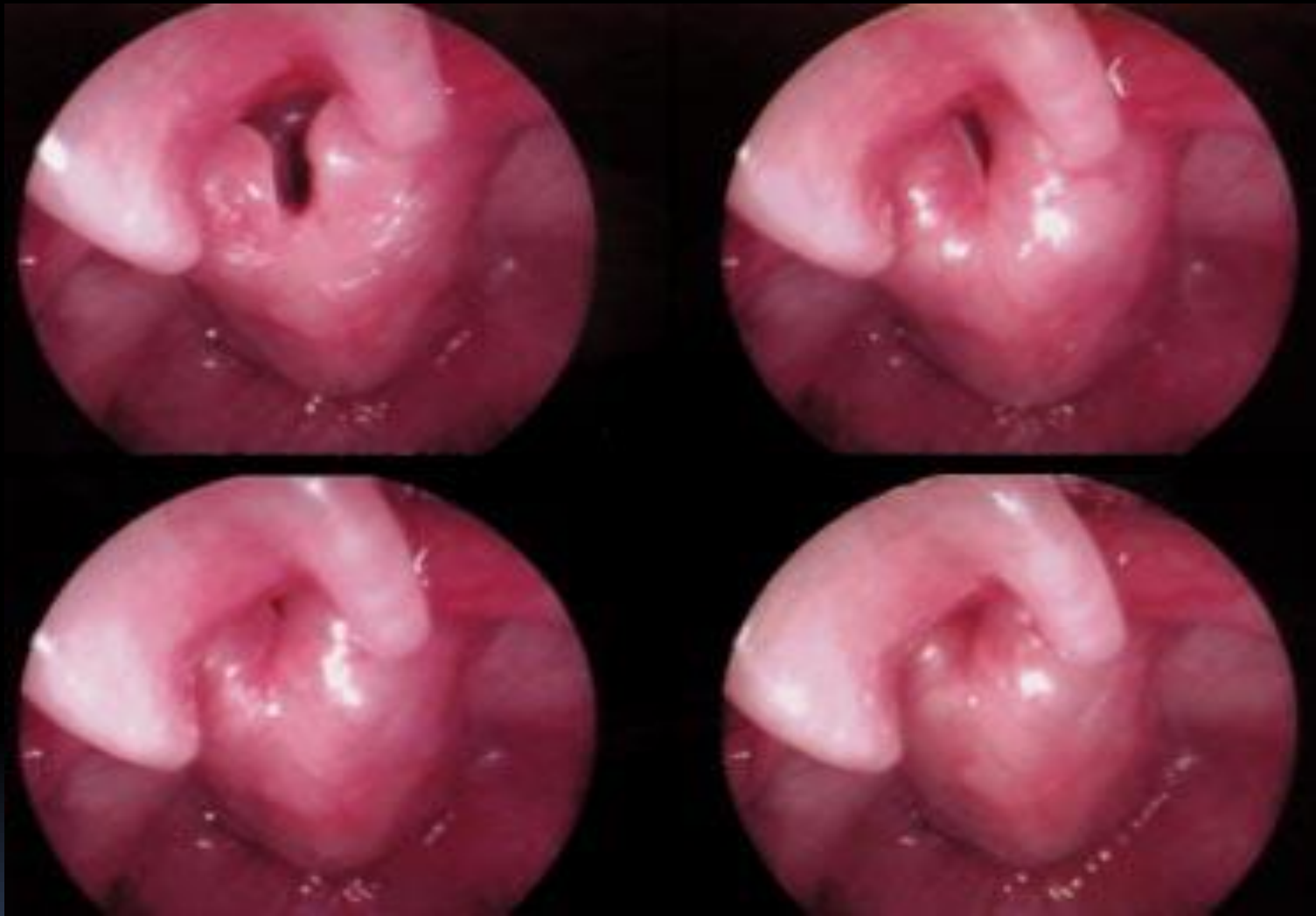
- il s'agit d'une hyperlaxité excessive des structures du larynx avec aspiration de la margelle laryngée lors de l'inspiration.

☐ Angiome sous-glottique

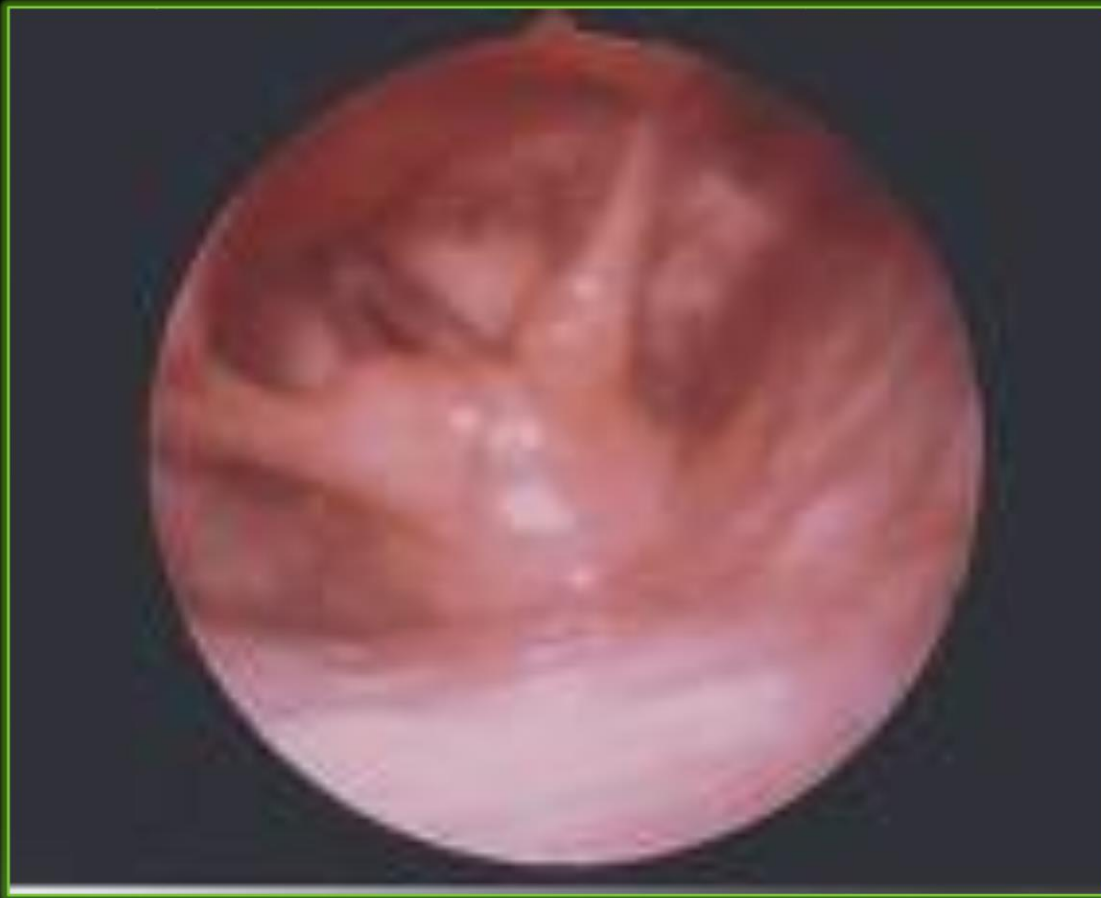
- - Il réalise un tableau de laryngite aiguë sous-glottique récidivante dont le premier épisode est apparu avant 6 mois avec un intervalle libre de 3 semaines après la naissance.
- - Le diagnostic est endoscopique. Dans près de la moitié des cas, des angiomes cutanés sont retrouvés.

☐ Paralysies laryngées uni ou bilatérales

▪



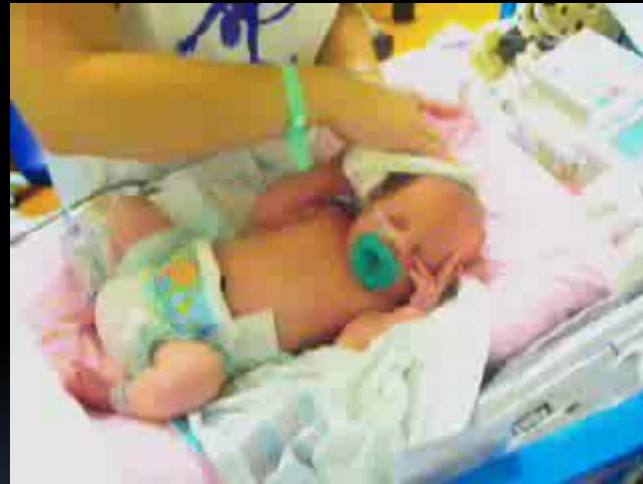Laryngomalacie: Aspiration de la muqueuse laryngée postérieure lors de l'inspiration



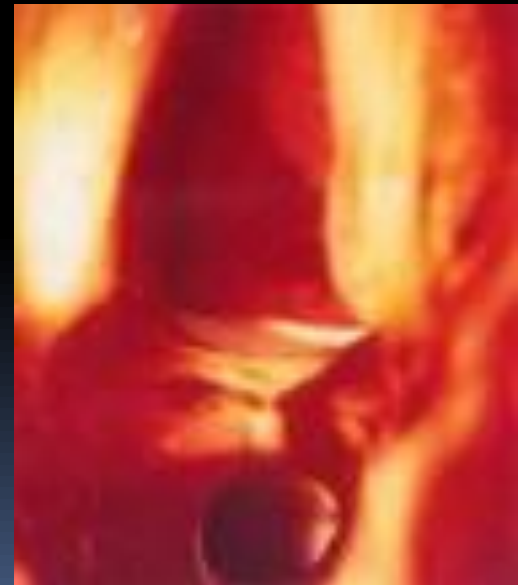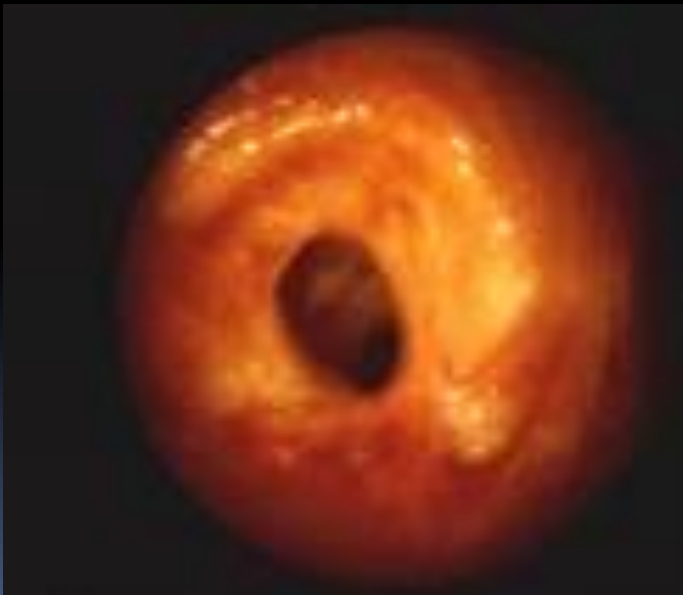
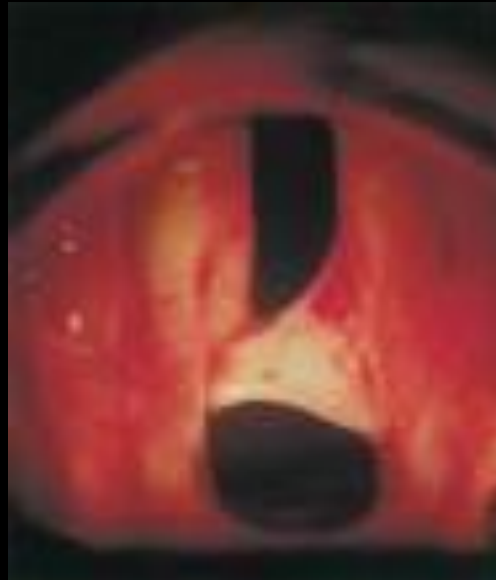Laryngomalacie

STRIDOR LARYNGÉ

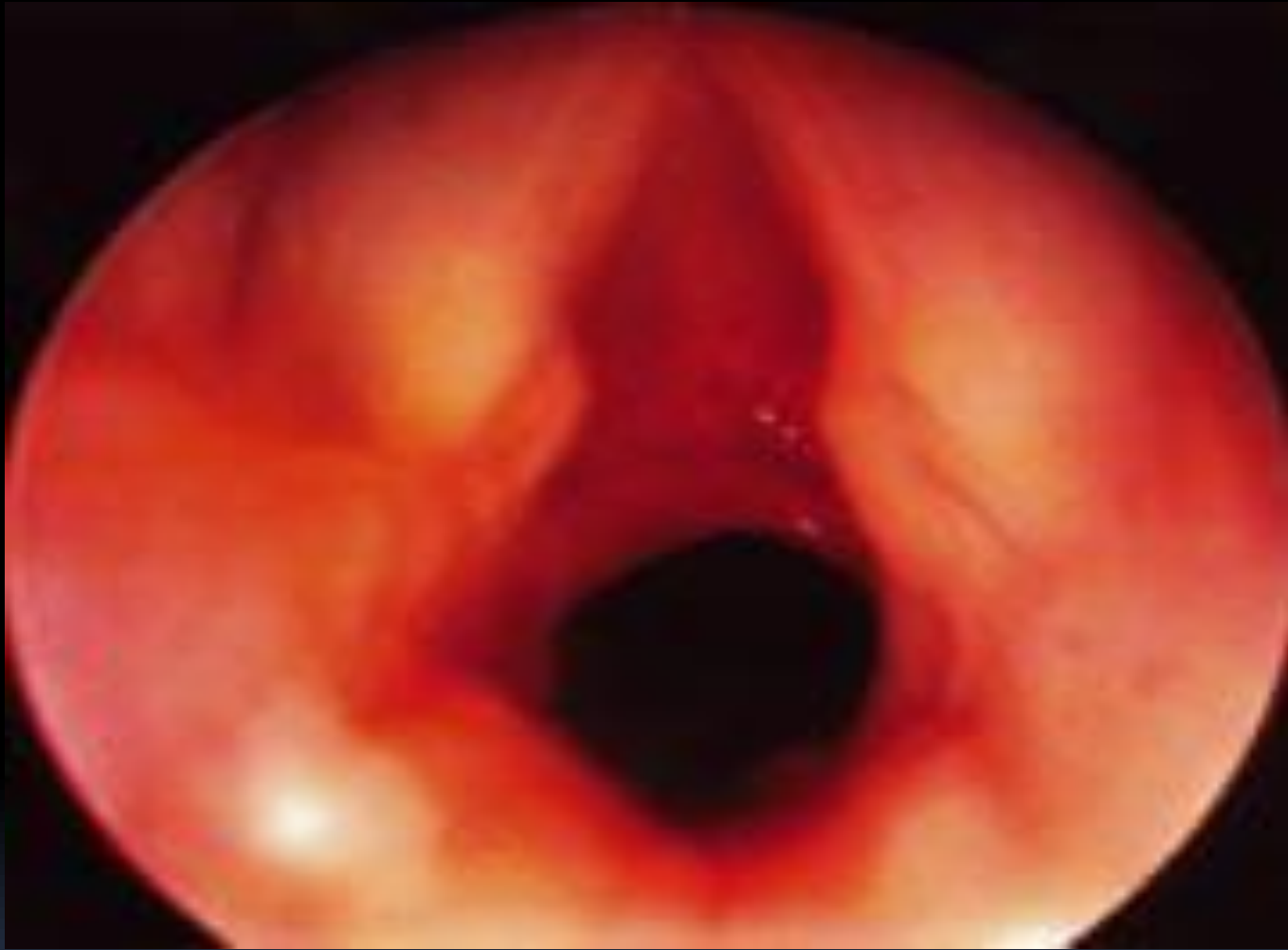Tirage sus-sternal



Palmure laryngée

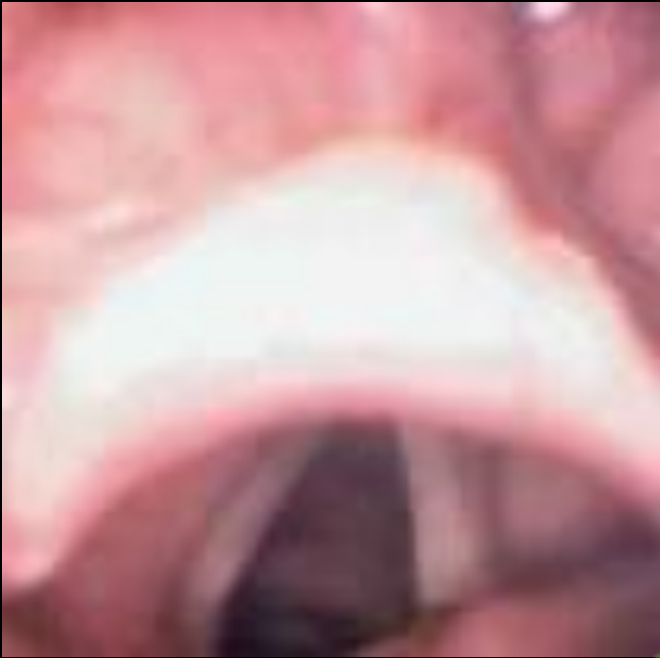

Sténose laryngée

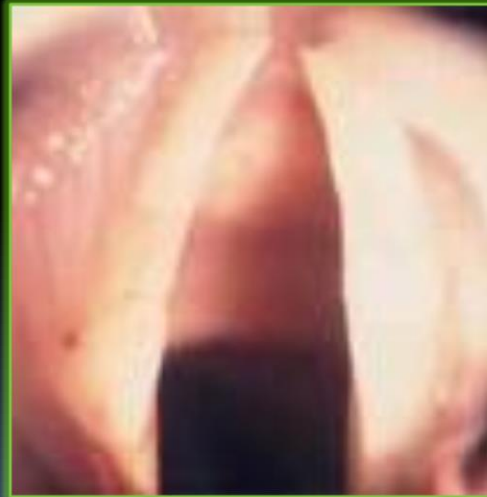

Sténose sous-glottique antérieure rétrécissant la lumière de 60% environ

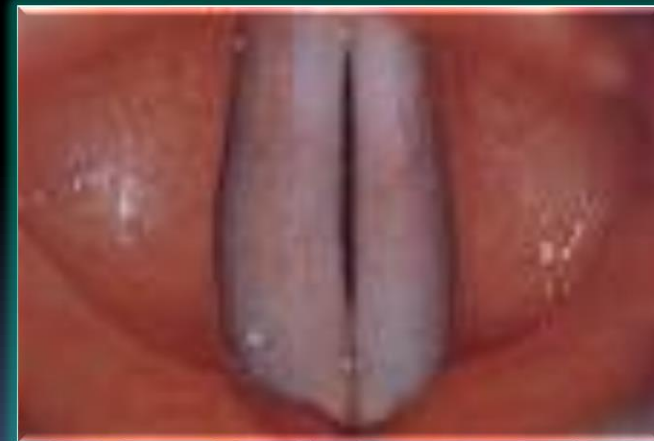Paralysie d'une corde vocale



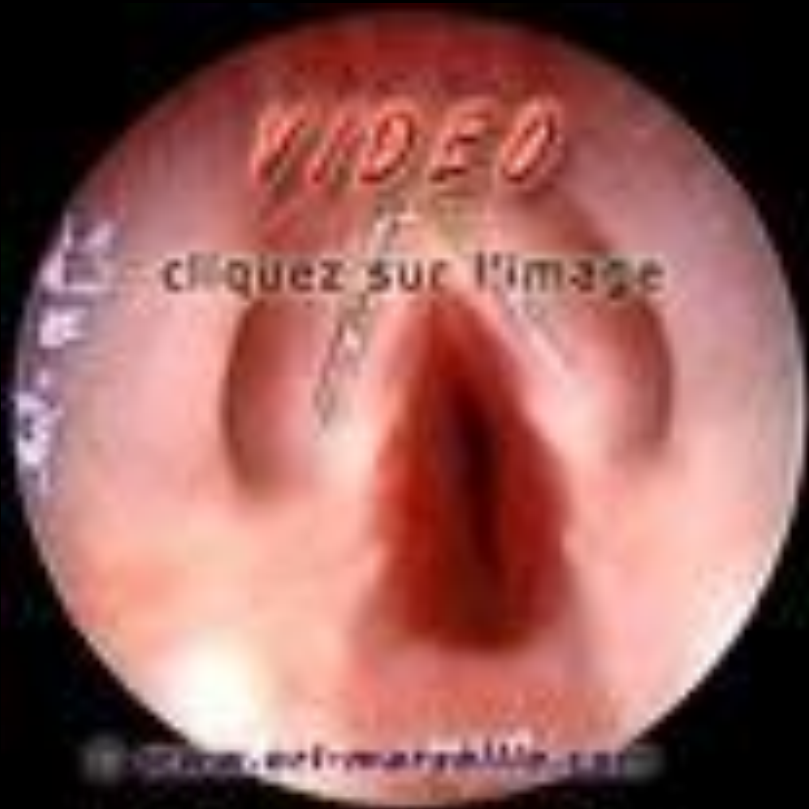Diplégie laryngée (2 cordes vocales)



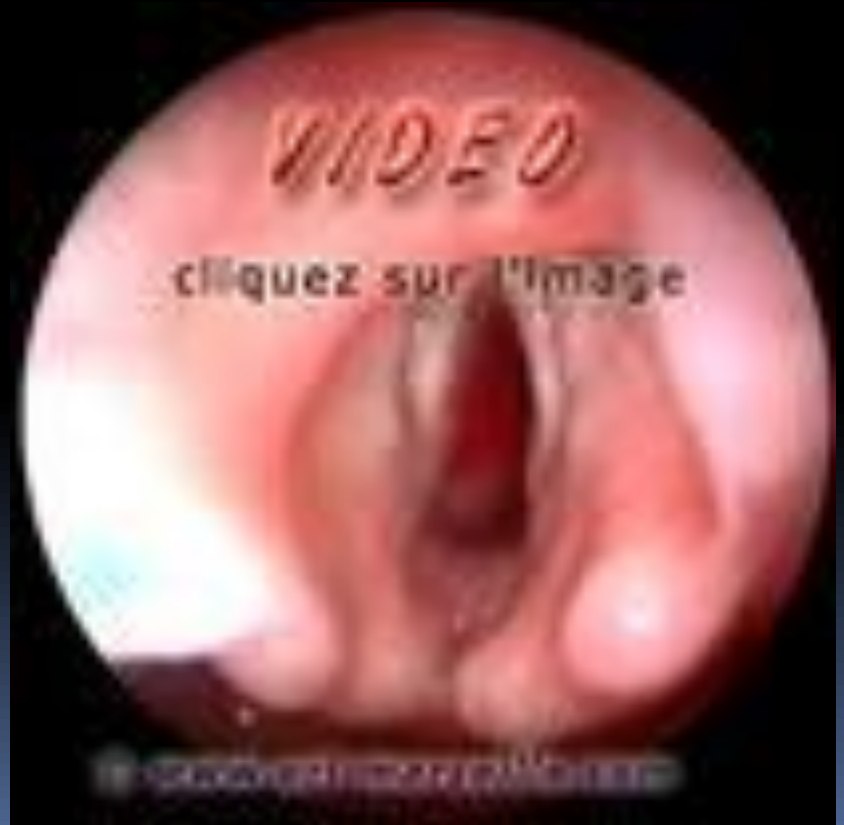En ouverture

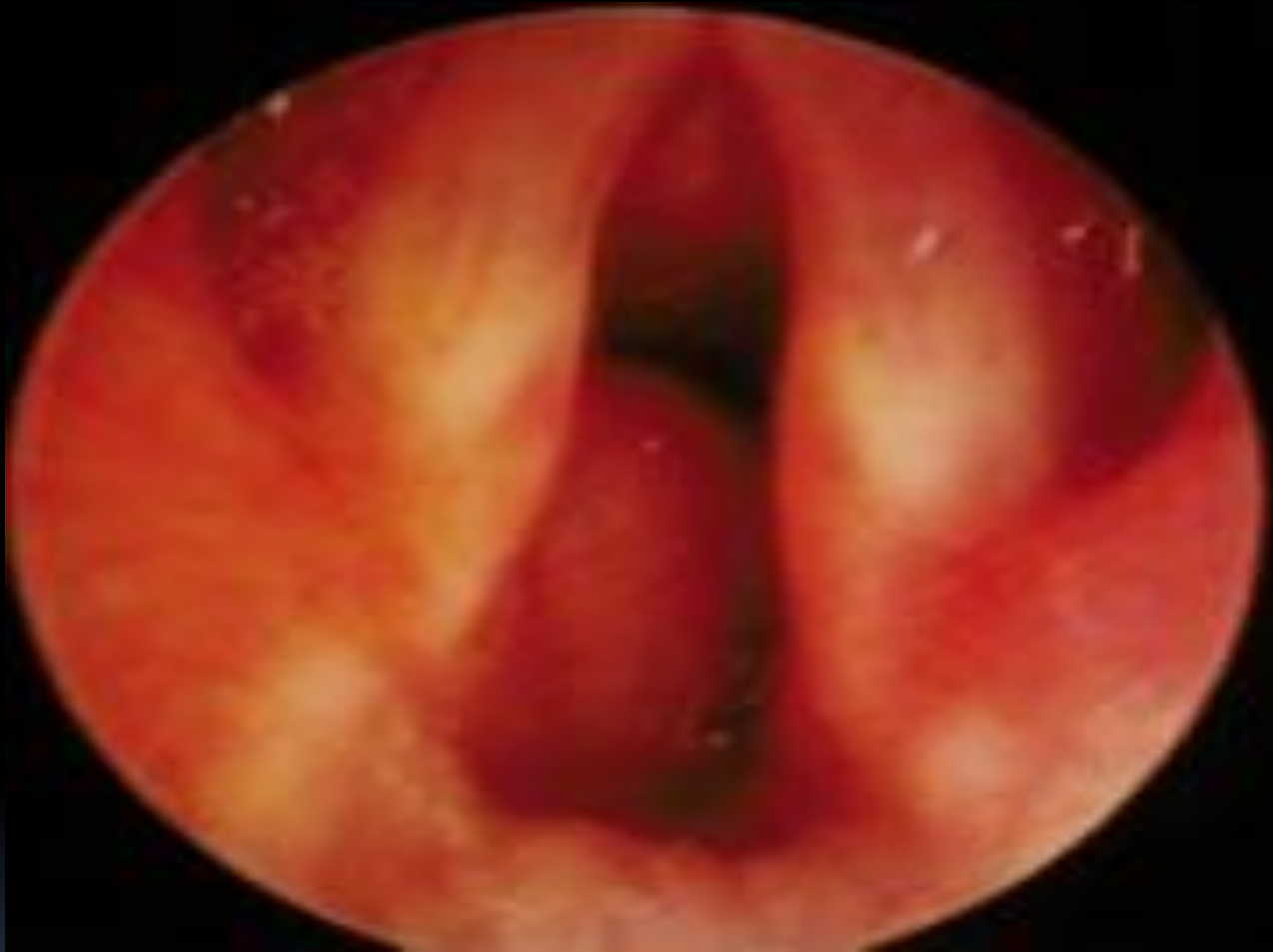

En fermeture

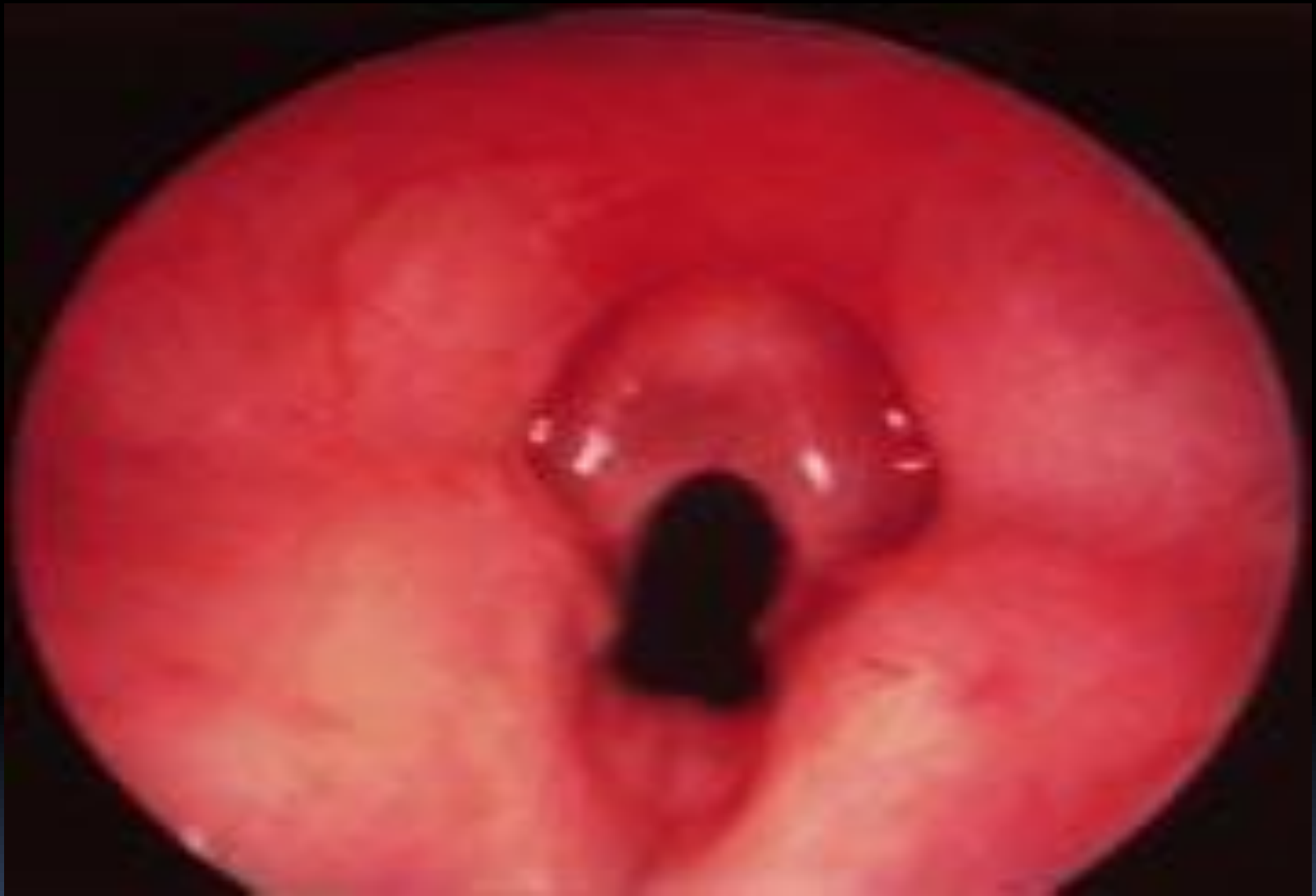

Angiome sous-glottique





Angiome sous-glottique



Palmure glottique antérieure

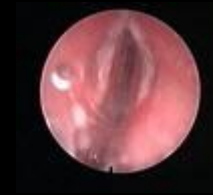Diagnostic étiologique

■ 2- Après l'âge de 6 mois

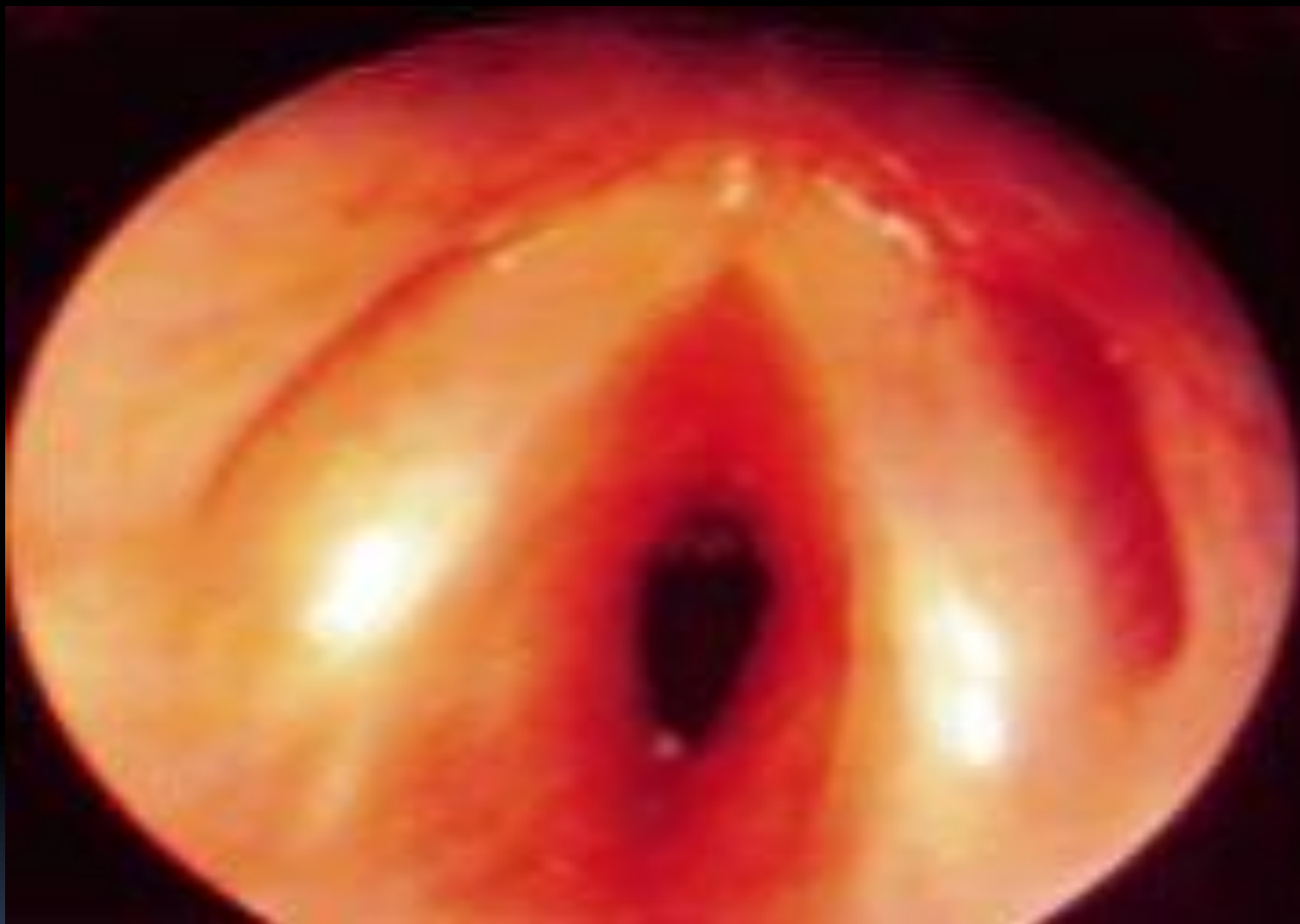■ a- Les laryngites aiguës

✓ laryngite sous-glottique

- Le début est progressif, souvent nocturne, sans prodrome, au cours ou au décours d'un épisode infectieux rhinopharyngé.
- La fièvre est modérée (38° à $38,5^{\circ}$).
- La dyspnée laryngée apparaît en quelques heures, associée à une toux rauque et à une voix modifiée.
- Il s'agit en général d'une affection virale, survenant par petites épidémies.



Laryngite sous-glottique

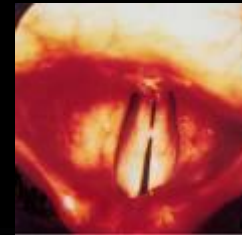


Laryngite sous-glottique

Diagnostic étiologique

▣ laryngo-trachéo- bronchite

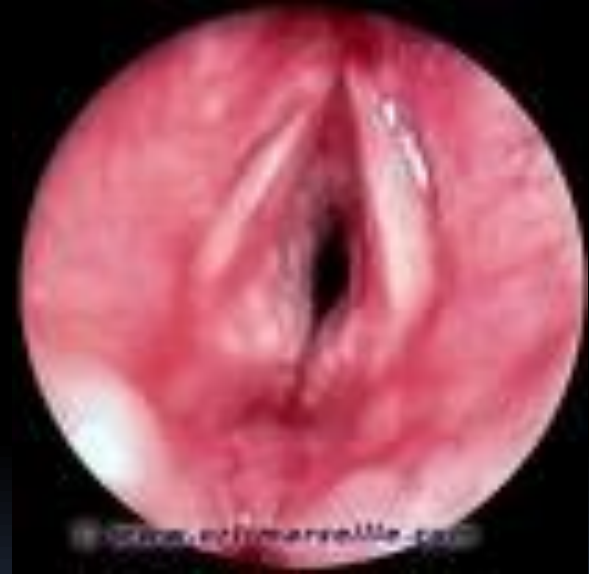- il s'agit d'une atteinte laryngée associée à une atteinte trachéo-bronchique où le staphylocoque auréus est le plus souvent en cause.
- Cliniquement: on retrouve des signes infectieux sévères à type de fièvre élevée, frissons, asthénie importante.



Diagnostic étiologique

▣ **laryngite striduleuse**

- il s'agit d'une laryngite de début brutal à toux rauque, volontiers nocturne, au cours de laquelle apparaissent des accès de suffocation de brève durée.
- Ce type de laryngite peut inaugurer la rougeole.



Diagnostic étiologique

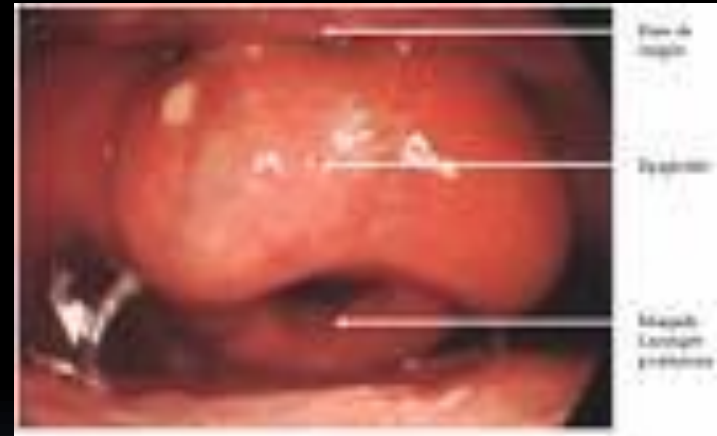
▣ laryngite sus-glottique ou épiglottite



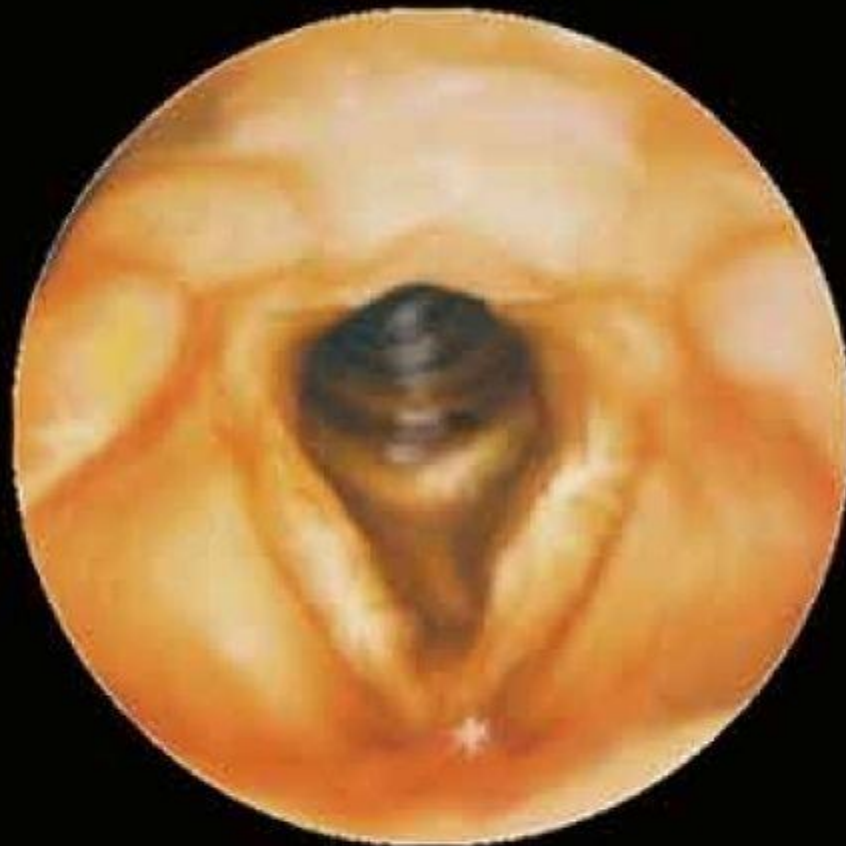- ✓ Le plus souvent due à *Haemophilus influenzae*, elle entraîne des micro-abcès de l'épiglotte avec volumineux œdème du vestibule laryngé.
- ✓ C'est une **grande urgence thérapeutique** car mettant en jeu le pronostic vital.
- ✓ Plus rare que la laryngite sous-glottique, elle touche le plus souvent le garçon vers l'âge de 3 ans.

Diagnostic étiologique

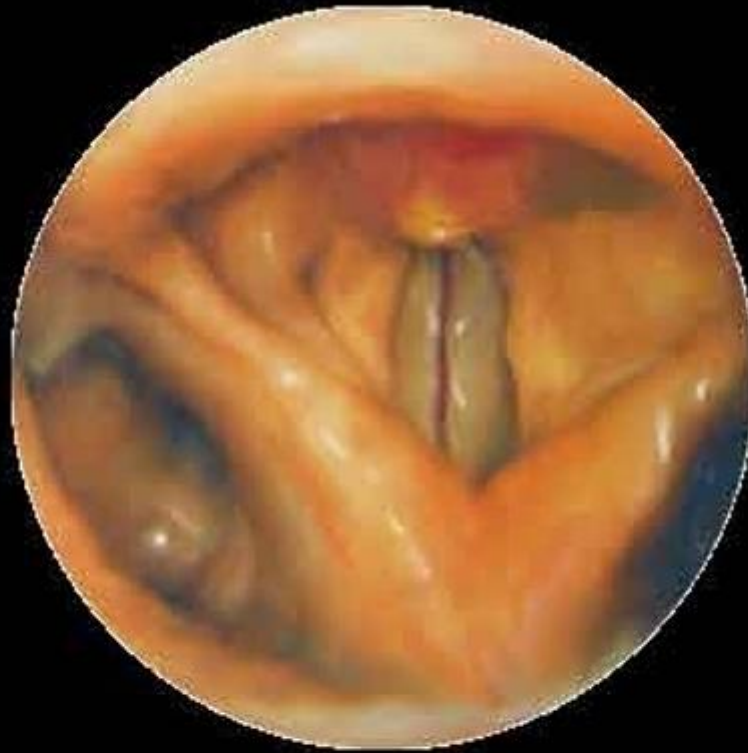- ✓ La clinique est marquée par :
 - un début brutal avec fièvre élevée
 - une dysphagie intense et une dyspnée laryngée d'apparition brutale.
 - L'enfant est prostré, pâle, en position assise et refuse de s'allonger. La voix est étouffée et la toux est claire.



□ **L'hospitalisation en**



Épiglotte
vue en endoscopie



Épiglotte
(endoscopie)

Epiglottite

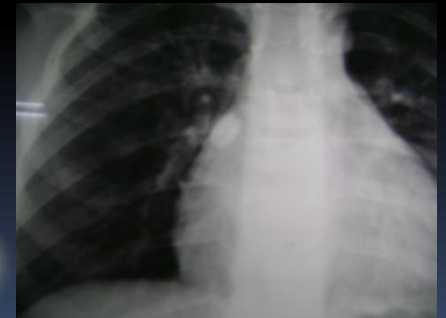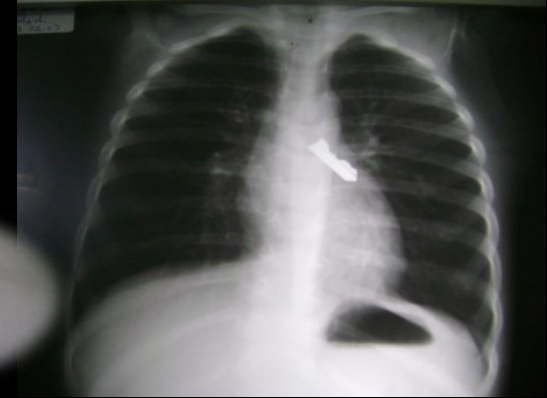
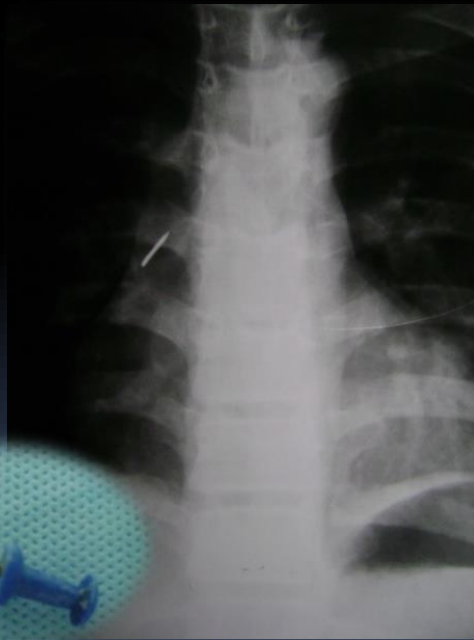
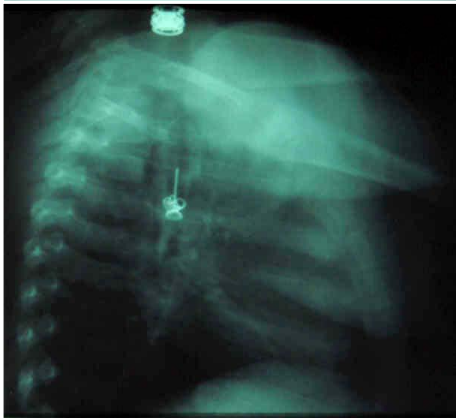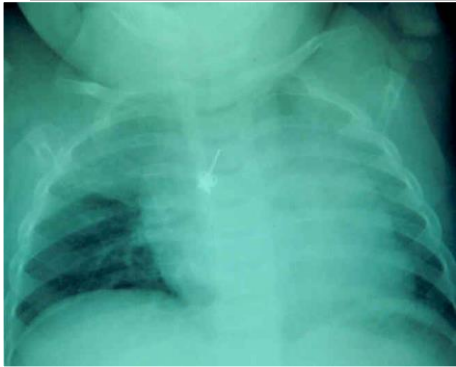
L'épiglottite

Ecole d'ambulancier, CH Montfermeil, 93



Diagnostic étiologique

corps étrangers



Corps étrangers : bronchoscopie

cette vidéo a été réalisée
dans le service
d'ORL pédiatrique

CHU Timone, Marseille

<http://www.orl-marseille.com>

Diagnostic étiologique

▣ c- les traumatismes

- traumatismes externes cervicaux
- brûlures par liquide caustique ou par liquide bouillant
- œdème allergique ou par piqûre d'insecte
- traumatismes iatrogènes post-intubation

Diagnostic étiologique

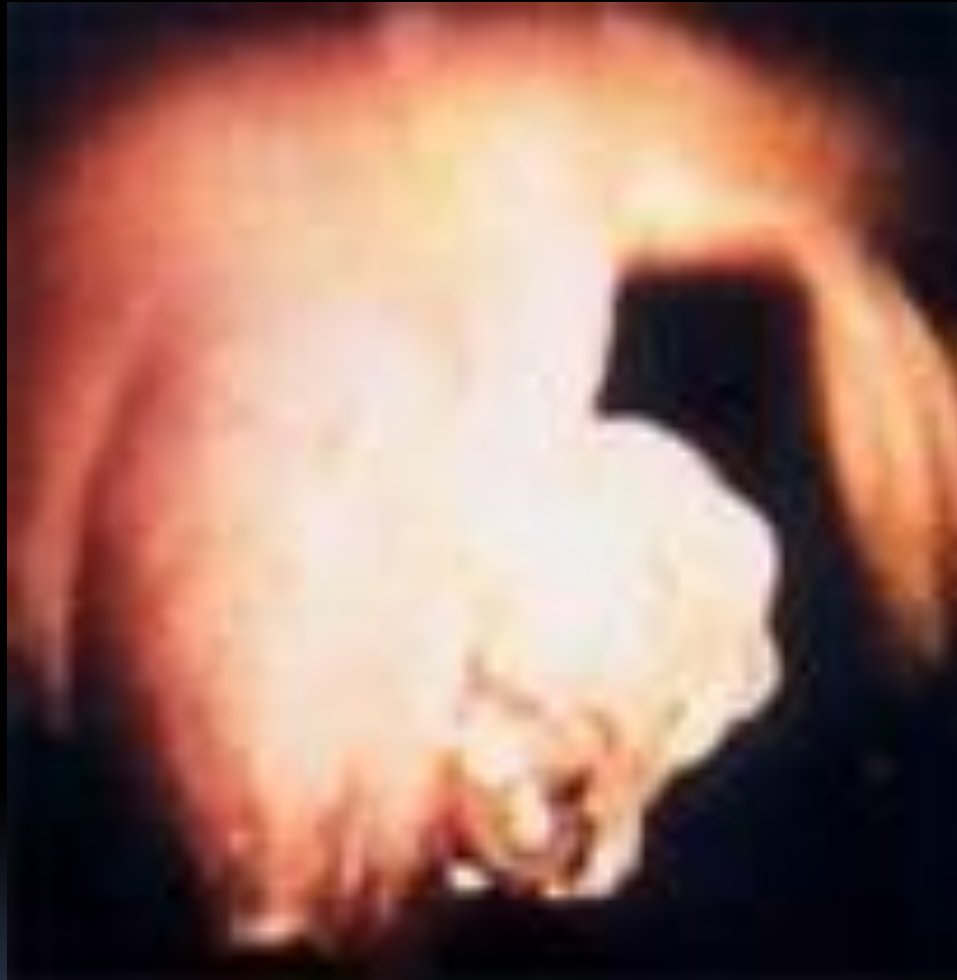▣ d- les tumeurs

➤ la papillomatose laryngée

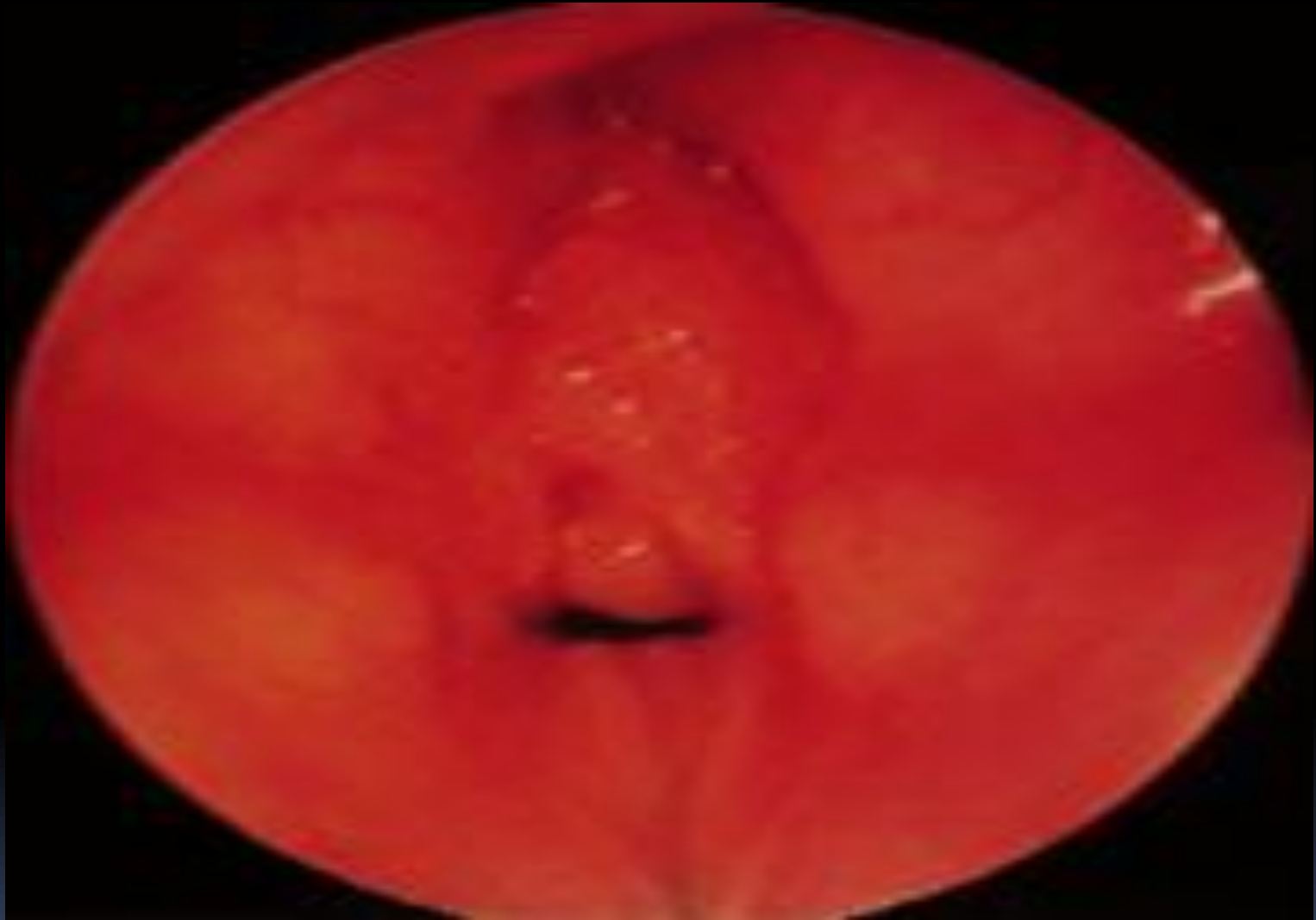- la dysphonie est le premier signe puis s'installe progressivement la dyspnée.
- L'étiologie est virale: **papillomavirus**.

▣ L'examen au fibroscope ou la laryngoscopie en suspension montre des touffes de 0,5 mm de diamètre, pédiculées ou sessiles, grisâtres ou blanchâtres ou rosées, situées sur les cordes vocales ou sur le plancher des ventricules.

➤ les autres tumeurs bénignes ou malignes sont



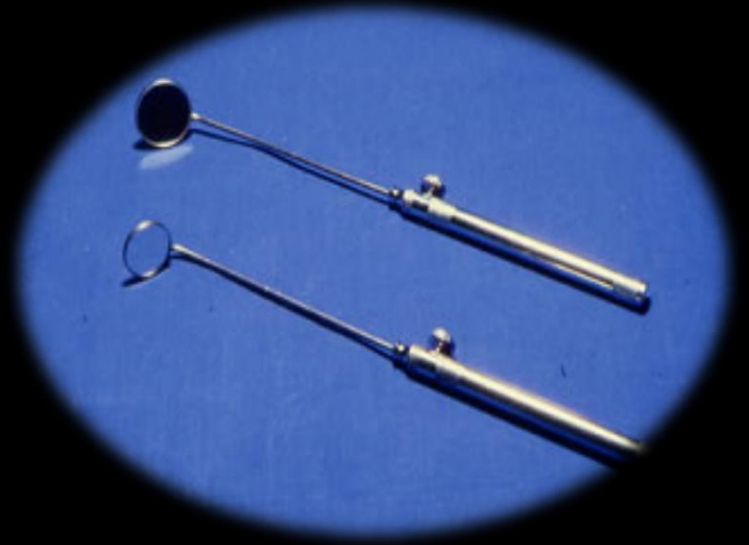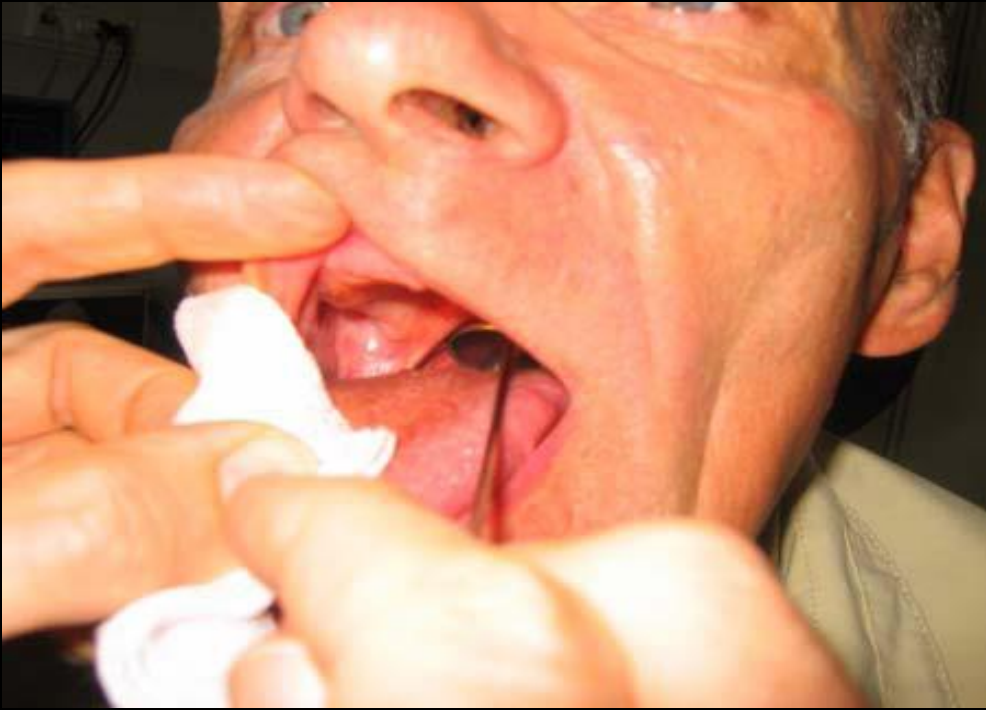Papillome laryngé



Papillomatose laryngée

Diagnostic étiologique

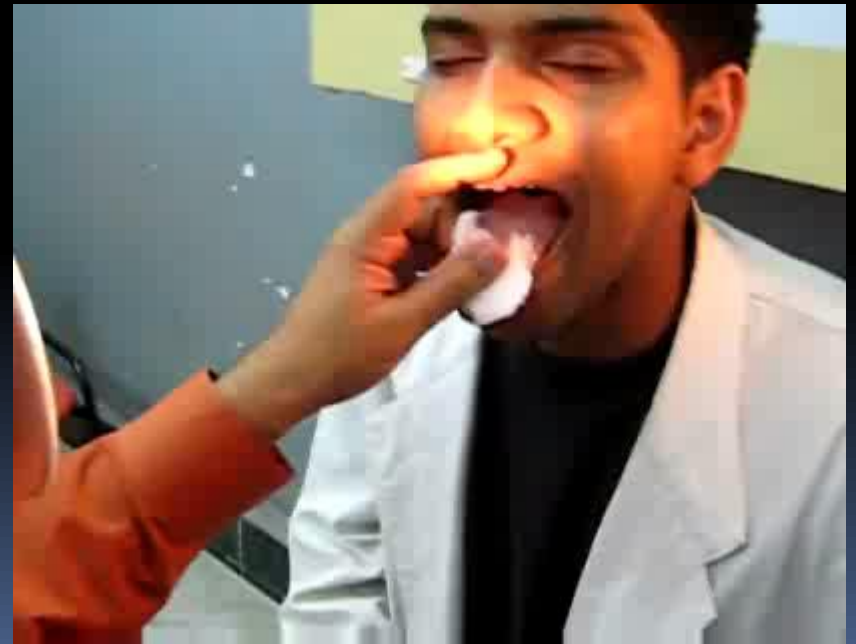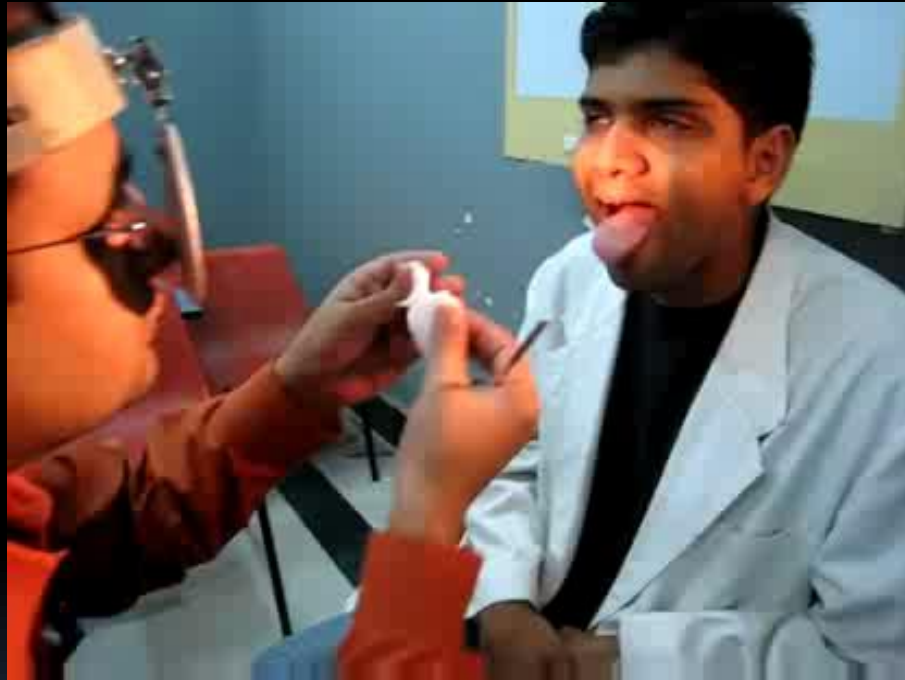- ▣ B- Chez l'adulte
- ▣ 1- Les tumeurs
- ▣ a- les tumeurs malignes
 - Ce sont les cancers du larynx et les cancers de l'hypopharynx
 - Ils s'observent chez l'homme de 45 à 70 ans.
 - Les facteurs prédisposants sont:
 - ✓ le tabac pour le cancer du larynx
 - ✓ l'alcool pour celui de l'hypopharynx.
 - Les signes fonctionnels sont la dysphonie, la dysphagie et la dyspnée pour les cancers du larynx.
 - - Pour les cancers de l'hypopharynx, la dysphagie est le premier symptôme.
- ▣ Le diagnostic repose sur l'examen ORL associé à une laryngoscopie en suspension sous anesthésie générale avec biopsies pour examen anapath.

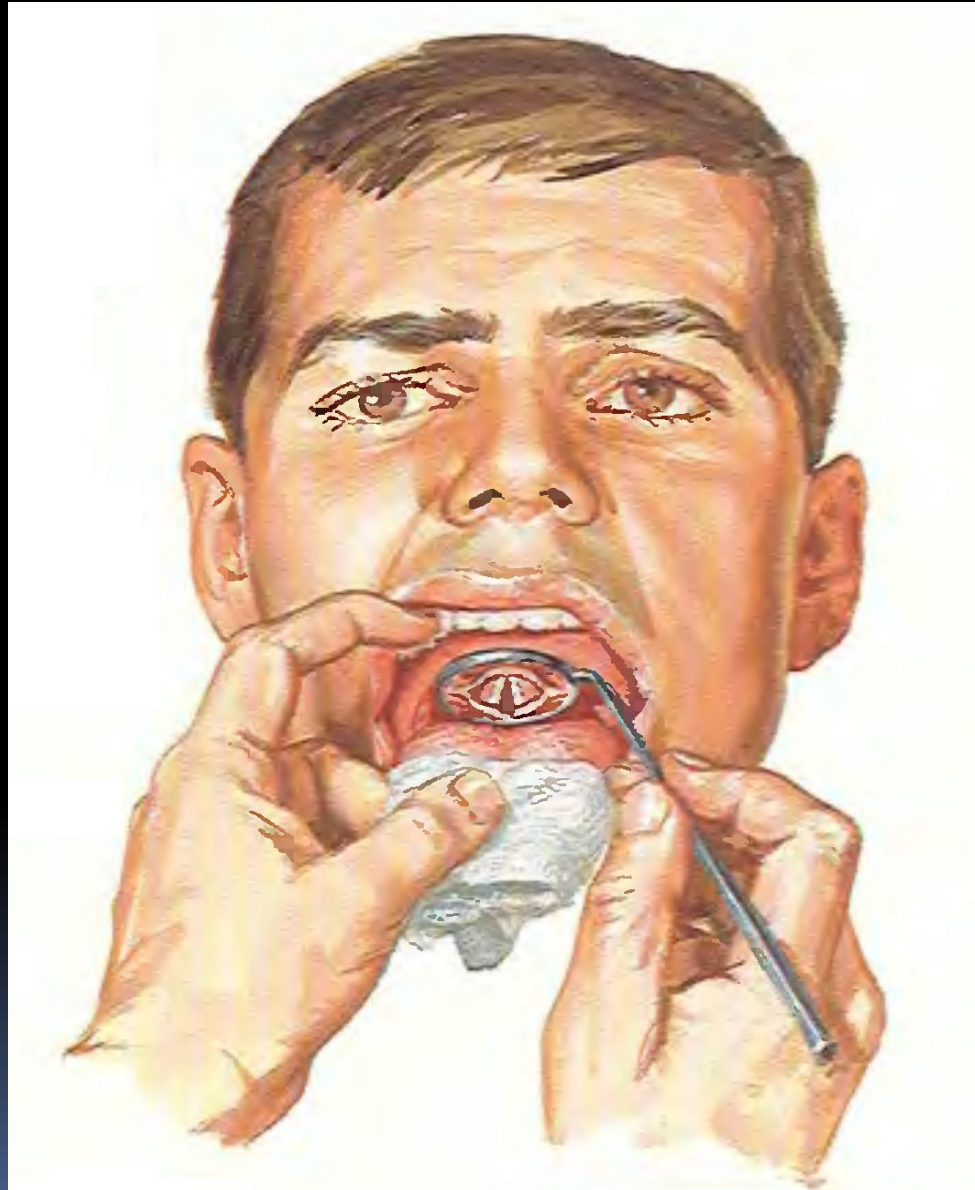


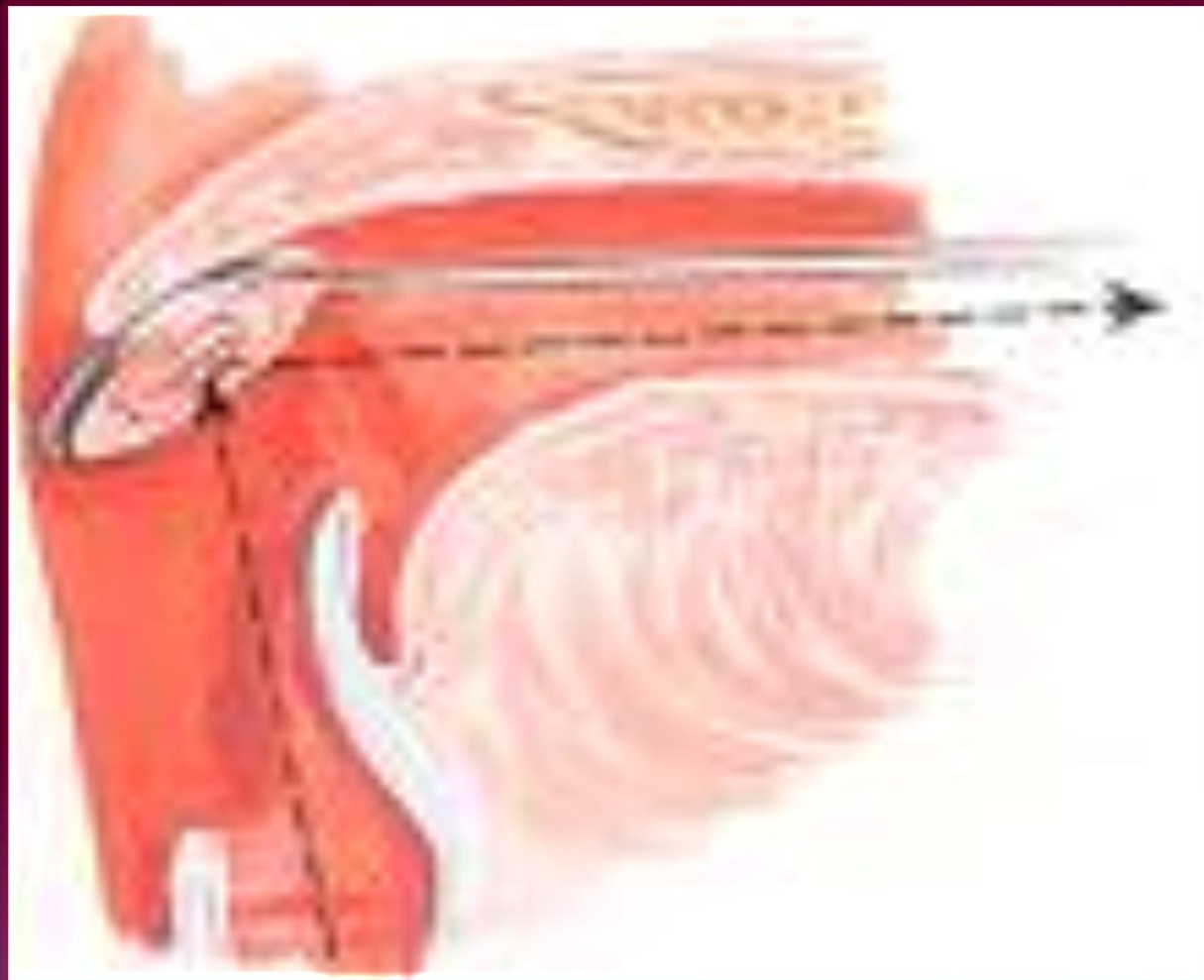Laryngoscopie indirecte



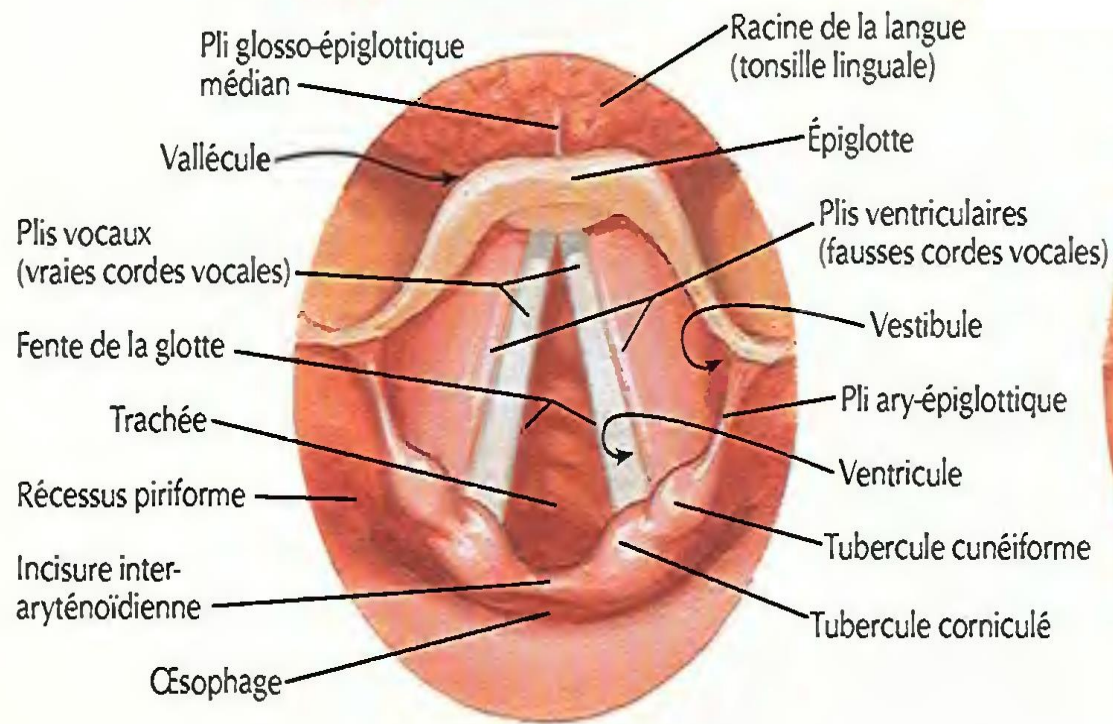
Laryngoscopie indirecte



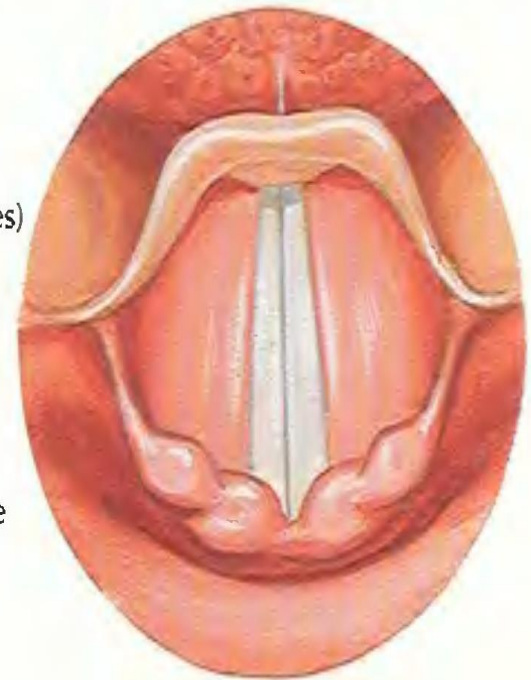




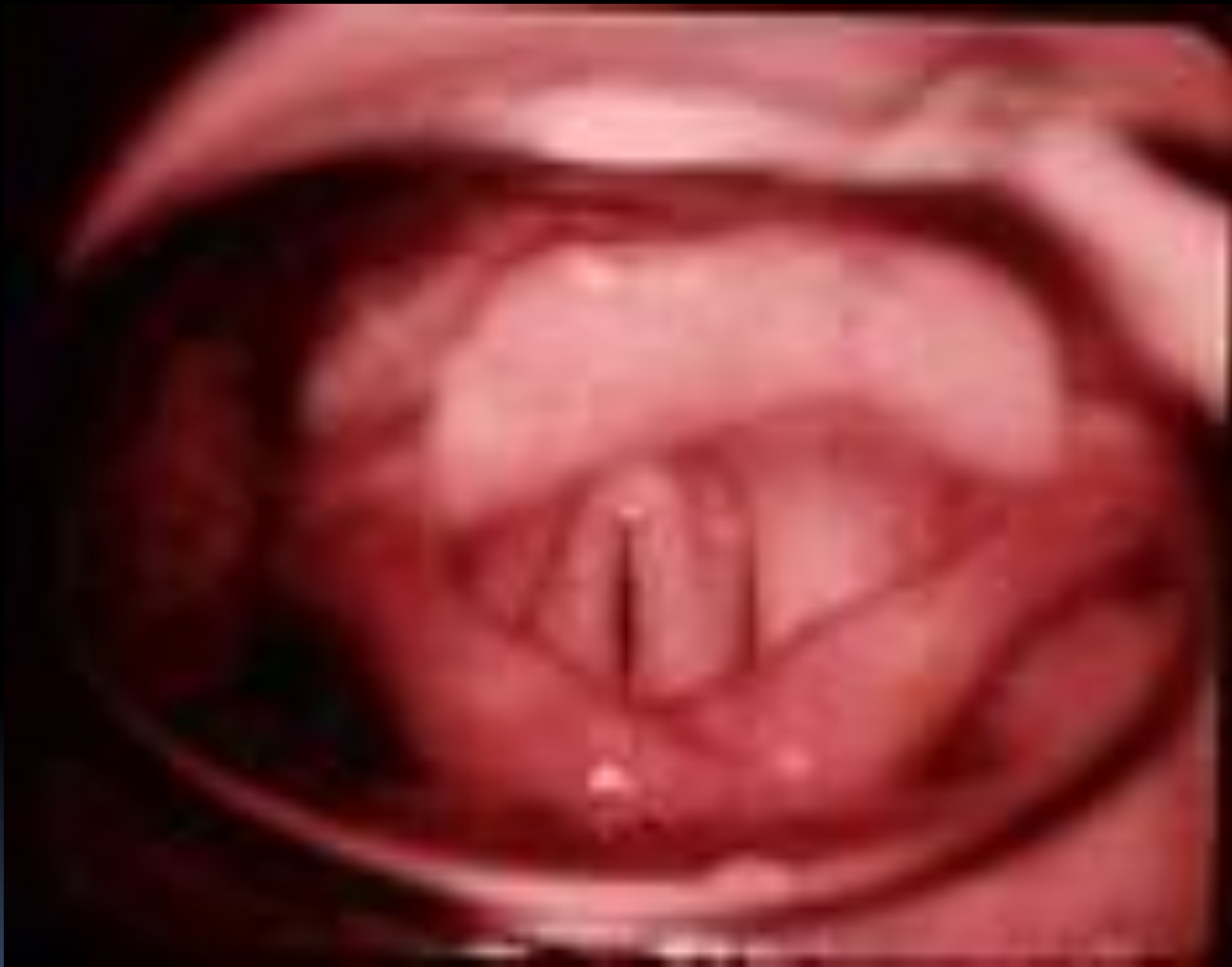Laryngoscopie indirecte



Larynx normal : inspiration



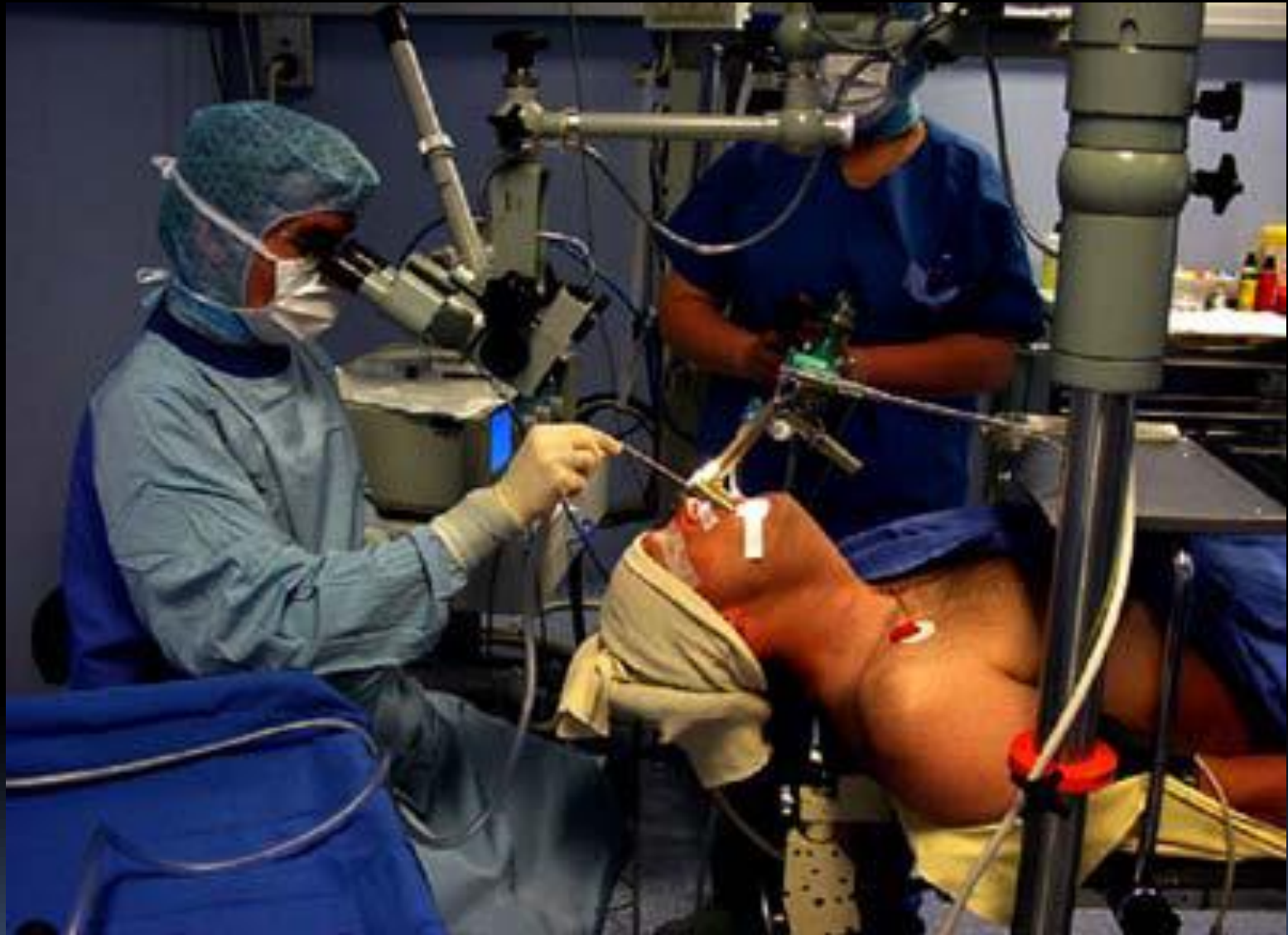Larynx normal : phonation



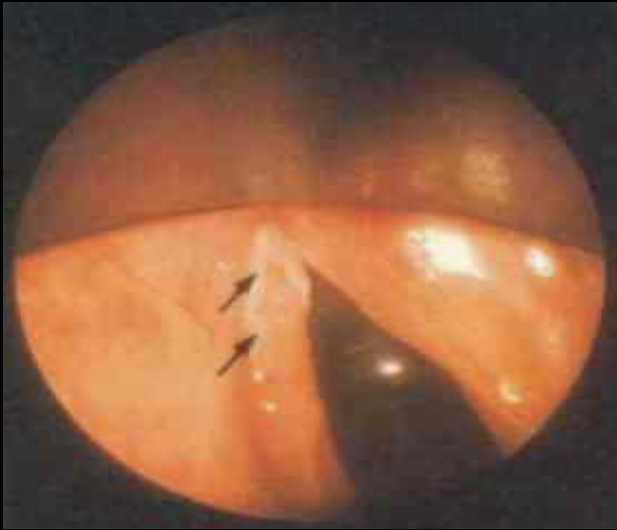
Larynx normal



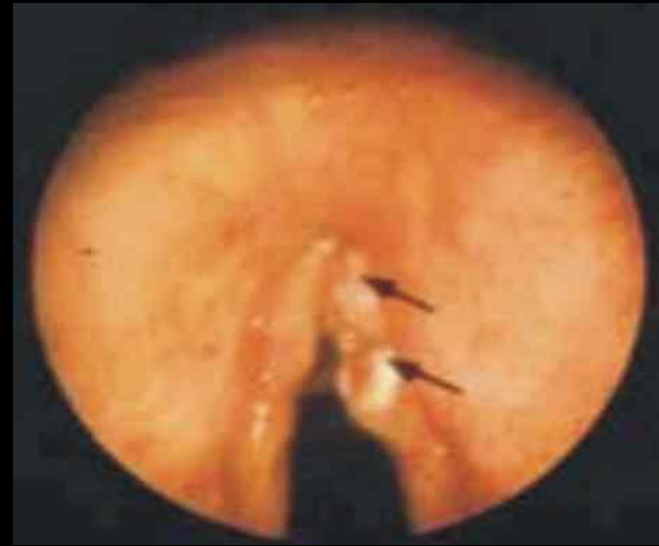nasofibroscopie



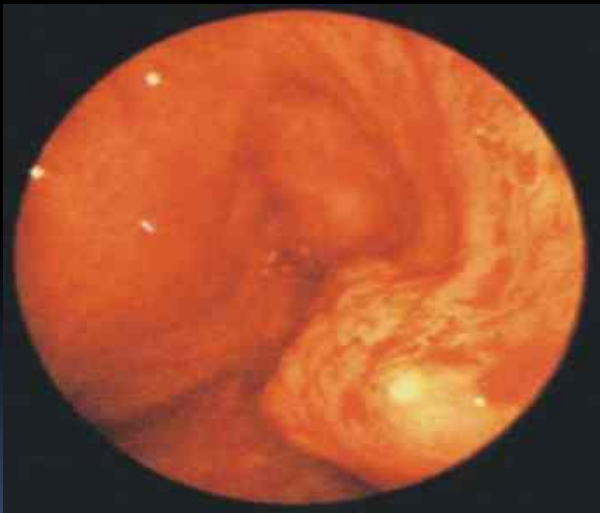microlaryngoscopie en suspension



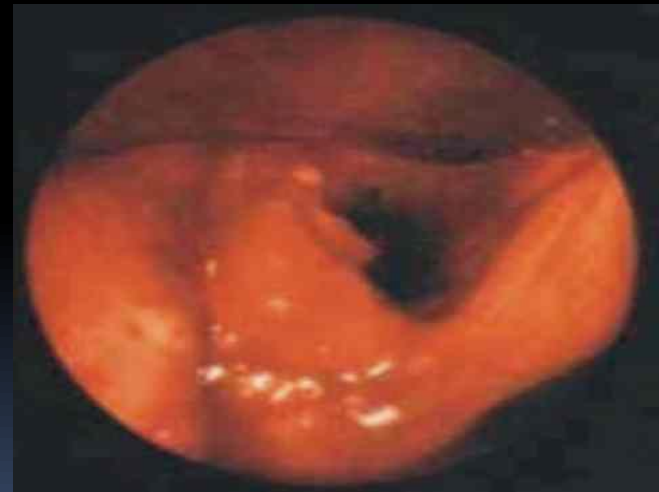
Leuco-dysplasie d'une corde vocale



Cancer de la corde vocale

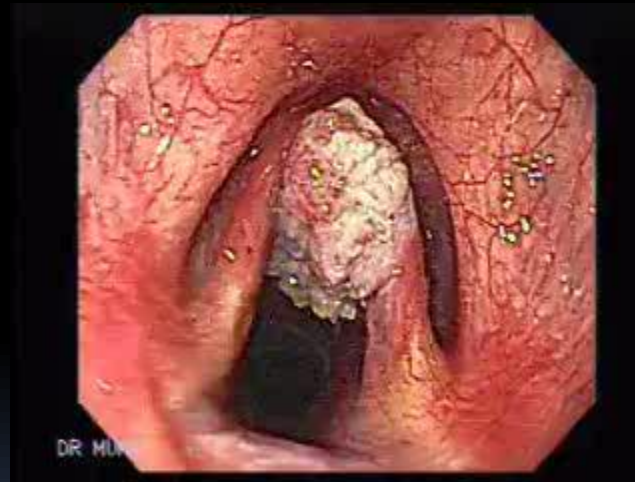


Cancer du sinus piriforme

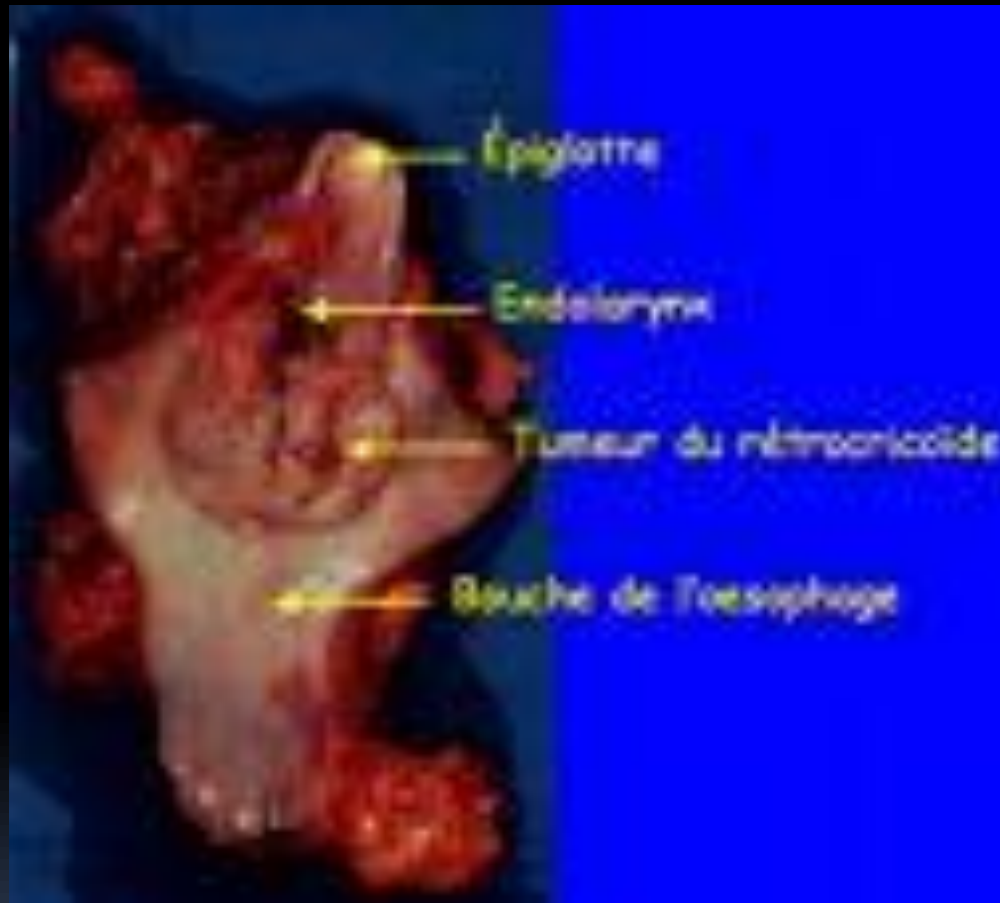

Cancer du repli ary-épiglottique

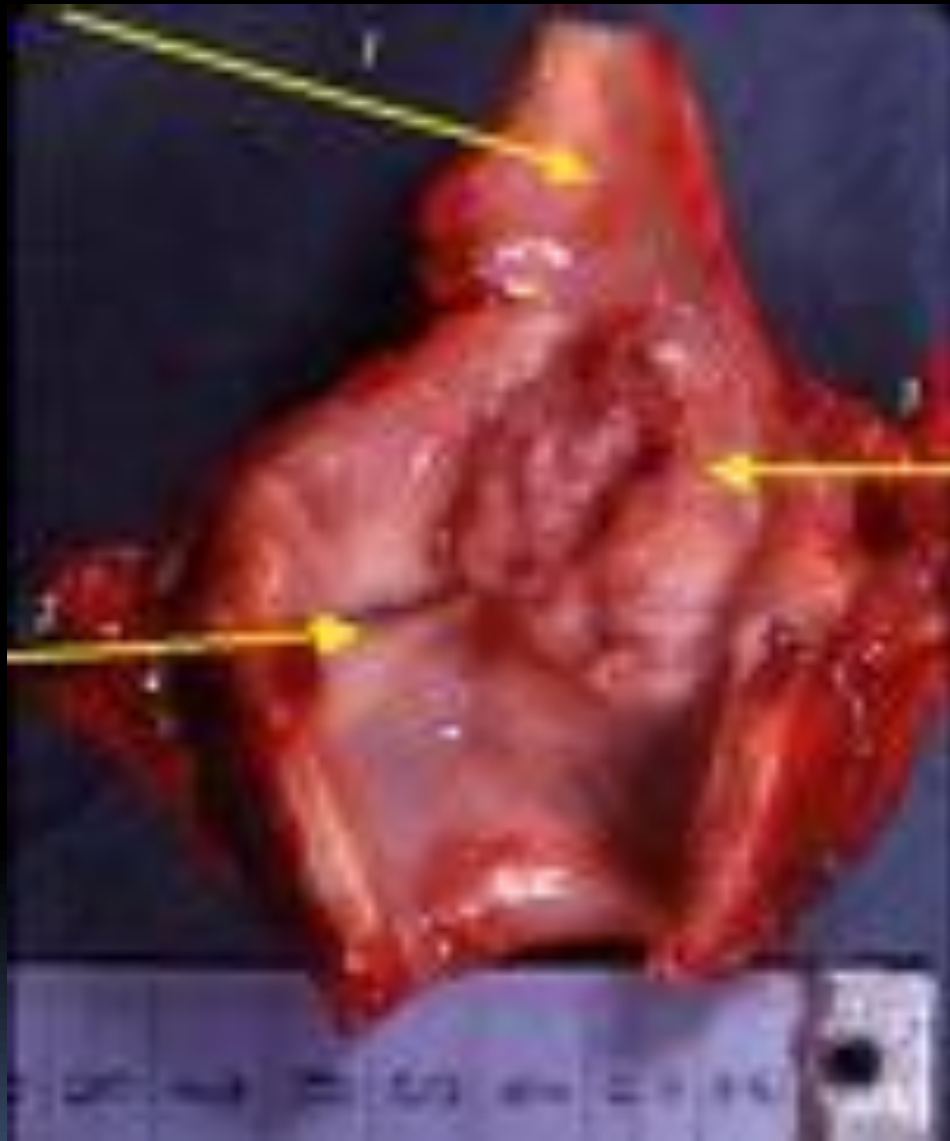
Cancer corde vocale







Pièce opératoire : CANCER DE L'HYPOPHARYNX



Pièce de laryngectomie

Diagnostic étiologique

▣ b- les tumeurs

bénignes :

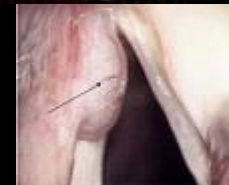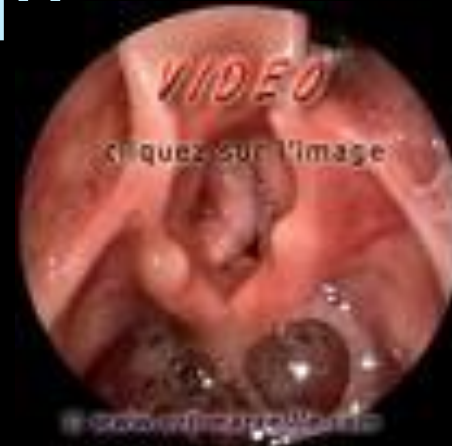papillomatose

laryngée, tm

d'Abrikossov,

chondrome

cricoïde, la



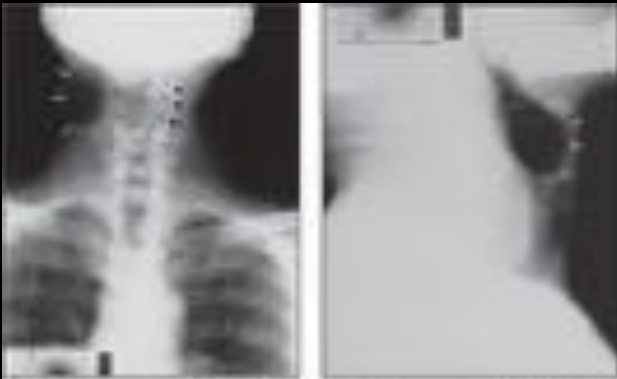
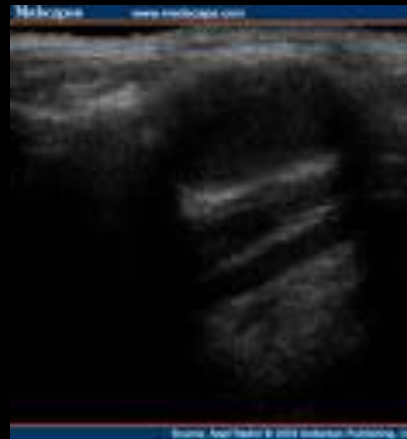
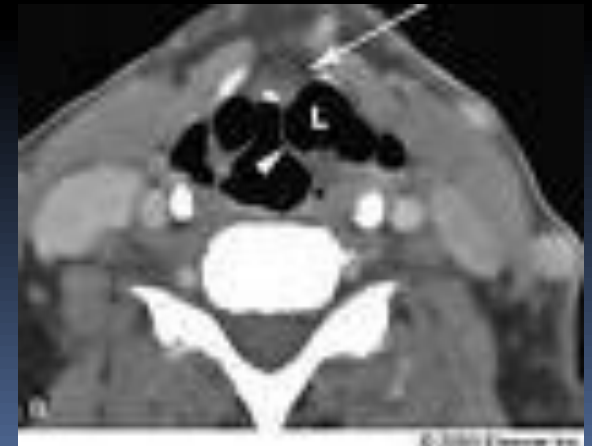Figure 2. Two postoperative (A) and (B) radiographic demonstrating an air-filled laryngocoele (white arrows) of the right aryepiglottic fold (white arrowhead) extending anteriorly and compressing the trachea (black arrowhead).

Rx cou F/P

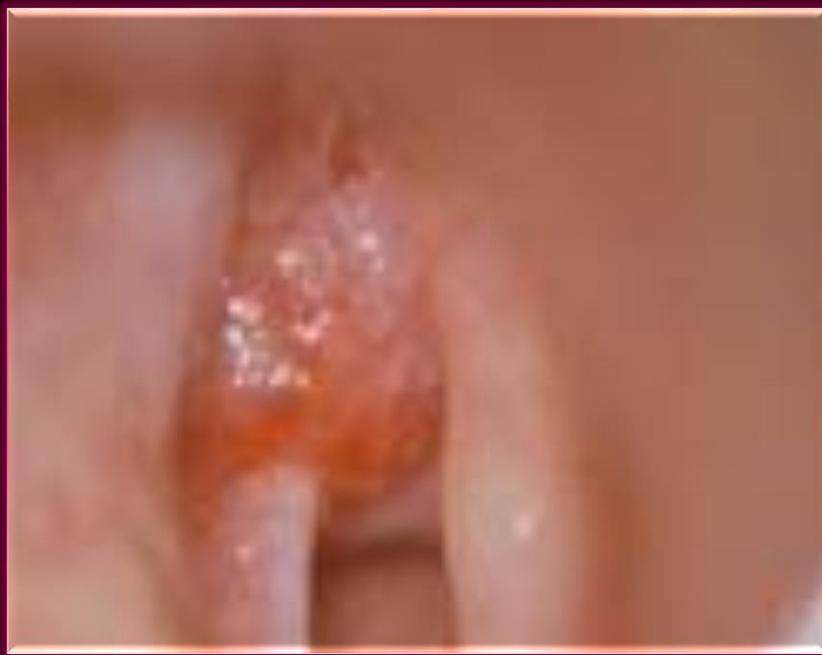

Echographie

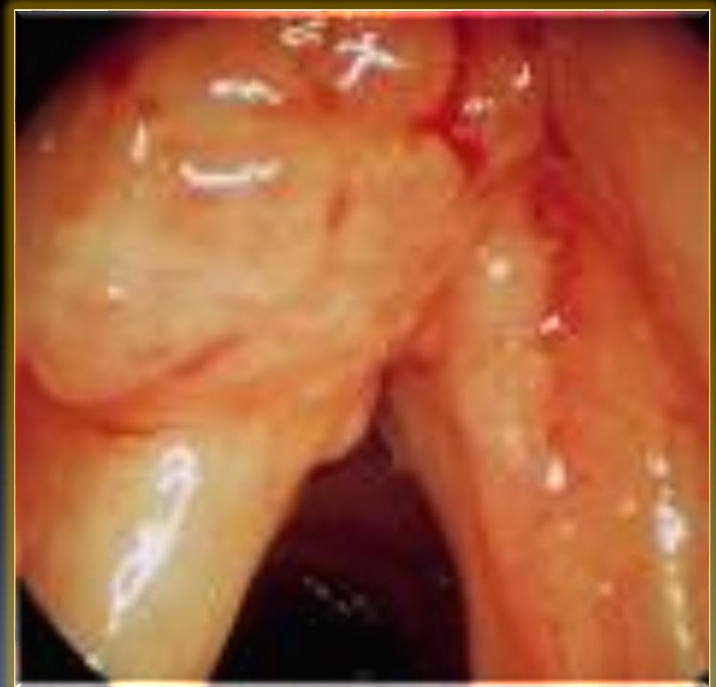Laryngocèle



TDM



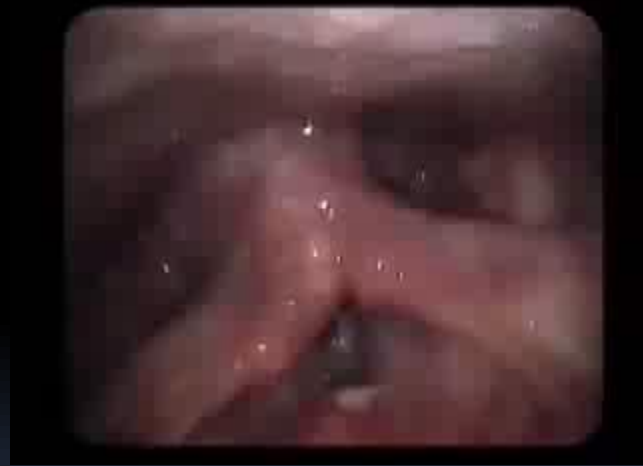Tm du larynx





Polype géant

papillome



Diagnostic étiologique

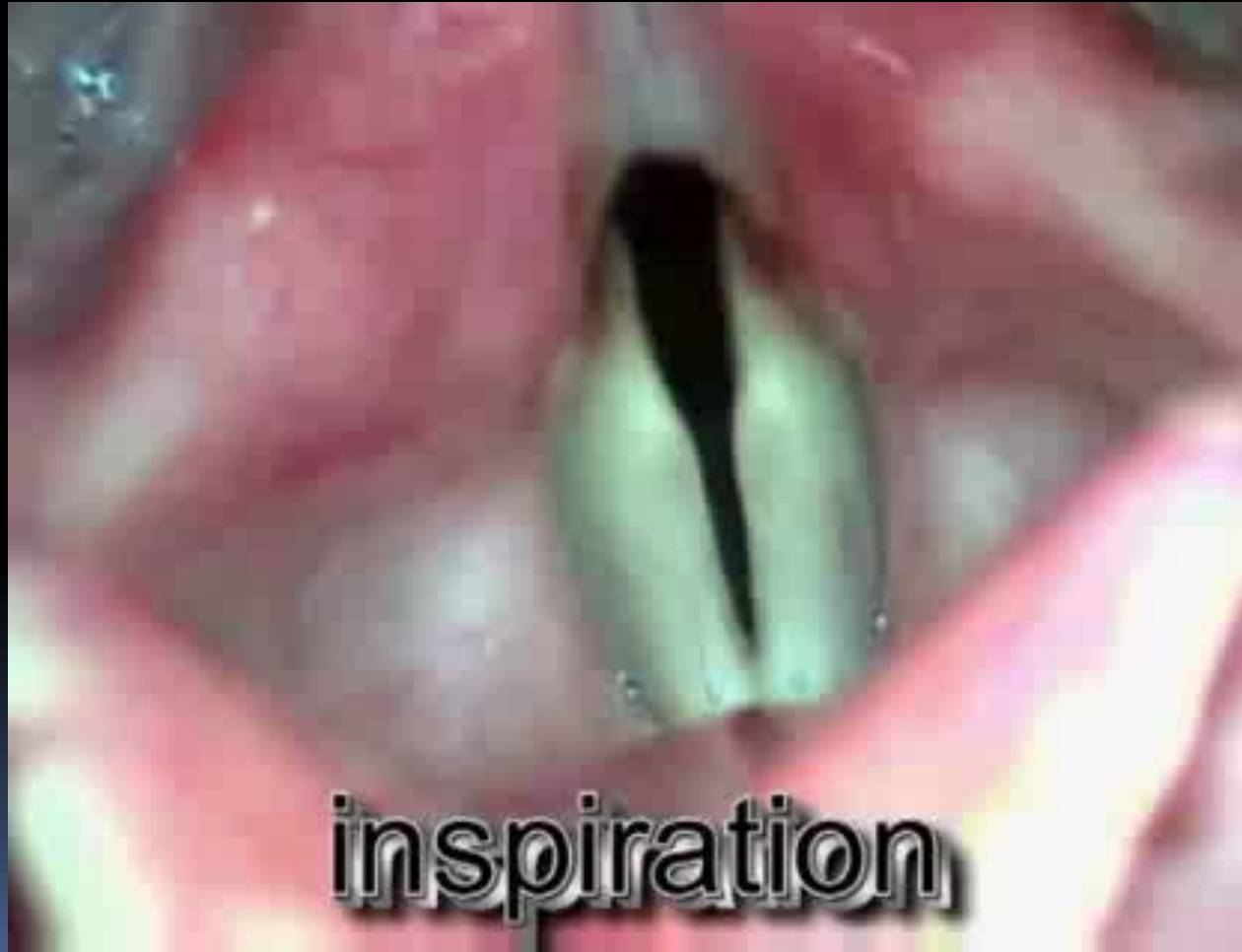▣ 2- Dyspnées laryngées d'origine fonctionnelle et neurologique

▣ Il s'agit d'affections touchant la mobilité des cordes vocales, elles peuvent être permanentes ou intermittentes.

▣ a- Dyspnées laryngées permanentes

- Il s'agit de paralysies laryngées en fermeture, bilatérales.
- Le début peut être brutal réalisant un tableau asphyxique nécessitant une **intubation ou une trachéotomie d'urgence** mais le plus souvent, il

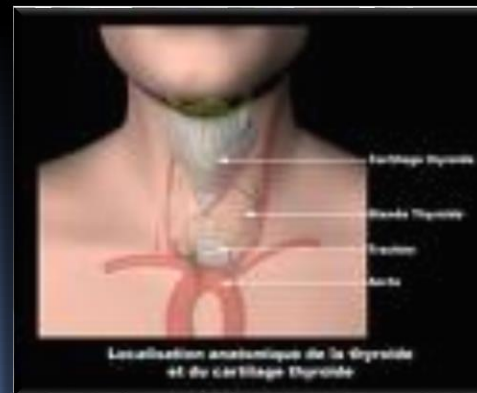
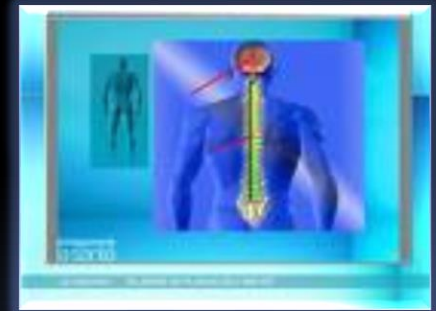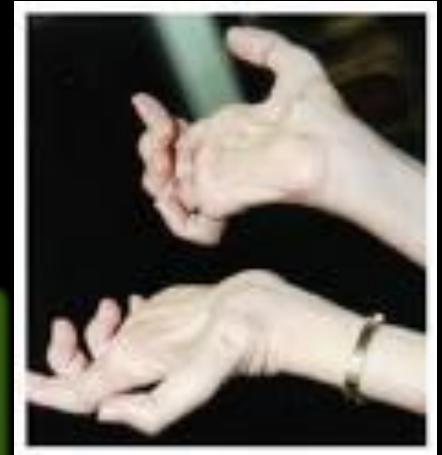
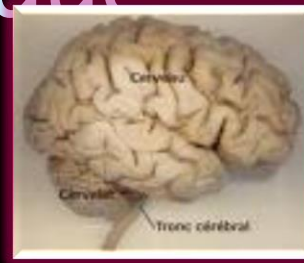Paralysie laryngée



Diagnostic étiologique

▣ Les étiologies peuvent être :

- **centrales** :
encéphalites virales,
syphilis, sclérose latérale amyotrophique, poliomyélite antérieure chronique, sclérose en plaques...



- **périphériques** :

Diagnostic étiologique

▣ **Dyspnées laryngées intermittentes**

▣ **Spasmes laryngés :**

- Il s'agit d'épisodes intermittents de fermeture du larynx excessive et inadaptée, responsable d'accès de gêne respiratoire sans dyspnée permanente.
- physiopathologie: on évoque une exagération des réflexes de fermeture laryngée:
 - soit par augmentation des réponses motrices
 - soit par abaissement du seuil de déclenchement du réflexe.

▣ Ils sont

- - **soit primitifs** survenant en réponse à une irritation laryngée due à un reflux gastro-oesophagien, une rhinorrhée postérieure, une fausse route, une toux, une inhalation de corps étranger ou de caustiques
- - **soit au cours de diverses affections neurologiques** : tabès, syringobulbie, maladie de Parkinson, épilepsie
- - ils peuvent aussi survenir au cours du tétanos ou de la rage.

Diagnostic étiologique

3-Dyspnées laryngées d'origine infectieuse

■ a- Epiglottite

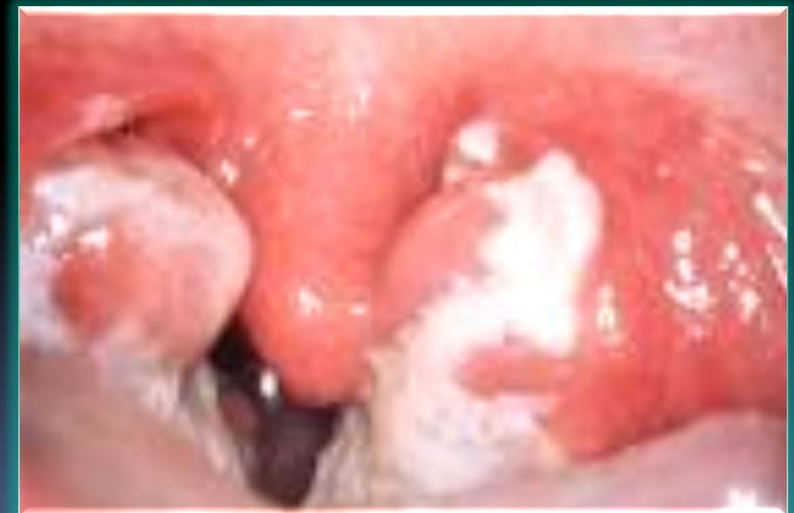
- Rare chez l'adulte, c'est la forme la plus grave des laryngites aiguës.
- Le principal germe est *Haemophilus influenzae*.
- L'atteinte masculine est préférentielle.
- Dans un contexte infectieux, survient une douleur pharyngée.
- La dysphagie est d'installation brutale avec parfois hypersalivation.
- La dyspnée laryngée est souvent d'apparition retardée.

Diagnostic étiologique

b- laryngite diphtérique ou croup laryngé

Les fausses membranes caractéristiques au niveau véloamygdalien s'étendent vers le larynx et sont à l'origine de l'obstruction.

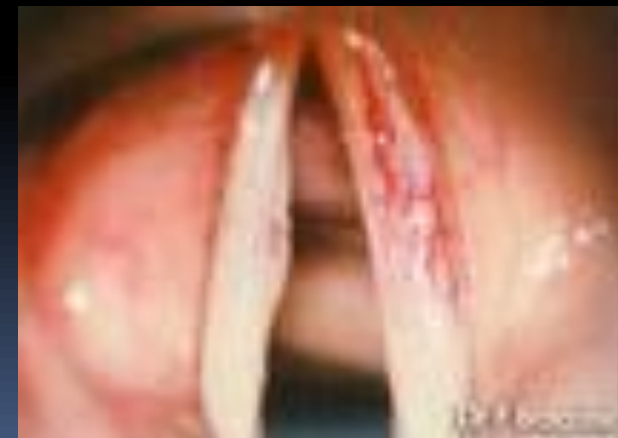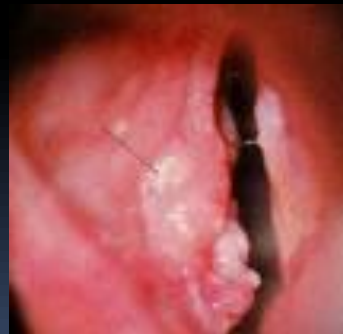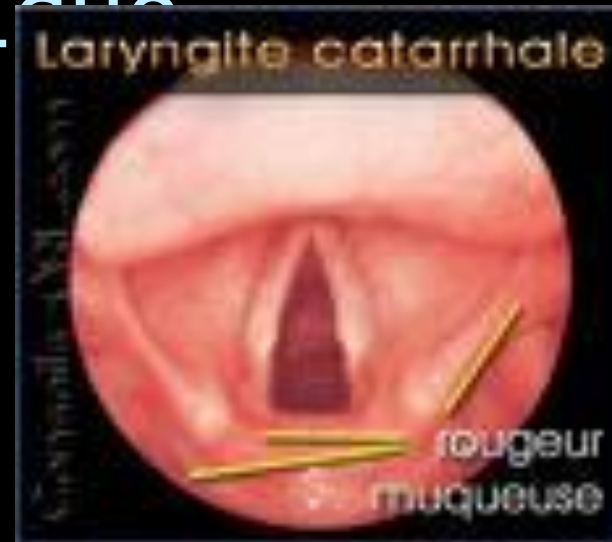
Un prélèvement doit être pratiqué à la recherche du **bacille de Klebs-Loeffler**.



Diagnostic étiologique

▣ c-laryngite grippale

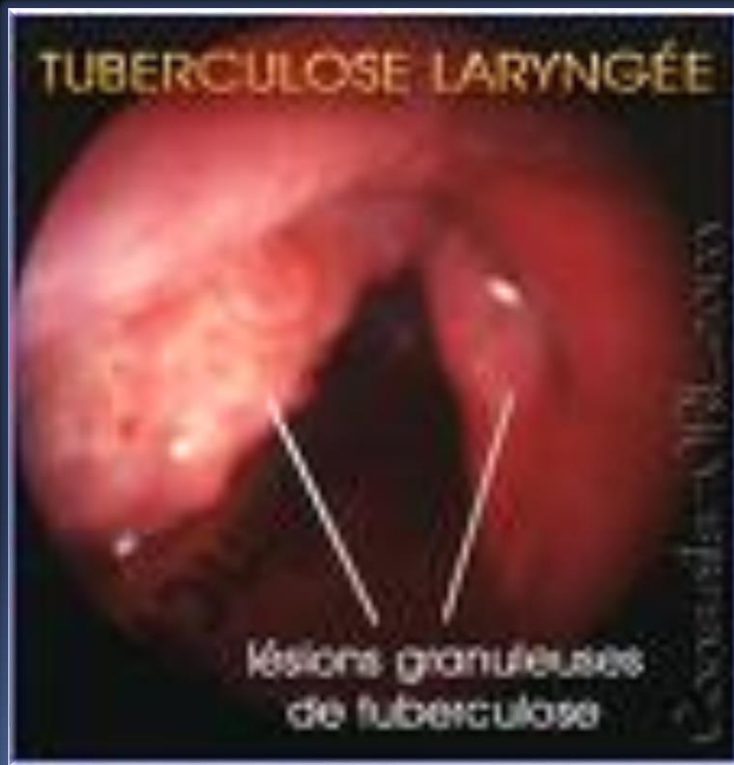- Il existe des formes graves et dyspneisantes avec atteintes épiglottiques oedémateuses, ulcéreuses et même phlegmoneuses.



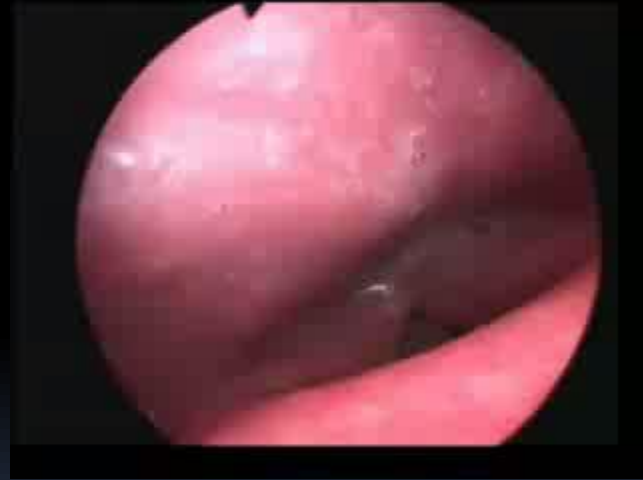Diagnostic étiologique

▣ d-tuberculose laryngée

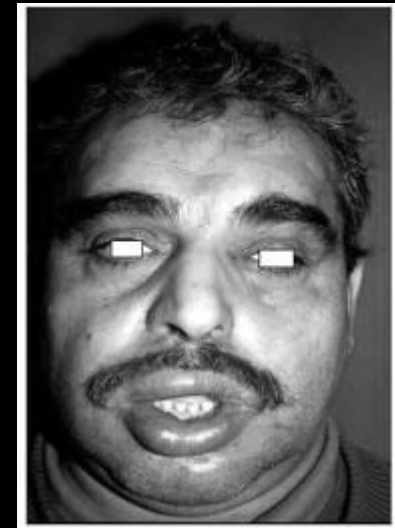- chez l'immunodéprimé (aplasie, sida)
- Une banale laryngite aigue peut prendre un aspect évolutif redoutable



Tuberculose laryngée



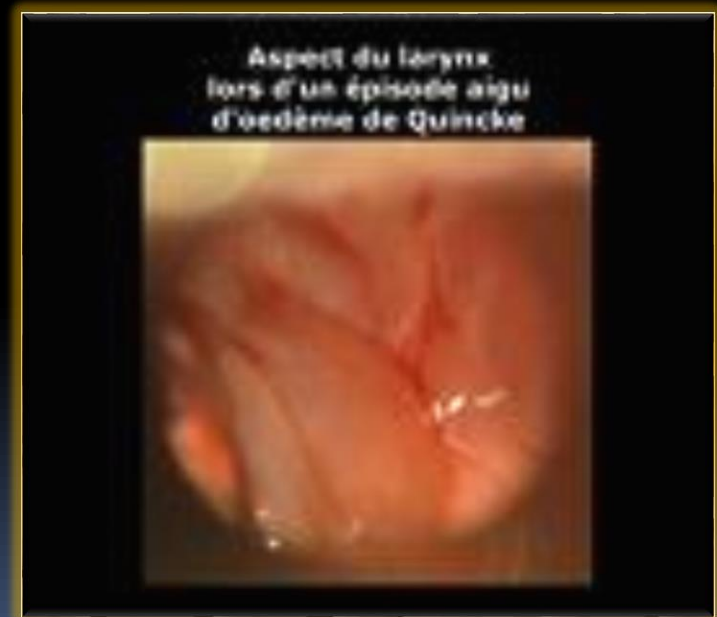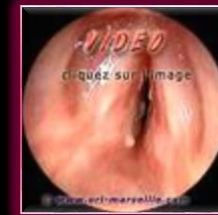Diagnostic étiologique



▣ 4-Dyspnée laryngées d'origine inflammatoire

▣ a- laryngites allergiques

- Le contexte est souvent évocateur sur un terrain atopique connu avec la notion d'un facteur déclenchant (piqûre d'insecte, ingestion alimentaire ou médicamenteuse...).



▣ b- œdème angioneurotique

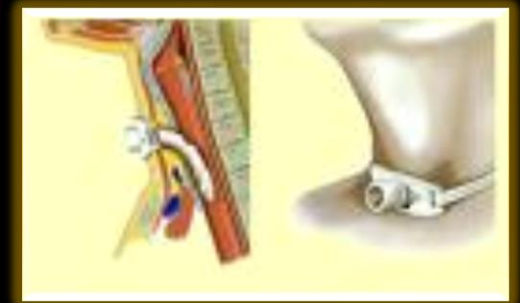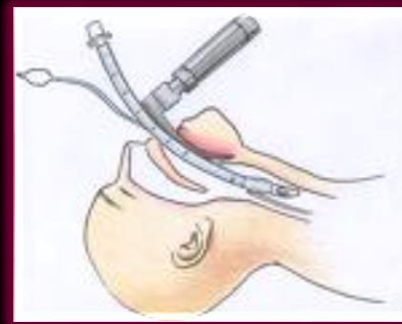
Diagnostic étiologique

- ▣ **5- Dyspnées laryngées d'origine traumatique**
- ▣ **traumatismes externes** : accidents de la voie publique, tentatives d'autolyse par pendaison, accidents sportifs (sports de combat).

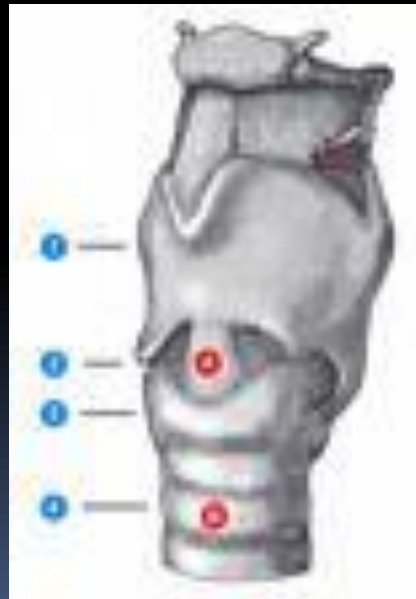
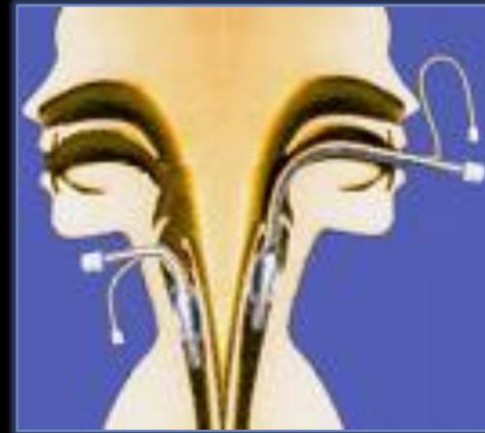
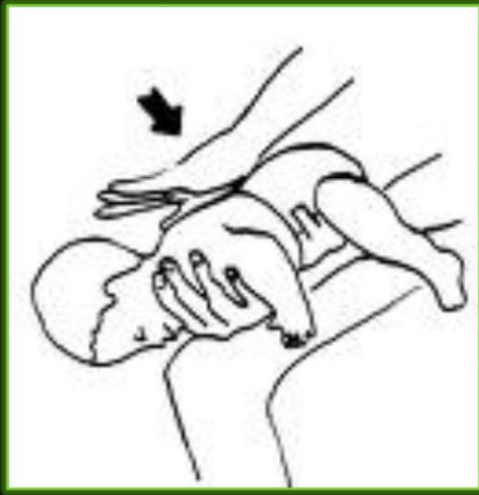Diagnostic étiologique

- ▣ **Traumatismes iatrogènes :**
intubation trachéale
prolongée, trachéotomie ou
leur association.
- ▣ **6- Dyspnées laryngées par
inhalation de corps étranger**
 - C'est un accident rare chez
l'adulte.

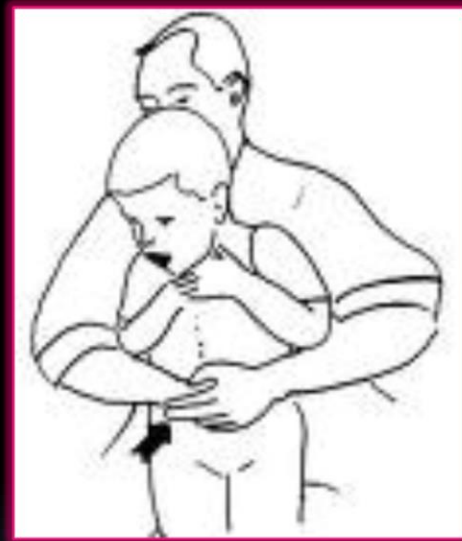

Traitement



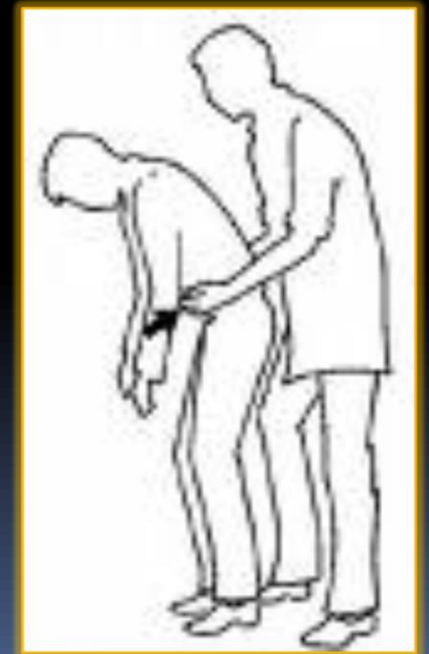

Nourrisson



Enfant

Manœuvre de Heimlich



Adulte

Conclusion

- ▣ Le diagnostic d'une dyspnée laryngée passe avant tout par la reconnaissance clinique du siège laryngé de l'obstacle respiratoire.
- ▣ Il convient d'en apprécier la **gravité**. Une anamnèse bien conduite et un examen clinique permettent dans de nombreux cas une orientation étiologique.
- ▣ Le traitement supposera la levée de la dyspnée (corticoïdes, intubation, trachéotomie) et sera ensuite adapté en fonction de l'étiologie



MEKCO