

# Lombosciatalgie par Hernie Discale

## PLAN

- 1) INTRODUCTION, Définition :
- 2) ANATOMIE DU DISQUE INTERVERTÉRAL :
- 3) SYMPTOMATOLOGIE :
- 4) EXAMEN NEUROLOGIQUE :
- 5) EXAMENS COMPLÉMENTAIRES :
- 6) TRAITEMENT :

Dr - LAOUAR  
Maître Assisstant  
En Neurochirurgie  
CHU Constantine

## Lombosciatalgie par Hernie Discale

### a) INTRODUCTION, Définition :

- L'hernie discale lombaire se définit comme saillie focale de matériel discal à travers une déchirance de l'anneau fibreux.
- Lombaire : intéressant le rachis lombaire.
- La lombosciatalgie par HD traduisant un conflit disco-radulaire.
- La TDM et l'IRM ont aidé au diagnostic d'une hernie discale.
- La complication la plus grave est le syndrome de la queue de cheval.

L'indication du traitement chirurgical est fonction de la sévérité de la symptomatologie clinique et de la résistance au traitement médical bien conduit

### a) ANATOMIE DU DISQUE INTERVERTÉBRAL :

C'est un fibrocartilage à la forme d'une lentille biconvexe dont la circonférence apparaît à la face antérieure et latérale du rachis sous l'aspect d'une bande blanchâtre transversale et radio-transparente. Il est composé par :

- L'Annulus fibrosus : est une structure fibreuse lamellaire blanchâtre, ferme et élastique, fixée solidement au boucelet marginal de la vertèbre.
- le Nucleus pulposus : est une masse blanchâtre, gélatineuse et ovale qui occupe environ 50 % du volume du DVD. Il est situé légèrement en arrière du centre du disque.

Structures avoisinantes

- Les Ligaments:
  - ligament commun vertébral antérieur.
  - ligament vertébral commun postérieur.
- Les ligaments jaunes (LJ), inter-transversaires, inter-épineux et supra-épineux.
- Le Canal radulaire.
- L'Espace épidual.

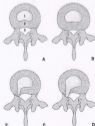Modifications de l'annulus au cours des phénomènes de vieillissement et de dégénérescence discaux et de la migration du nucleus pulposus.

- A. Aspect normal.  
B. 1. Nucleus pulposus ; 2. annulus fibrosus ; 3. foramen vertébral.

B. Bombement discal.

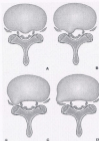
C. Saillie discale focale contenue (fissure annulaire contenue par les fibres externes).

D. Saillie discale focale non contenue (fissure annulaire complète).



Situation anatomique des hernies discales dans le plan axial

- A. Hernie médiane.
- B. Hernie paramédiane.
- C, D. Hernies latérales ;  
hernie foraminale (C),  
hernie extraforaminale (D).



### 3) SYMPTOMATOLOGIE :

#### La lombalgie :

- Syndrome lombaire : Le patient souffre habituellement depuis plusieurs années de lombalgies chroniques.
- L'anamnèse retrouve souvent une aggravation progressive de la lombalgie qui avait tendance à devenir persistante dans les semaines ou les mois précédant l'épisode actuel et qui récidivait de plus en plus fréquemment.
- déclenchée par un traumatisme, un effort de soulèvement ou un mouvement de torsion mal contrôlé.
- Le patient a pu percevoir un cliquement dans la région lombaire.
- La contracture des muscles paravertébraux que l'on peut percevoir par la palpation.
- Le rachis lombaire est en attitude dite antalgique.
- La palpation de la région lombosacrée révèle généralement de nombreux points douloureux, réalisant le signe de la sonnette.

#### Syndrome radiculaire :

- La topographie doit être parfaitement précisée en demandant au malade de dessiner avec un doigt le trajet le long de son membre inférieur depuis l'origine jusqu'à la terminaison.
- Dans la radiculalgie L5, la douleur descend de la fesse vers la partie postéro-externe de la cuisse, la partie postéro-externe ou externe de la jambe, passe devant la malléole externe puis sur le dos du pied pour se terminer sur le gros orteil et occasionnellement sur le second.
- Dans la radiculalgie S1, la douleur descend de la fesse vers la face postérieure de cuisse, la face postérieure du mollet, le tendon d'Achille puis la région méso-malléolaire externe pour se continuer sous la plante du pied et surtout le long du bord externe en direction des deux derniers orteils.

### 4) EXAMEN NEUROLOGIQUE :

- précise la souffrance radiculaire et apprécie sa gravité.
- La recherche d'un déficit moteur débute par un test simple, La marche sur les talons pour dépister un déficit les radiculalgies L5 et la marche sur la pointe des pieds pour dépister un déficit e dans les radiculalgies S1.
- La présence de l'hypoesthésie du dos du pied traduit une souffrance de la racine L5 et l'hypoesthésie du bord externe du pied et du talon une souffrance S1. Il faut

systématiquement étendre la recherche d'une hypoesthésie superficielle jusqu'à la région périméale.

- L'étude des réflexes ostéo-tendineux: l'atteinte du réflexe achilléen traduit avec certitude une souffrance S1. Les réflexes rotuliens explorent la racine L4 et accessoirement L3.
- l'existence de troubles génito-sphinctériens, tels une impuissance, une petite incontinence urinaire ou au contraire des épisodes de rétention ainsi qu'une difficulté à sentir le passage des urines et des matières fécales.
- Manœuvre de Lasègue: L'élévation progressive du membre inférieur avec le genou étendu réveille à partir d'un certain angle la radiculalgie et déclenche une réaction de défense très caractéristique, l'angle d'apparition de la douleur est le plus souvent lié à l'intensité de la sciatalgie.

#### Formes graves :

- **SCIATIQUE HYPERALGIQUE** : reflète le caractère intolérable de la douleur cloquant le malade au lit et lui interdisant tout mouvement, tout effort de toux, d'éternuement, de plus, rebelle à des antalgiques morphiniques.
- **SYNDROME DE LA QUEUE DE CHEVAL** : L'apparition brutale d'une paralysie flasque des membres inférieurs associée à des troubles sphinctériens et à une anesthésie périméale en selle réalise un syndrome complet de la queue de cheval généralement provoqué par une grosse hernie discale, démontré l'origine discale, l'intervention chirurgicale doit être urgente pour donner un maximum de chances de récupération motrice et sensitive, mais même dans ces conditions idéales certains patients conservent des séquelles définitives.
- **SCIATIQUE PARALYSANTE** : Un déficit moteur qui porte sur l'ensemble des muscles du territoire L5, c'est-à-dire les extenseurs des orteils, les péroniers latéraux et à un moindre degré le moyen fessier ou plus rarement le territoire S1, c'est-à-dire le triceps sural, les fléchisseurs des orteils et plus rarement les ischio-jambiers.

#### 5) EXAMENS COMPLÉMENTAIRES :

- Radiographie standard.
- Tomodensitométrie (TDM).
- IRM.
- **L'ÉLECTROMYOGRAPHIE** : L'EMG doit comporter d'une part une étude des vitesses de conduction nerveuse (VCN) sensitive et motrice, et d'autre part un examen de déflexion (ou électromyogramme proprement dit). Les objectifs de l'EMG sont :
  - ☐ de confirmer l'existence d'une compression du nerf
  - ☐ d'apprécier la sévérité de l'atteinte nerveuse ;
  - ☐ d'éliminer une autre localisation de compression du nerf;
  - ☐ d'éliminer une neuropathie éventuelle.

Classification de Moulin et Bishop:

- Stade1 radiculopathie irritative : traitement médical
- Stade2 radiculite.
- Stade3 radiculopathie partiellement dénervante : chirurgie
- Stade4 radiculopathie dénervante.
- Stade5 radiculopathie totalement dénervante « pied tombant »

#### 6) TRAITEMENT:

- Thérapeutiques médicales
- Repos
- Anti-inflammatoires non stéroïdiens (AINS) et antalgiques
- Corticothérapie
- Lombostat
- traitement CHIRURGICAL DE LA HERNIE DISCALE LOMBAIRE