

Méningites à liquide clair

Introduction

- Les méningites à LCR clair constituent un cadre nosologique regroupant des méningites et des méningo-encéphalites essentiellement communautaires se caractérisant par un aspect macroscopique clair du LCR
- Les étiologies sont diverses : bactériennes, virales, parasitaires, mycosiques, néoplasiques...
- Certaines sont bénignes et souvent d'étiologie virale, d'autres sont graves et engagent le pronostic vital (tuberculose...)
- Elles se rencontrent à tout âge, mais la distribution est fonction de l'étiologie
- Le défi du médecin est d'arriver à un diagnostic par des arguments anamnestiques, cliniques, biologiques en commençant par éliminer les étiologies graves (tuberculose, herpès...)
- Elles sont à déclaration obligatoire

Clinique

La symptomatologie est très variable et fonction de l'étiologie.

- Elle peut être riche :
 - Syndrome méningé ou méningo-encéphalitique (troubles de la conscience, convulsions, troubles du comportement...)
 - Associé à un syndrome infectieux : Fièvre élevée aiguë ou fébricule depuis plusieurs jours
- Elle peut être pauvre associant une fièvre et un syndrome méningé plus ou moins franc.

La ponction lombaire retire un liquide clair (transparent, eau de roche). La clarté du LCR est fonction de la cellularité (< 500 éléments/mm³) et du taux de protéines.

L'étude de sa composition est essentielle à la démarche diagnostique, deux situations peuvent se voir :

- **LCR clair et de composition normale** : aspect eau de roche, cytologie < 10 éléments/mm³, albumine (0.20-0.30 g/l), glucose (0.5-0.6 g/l). Il s'agit d'un méningisme qui peut s'observer au cours d'une infection quelconque (angine, pneumopathie...)
- **LCR clair riche en éléments** : plus de 10 éléments/mm³, Il est pathologique
- Les étiologies sont diverses (virales, bactériennes, parasitaires mycosique...). La majorité d'entre-elles sont virales et bénignes (méningites lymphocytaires aiguës bénignes MLAB), d'autres peuvent être graves (tuberculose, listériose, herpès)
- La nature des éléments, l'albuminorachie, la glycorachie, la NFS, la CRP et la procalcitonine sont indispensables pour une première approche diagnostique
 - **Formule lymphocytaire + hypoglycorachie + hyperalbuminorachie** : Tuberculose, listériose
 - **Formule lymphocytaire + albuminorachie normale ou peu élevée + glycorachie normale, CRP normale, leucocytose normale** : étiologie virale probable, listériose, autres (falciparum, leptospirose...)
 - **Formule panachée (polynucléaires et lymphocytes) + hypoglycorachie + hyperalbuminorachie** : listériose, tuberculose
 - **Formule polynucléaire + hypoglycorachie + hyperalbuminorachie, CRP élevée + hyperleucocytose** : bactérienne débutante ou décapitée, tuberculose, listériose
 - **Formule à polynucléaires intacts + glycorachie normale + albumine normale ou peu élevée** : réaction méningée à une suppuration de voisinage (abcès, mastoïdite...)

Etiologies

Etiologies virales : sont les plus fréquentes des méningites à LCR clair. Elles se caractérisent par une formule lymphocytaire du LCR, une glycorachie normale, une albuminorachie normale ou peu élevée une CRP et une procalcitonine normales. Elles peuvent revêtir un aspect épidémique saisonnier touchant surtout les enfants et les nourrissons. L'étiologie est suspectée sur les arguments cliniques, épidémiologiques, biologiques.

- **Tableau clinique** : est brutal fait d'un syndrome méningé souvent franc, syndrome infectieux (fièvre, altération de l'état général) auxquels vont s'associer des signes variables qui peuvent orienter vers une étiologie virale (adénopathies, splénomégalie, éruption, arthralgies, myalgies, parotidite, syndrome grippal...) Des troubles de la conscience, convulsions peuvent être rencontrés réalisant une méningo-encéphalite. Le caractère épidémique saisonnier est également important.
- LCR clair avec une hypercytose (20-500 éléments) de nature lymphocytaire mais peut être à polynucléaires au début), l'albumine est normale ou peu élevée, la glycorachie normale
- **Biologie** : NFS : pas d'hyperleucocytose neutrophile, lymphocytose, syndrome mono-nucléosique. La CRP et la procalcitonine sont normales.

Parmi ces étiologies virales, il est important d'évoquer :

- **Méningo-encéphalite herpétique** +++ : il s'agit d'une encéphalite nécrosante touchant surtout les lobes temporaux et frontaux. La plus grave, peut être mortelle, peut laisser des séquelles. Due à l'herpès virus de type 1. Se rencontre chez l'enfant et l'adulte. Tableau brutal fait de fièvre, de signes encéphalitiques (convulsions, délire, désorientation, hallucinations...)
 - **Diagnostic** :
 - Electro-Encéphalogramme (ondes lentes temporales), TDM (images hypodenses de nécrose en cocarde, effet de masse)
 - PCR herpès, dosage de l'interféron dans le LCR
 - **Traitement à la moindre suspicion** : Acyclovir en perfusion (10 mg/kg/8h) 15-21j
- **Entérovirus** (les coxsackievirus et les ECHOvirus) : sont les plus fréquents. Ils provoquent des épidémies saisonnières chez les enfants et les nourrissons. En 2001-2003 une épidémie a touché Batna, BBA, Azzazga, Oran. La méningite et d'évolution généralement favorable.
- **Poliovirus** : certains types sont responsables de la poliomyélite antérieure aiguë (PAA). La fréquence de la PAA a nettement diminué en Algérie depuis la vaccination obligatoire. Elle peut se présenter au début comme méningite lymphocytaire avant que n'apparaissent les paralysies périphériques. D'autres types de poliovirus peuvent provoquer des méningites.
- **Myxovirus** :
 - **Myxovirus parotiditis** : responsable des oreillons constitue l'étiologie la plus fréquente du groupe des myxovirus. La méningite est contemporaine de la parotidite. Les oreillons touchent surtout les enfants, adolescents. Ils se caractérisent par un début brutal, fièvre, et une parotidite bilatérale
 - **Rougeole** : une atteinte méningo-encéphalite peut se voir au cours de la rougeole (J5-J7) après l'éruption.

Le vaccin ROR (rubéole, oreillons, rougeole) a été introduit en 2015 dans le programme national de vaccination en Algérie

- **Grippe** : rare
- **VIH** : la primo-infection par le VIH peut se manifester par une méningite lymphocytaire. Il faut rechercher les facteurs de risque et d'autres signes
- **Virus du Nil occidental** (West Nile virus) : Méningoencéphalite grave transmis par un moustique, décrit à Djanet, Timimoun
- **Autres virus** : une méningite lymphocytaire peut être observée au cours de plusieurs infections virales : Mononucléose infectieuse (MNI), hépatites virales, grippe

Méningites bactériennes : certaines méningites bactériennes se présentent sous forme de méningites à LCR clair de nature lymphocytaire, polynucléaire ou à formule mixte. Dans la plupart des cas, l'albuminorachie est élevée, le glucose est bas, la CRP et la procalcitonine sont élevées. Graves et urgentes doivent être évoquée en premier :

- **Méningo-encéphalite tuberculeuse** : rare dans les pays développés, elle reste fréquente dans les régions où la couverture vaccinale par le BCG est insuffisante. C'est la forme la plus grave de la tuberculose. Elle est toujours secondaire à une TBC pulmonaire, miliaire, une spondylodiscite et réalise souvent une méningo-encéphalite.
 - **Clinique** : le tableau est progressif : état fébrile vespéral, anorexie, amaigrissement, des céphalées rebelles, une insomnie, une altération de l'état général. Les signes neurologiques sont fréquents : trouble de la conscience, convulsions, paralysie des paires crâniennes (III, IV, VII +++), déficit moteur
 - **LCR** : clair légèrement hypertendu, 30-500 éléments/mm³ lymphocytaires (quelque fois polynucléaires neutrophiles au début), albuminorachie élevée, et surtout une hypoglycorachie (+++)
 - **Diagnostic** :
 - **NFS** : leucocytose normale
 - **IDR** : positive
 - **Radiographie pulmonaire** : recherche de lésions pleuropulmonaires (caverne, pleurésie, miliaire)
 - **Recherche de Bacilles Acido-Alcool-Résistants** : examen direct et culture (paucibacillaire), PCR BK dans le LCR, les urines
 - Traitement antituberculeux au moindre doute
- **Listériose** : *Listeria monocytogenes* est un bacille Gram +. C'est une bactérie ubiquitaire que l'on retrouve dans le sol, chez les animaux de ferme. Elle résiste à la réfrigération. La contamination de l'homme se fait par consommation d'aliments contaminés (lait, crème, glace, viande travaillées, Kchir, pâté, charcuterie...). L'infection est grave chez la femme enceinte provoquant la listériose néonatale et quand elle infecte l'encéphale. La méningite listérienne peut prendre trois aspects : aspect de méningite purulente, aspect de méningite virale lymphocytaire, et aspect de méningo-encéphalite tuberculeuse
 - **Diagnostic** : se fait par l'isolement de *Listeria monocytogenes* dans le LCR ou par hémoculture
 - **Traitement** : Amoxicilline 200 mg/k/j + Gentamycine 2-3 mg/j (21j)
- **Méningites bactériennes décapitées** : certaines méningites bactériennes peuvent être décapitées par un traitement antibiotique traversant la barrière méningée mais à posologie et durée insuffisante. Le LCR est clair mais fait de polynucléaires. L'albumine est élevée, la glycorachie basse. Le germe est absent (examen direct, culture). Le diagnostic est redressé par la clinique, la recherche d'Antigènes solubles dans le LCR
- **Réactions méningées à un foyer de voisinage** : Une réaction méningée peut s'observer au cours d'une thrombophlébite cérébrale, un abcès cérébral, un empyème... ce sont des réactions méningées à un foyer de voisinage. Le tableau clinique associe un syndrome méningé plus ou moins franc à des signes encéphalitiques, de localisation. LCR est clair à polynucléaires intacts. La TDM en urgence faite devant tout trouble de la conscience et/ou des signes de localisation confirme le diagnostic
- **Leptospiroses** : au cours des leptospiroses, l'atteinte méningée est constante biologiquement même si elle manque cliniquement. Elles doivent être évoquées devant l'association d'un syndrome hépatorénal, hémorragique chez une personne exposée. Le diagnostic est sérologique.
- **Brucellose** : peu fréquente. L'atteinte méningée est fréquemment noyée dans un tableau de méningo-myélo-radculite. Le diagnostic est évoqué devant un contexte d'exposition et confirmé par les hémocultures et la sérologie (sérodagnostic de Wright dans le sang et dans le LCR).

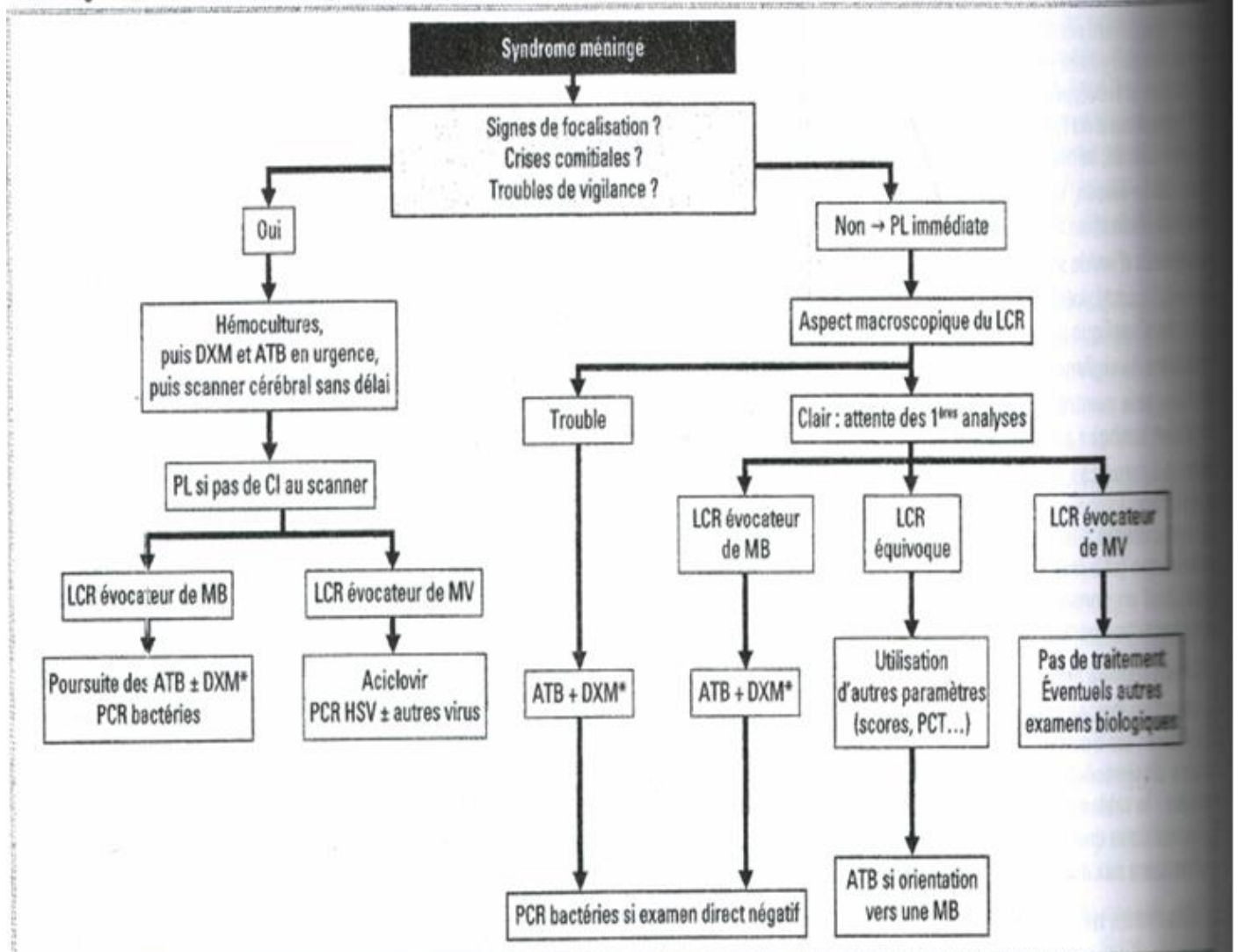
- **Autres bactéries :**

- **Syphilis :** une atteinte méningée peut s'observer au cours de la phase secondaire. Le diagnostic est sérologique (Treponema Pallidum Hemagglutininations Assay (TPHA) dans le sang et dans le LCR)
- **Maladie de Lyme :** borréliose transmise par les tiques. Peut être responsable d'atteinte méningée à la phase secondaire

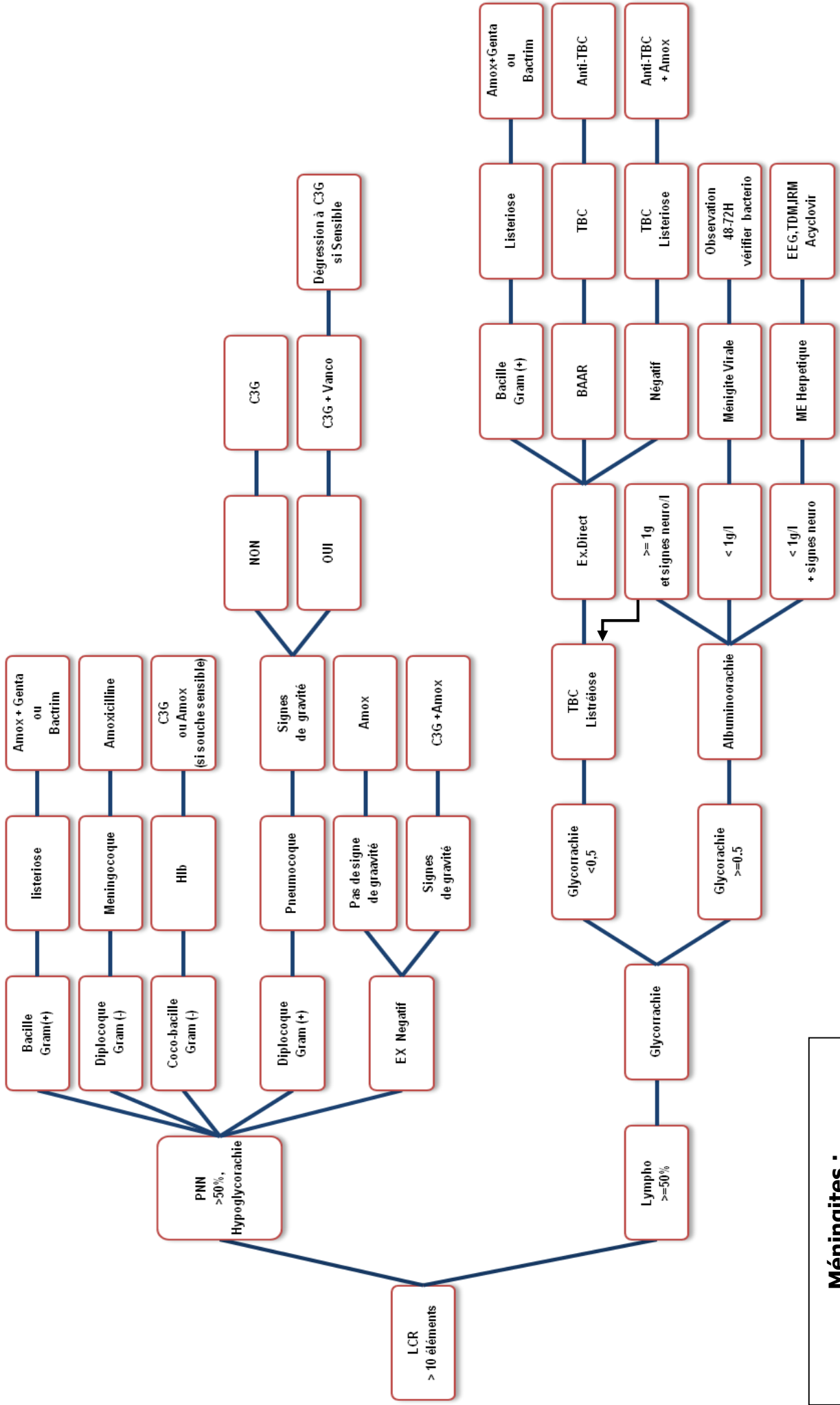
Autres étiologies :

- **Paludisme grave à Plasmodium falciparum :** réalise une méningo-encéphalite grave à évoquer devant tout trouble de la conscience, ou signes méningés au retour d'un voyage en zone impaludée
- **Toxoplasmose cérébrale :** tableau de méningo-encéphalite avec image de nécrose en cocarde et effet de masse à la TDM ou à l'IRM. Se rencontre chez les sujets VIH + au stade de SIDA
- **Cryptococcose :** Méningite lente due à *Cryptococcus neoformans* observée chez les patients VIH + au stade SIDA
- **Méningites cancéreuses :** Leucoses aiguë, hémopathies, métastases vertébrales...

F37-2 : Algorithme décisionnel devant un syndrome méningé fébrile



ATB : antibiotiques, DXM : dexaméthasone, MB : méningite bactérienne, MV : méningite virale, PCT : procalcitonine. * Il n'y a pas d'indication à initier ou à continuer un traitement par dexaméthasone si un autre pathogène que l'*Haemophilus* ou le pneumocoque est identifié chez l'enfant, ou si un autre pathogène que le méningocoque ou le pneumocoque est identifié chez l'adulte.



**Méningites :
Algorithme décisionnel**