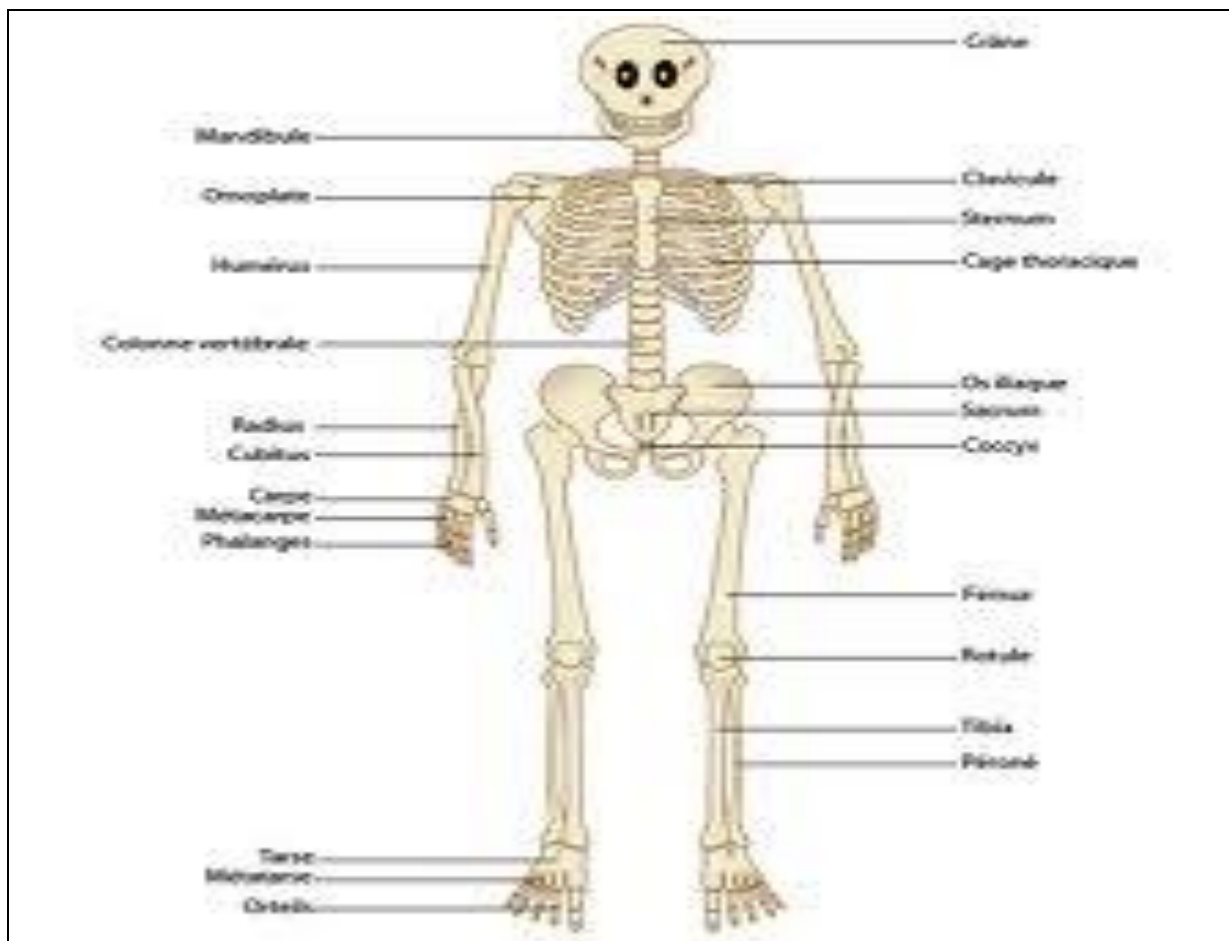

TISSU OSSEUX

I. Définition

Le tissu osseux, comme le cartilage, est un tissu conjonctif **spécialisé** ou **squelettique**. Il comporte :

- une matrice extra-cellulaire (**MEC**) **minéralisée** qui confère au tissu osseux sa rigidité et sa solidité;
- des **cellules osseuses**.

Il joue plusieurs rôles :

- un rôle de **soutien**,
- un rôle de **protection**,
- un rôle **hématopoïétique** et
- un rôle dans la **régulation de la calcémie**.

II. Organisation générale

Le tissu osseux est fait de cellules osseuses noyées dans une matrice osseuse.

A- Matrice osseuse

Elle est constituée d'une partie organique (qui en constitue les 25%), d'une partie minérale (70%) et de très peu d'eau (5%).

1) Partie organique

Egalement appelée **ostéoïde** avant sa minéralisation, la matrice organique est faite de :

- **collagène** (essentiellement **de type I**) : il en représente les 90 à 95 %.
- **glycoprotéines non collagènes** (10%) dont :
 - l'*ostéonectine* : c'est la plus abondante. Elle possède une affinité pour le collagène et les cristaux d'hydroxyapatite. Elle sert de colle entre les parties minérales et les parties organiques.
 - l'*ostéocalcine* : elle intervient dans la minéralisation osseuse (marqueur des ostéoblastes matures).
 - l'*ostéopontine* : relie l'hydroxy-apatite aux cellules osseuses.
- **protéoglycanes** : ils sont présents dans l'ostéoïde mais rares.
- **eau et électrolytes**.

2) Partie minérale

Les minéraux se fixent sur la trame protéique de l'ostéoïde. Les minéraux les plus importants sont :

- le **calcium** : le squelette contient 99% du calcium de l'organisme (1100 à 1200g);
- le **phosphore** : le squelette contient 90% du phosphore total de l'organisme (environ 600g);
- le **sodium** : 18g pour un squelette d'adulte.

Mots Clés

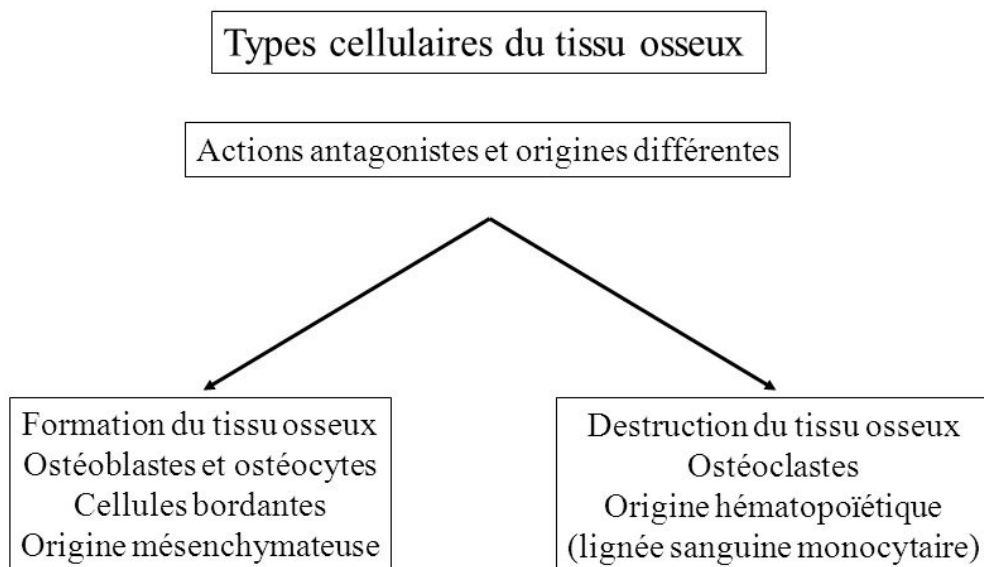
- **Ostéoïde**
- **Hydroxyapatite**
- **Ostéoblaste**
- **Ostéocyte**
- **Ostéoplaste**
- **Ostéoclaste**
- **Tissu osseux primitif**
- **Tissu oss. lamellaire**
- **Tissu oss. compact**
- **Tissu oss. spongieux**
- **Ostéone**
- **Canal de Havers**
- **Canaux de Volkman**
- **Périoste**
- **Endoste**
- **Ossification primaire**
- **Ossif. secondaire**
- **Ossif. de membrane**
- **Ossification enchon.**
- **Ligne d'ossification**
- **Centre d'ossification**
- **Cartilage sérié**
- **Cartilage hypertroph.**
- **Cart. de conjugaison**
- **Lacunes de Howship**

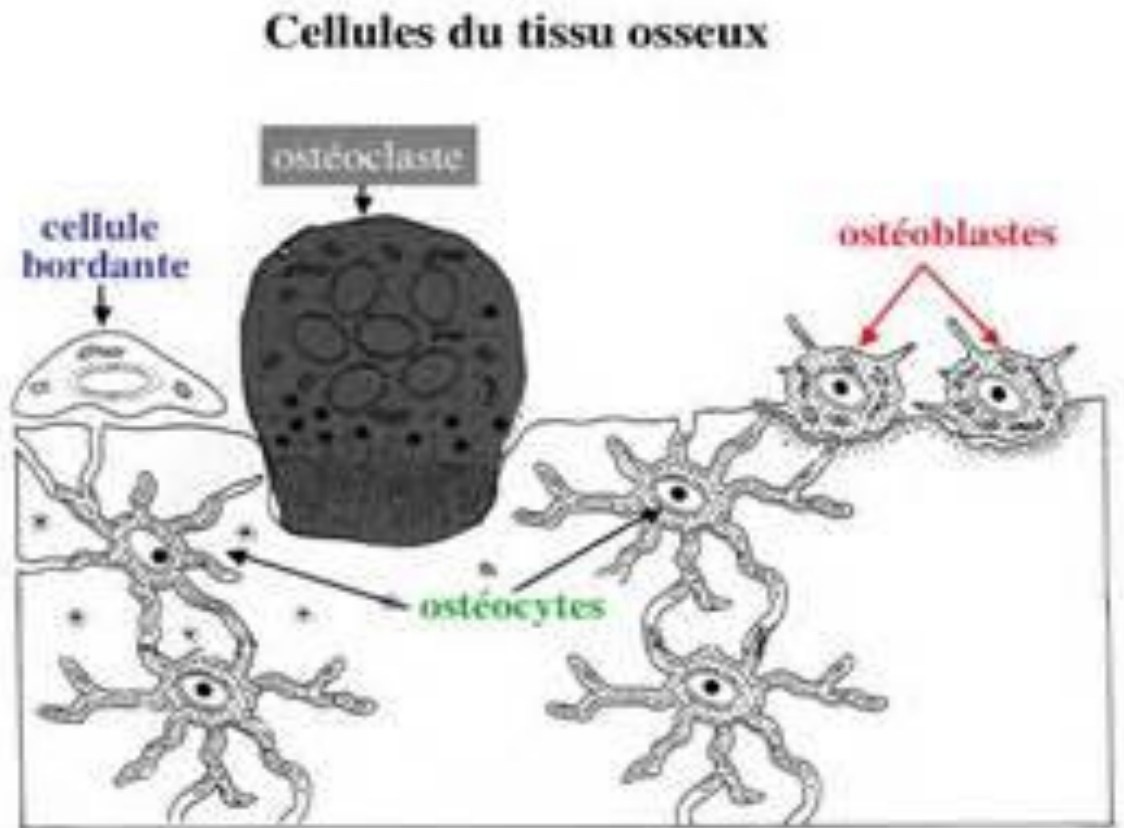
La matrice organique se minéralise par des dépôts de phosphate et de calcium cristallisés, formant des **cristaux d'hydroxyapatite** $\text{Ca}_{10}(\text{PO}_4)_6(\text{OH})_2$. La matrice minérale est responsable de la rigidité de l'os.

B- Cellules osseuses

Le tissu osseux apparaît formé des cellules suivantes :

- cellules bordantes
- ostéoblastes
- ostéocytes
- ostéoclastes





1) Ostéoblastes

a. Aspect au microscope optique

Considérées comme des éléments de souche mésenchymateuse, ces cellules, prismatiques, de 15 à 20 microns, possèdent :

- un noyau arrondi le plus souvent excentré pourvu d'un gros nucléole;
- un cytoplasme basophile riche en ARN, glycogène, vitamine C, phosphatases.

Les ostéoblastes sont **situés à la surface interne et externe** de l'os. La face de l'ostéoblaste appliquée à la surface osseuse comporte des **prolongements cytoplasmiques** qui s'enfoncent dans la matrice osseuse.

b. Aspect au microscope électronique

On observe :

- un ergastoplasme très développé;
- un appareil de Golgi très important;
- des mitochondries ovoïdes nombreuses.

Les ostéoblastes sont unis par des jonctions de type gap et sont séparés de la matrice osseuse par une substance amorphe non encore calcifiée.

c. Cytophysiologie

Les ostéoblastes interviennent dans :

- **l'élaboration** de la matrice organique,
- et sa minéralisation.

Une fois l'ostéoblaste complètement enfoui dans la matrice minéralisée, il devient un ostéocyte.

A part, les **cellules bordantes** qui sont des ostéoblastes au repos. Ces cellules revêtent les surfaces osseuses qui, à un moment donné, ne sont soumises ni à la formation ni à la résorption osseuse. Elles sont aplaties et allongées, possèdent peu d'organites et sont reliées entre elles et avec les ostéocytes voisins par des jonctions communicantes.

Les cellules bordantes susceptibles, lorsqu'elles sont sollicitées, de redevenir des ostéoblastes actifs.

2) Ostéocytes

a. Aspect au microscope optique

Ce sont des cellules fusiformes et étoilées (d'une taille de 15 μm) contenues dans des logettes appelées **ostéoplastes**. Ils présentent de nombreux prolongements contenus dans des **canalicules (interostéoplastiques)** avec :

- un noyau aplati à chromatine homogène;
- un cytoplasme peu abondant, légèrement acidophile car les organites intra-cellulaires sont moins développés que dans l'ostéoblaste.

b. Aspect au microscope électronique

Elles possèdent :

- un noyau ayant l'ultrastructure habituelle avec une membrane aux pores bien visibles;
- un cytoplasme limité par une membrane plasmique régulière;
- des mitochondries peu nombreuses (petites et arrondies);
- un ergastoplasme assez abondant.

c. Cytophysiologie

Les ostéocytes :

- sont responsables de l'entretien de la matrice osseuse; on parle de remaniement périostéocytaire;
- n'ont plus la capacité de se diviser activement (contrairement aux ostéoblastes), d'autant que la rigidité de la matrice extra-cellulaire s'y oppose.

3) Ostéoclastes

a. Microscopie optique

Ce sont des cellules osseuses géantes de 20 à 100 μm , disposées à la surface des travées osseuses en voie de résorption.

Les ostéoclastes :

- sont **plurinucléés** (renfermant plusieurs noyaux);
- comportent un **cytoplasme acidophile**, bourré de granules et de vacuoles;
- sont hautement **mobiles** capables de se déplacer à la surface des travées osseuses d'un site de résorption à un autre.

b. Microscopie électronique

Elle révèle :

- un noyau à double membrane, irrégulier;
- un cytoplasme avec de nombreuses mitochondries (riche en crêtes), peu de réticulum endoplasmique granuleux, quelques agrégats de ribosomes ainsi que des lysosomes (+++);
- une membrane plasmique qui, au pôle en contact avec la matrice osseuse, forme une "**bordure en brosse**". A ce niveau, des pompes à protons relarguent des ions H^+ dans le milieu extra-cellulaire, solubilisant ainsi les cristaux minéraux.

c. Cytophysiologie

Cellules dérivées du **système des monocytes-macrophages**, les ostéoclastes assurent :

- une **déminéralisation** de tissu osseux;
- une **dégradation** de la trame organique.

III. Variétés de tissu osseux

- **Tissu osseux non lamellaire**
- **Tissu osseux lamellaire :**

Cette distinction dépend de l'**existence ou non d'une orientation des fibres de collagène** au sein de la matrice organique de l'os.

A) Tissu osseux non lamellaire

C'est le **tissu osseux primitif** ou immature qui vient de se former à partir du tissu conjonctif ou du cartilage (voir Ossification). Il se caractérise par l'absence d'organisation de la matrice organique.

Le tissu osseux non lamellaire est retrouvé chez le fœtus, le jeune enfant. Chez l'adulte, il n'est observé que dans deux situations : en cas de fracture ou au cours de certaines maladies.

B) Tissu osseux lamellaire : trois variétés

- Tissu osseux compact
- Tissu osseux spongieux
- Le périoste
- Endoste

C'est le **tissu osseux secondaire** ou mature ou définitif (celui retrouvé chez l'adulte). Il se forme toujours à partir du tissu osseux non lamellaire et se caractérise par une matrice osseuse disposée en lamelles superposées (ou concentriques) lui conférant une grande résistance mécanique avec :

- des **fibres collagènes orientées dans une direction unique** qui varie d'une lamelle à l'autre;
- des ostéocytes situés entre les lamelles.

Cette distinction repose sur l'importance de la masse volumique du tissu osseux.

1) Tissu osseux compact (Os compact haversien)

Formant la diaphyse (voir *IV. Différents types d'os*) des os longs surtout (*Fémur, Humérus*), le tissu osseux compact est une masse pleine de tissu osseux qui contient :

- un assemblage de formations cylindriques appelées **ostéones** (ou **systèmes de Havers**), disposées parallèlement entre elles, en suivant la direction de la diaphyse. Chaque ostéone est constitué de 4 à 6 lamelles osseuses, emboîtées et disposées autour d'un canal vide : le **canal de Havers**;
- des systèmes interstitiels entre les ostéones correspondant à des ostéones partiellement résorbés (du fait des remaniements osseux);
- un système circonférentiel externe : bordant extérieurement la diaphyse des os longs;
- un système circonférentiel interne : bordant intérieurement la diaphyse des os longs.

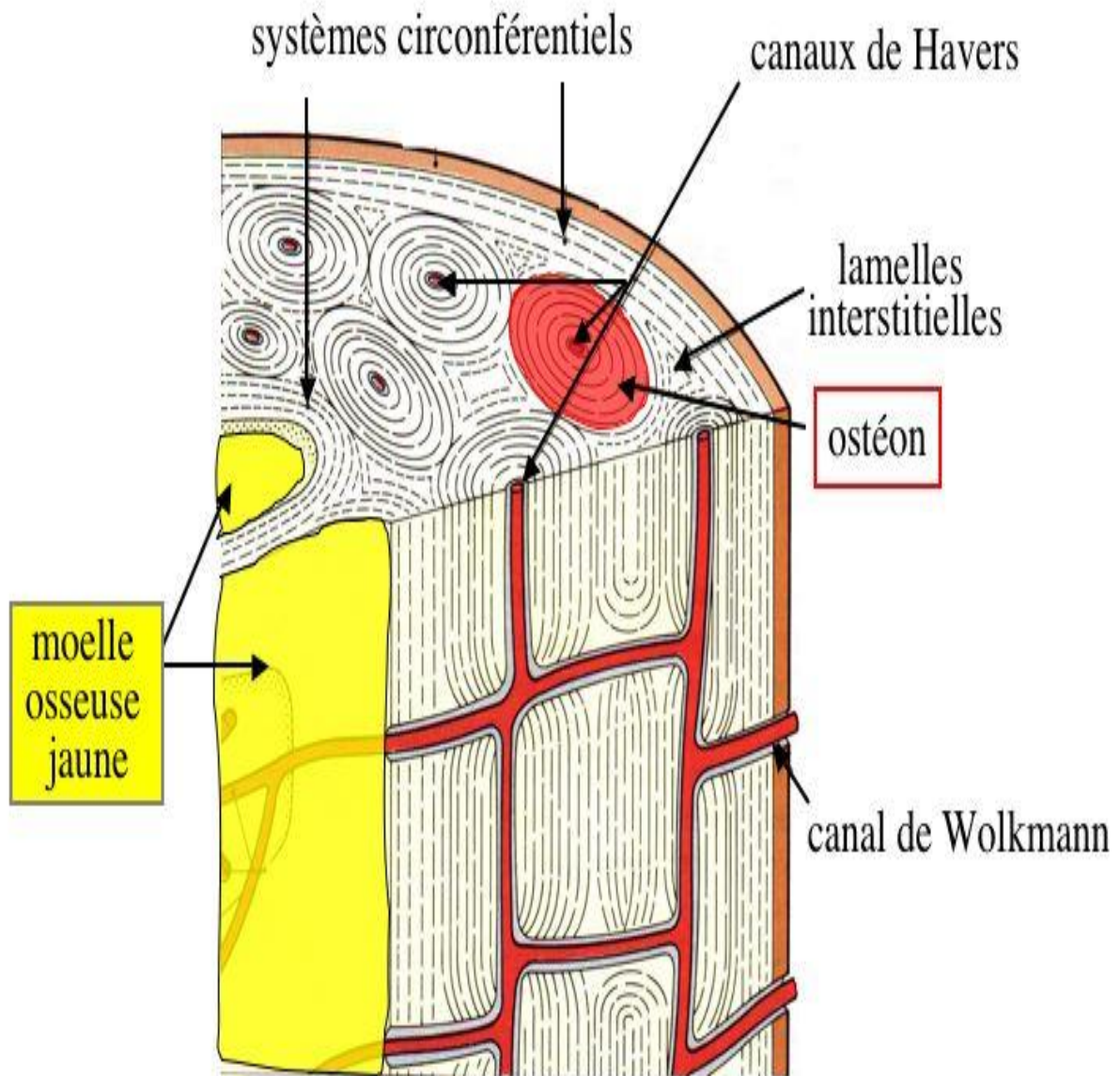
Les deux systèmes circonférentiels sont formés d'os lamellaire (c'est-à-dire de plusieurs ostéones contigus).

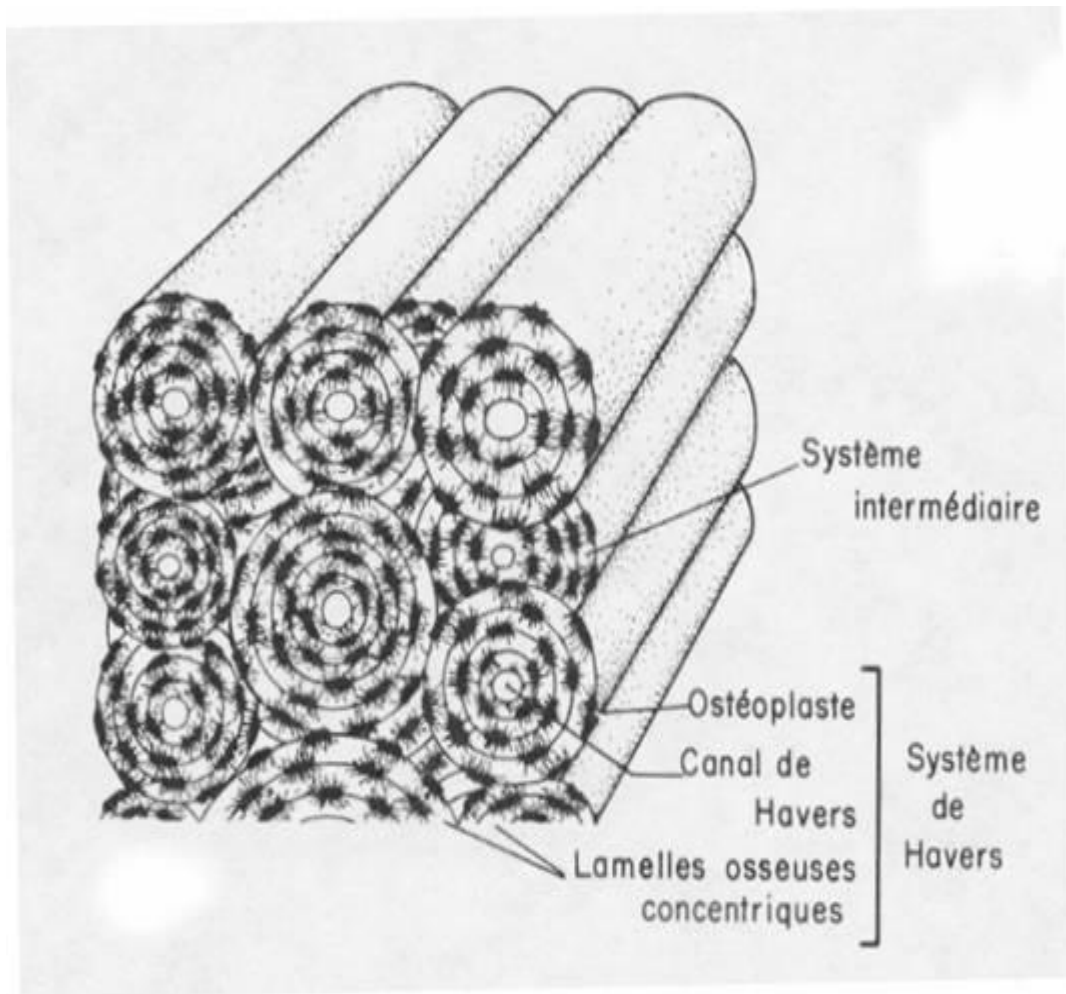
Université d'Oran faculté de médecine service d'histologie-embryologie 2 année médecine
module d'histologie (année universitaire : 2015- 2016)

Les canaux de Havers contiennent des vaisseaux et des nerfs amyéliniques (le tissu osseux est donc un tissu vascularisé et innervé, ce qui explique la douleur ressentie lors d'un choc ou d'une fracture).

Ils sont en rapport avec la cavité médullaire (voir *IV. Différents types d'os*) et l'extérieur de l'os par des anastomoses obliques : les **canaux de Volkmann**.

tissu osseux compact Haversien (*diaphyse os long*)





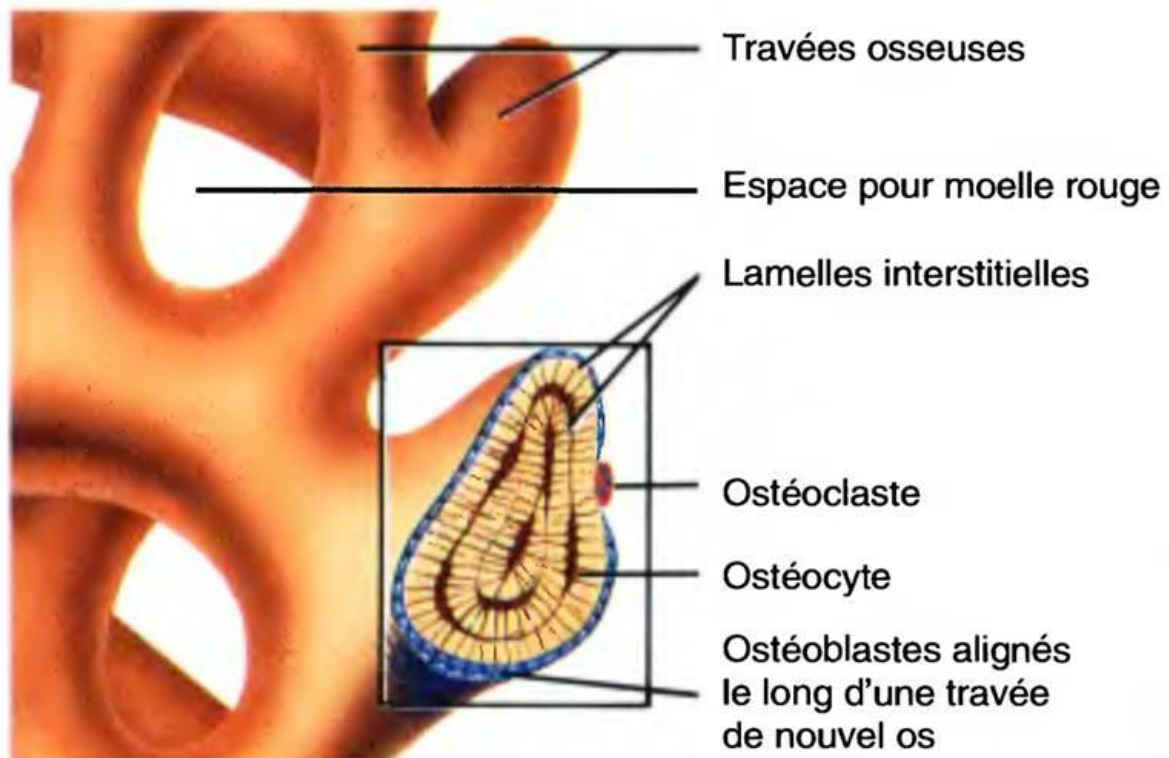
2) Tissu osseux spongieux (Os compact aréolaire)

Il est constitué par un lacs tridimensionnel de spicules et de trabécules de tissu osseux :

- ramifié et anastomosé;
- délimitant des espaces intercommunicants occupés par la moelle osseuse hématopoïétique (multiples cavités médullaires) ainsi que par des vaisseaux : cavités conjonctivovasculaires.

En fait, le tissu osseux spongieux diffère du tissu osseux compact par la taille et le nombre de ces cavités. Les lamelles osseuses sont organisées, dans ce cas, autour des cavités et sont disposées irrégulièrement.

Exemple de tissu osseux spongieux : Intérieur des épiphyses (voir IV. Différents types d'os) des os longs, Diploé de la voûte du crâne.



b) Agrandissement de travées d'os spongieux

3) Périoste

C'est un tissu conjonctif qui revêt la surface externe de tous les os sauf au niveau des cartilages articulaires (des épiphyses). Le périoste comporte deux couches :

- une couche interne : en contact avec l'os. A ce niveau, des cellules mésenchymateuses peuvent donner des ostéoblastes (assurant la régénération de l'os en cas de fracture).
- Une couche externe : riche en fibres de collagène et très vascularisée.

4) Endoste

C'est un tissu conjonctif tapissant toutes les parois des cavités vascularisées des os (canaux de Havers, canaux de Volkman, cavité médullaire de l'os compact, cavités de l'os spongieux).

IV. Différents types d'os

Ces différents types de tissu osseux se combinent de façons diverses pour former une entité anatomique : l'os. Selon sa forme, celui-ci appartiendra à l'une des catégories suivantes :

A- Os longs (Ex.: Fémur, Tibia, etc.)

L'os long est formé par un tube d'os compact, la **diaphyse**, dont :

- la lumière constitue le canal médullaire, rempli de moelle osseuse;
- l'extérieur est tapissé par le périoste et l'intérieur par l'endoste comme cela a été souligné précédemment.

La diaphyse se termine à ses extrémités par des zones élargies et arrondies : les **épiphyses**, dont :

- l'extérieur est tapissé par les surfaces articulaires (faites de cartilage hyalin)
- l'intérieur est constitué par de l'os spongieux.

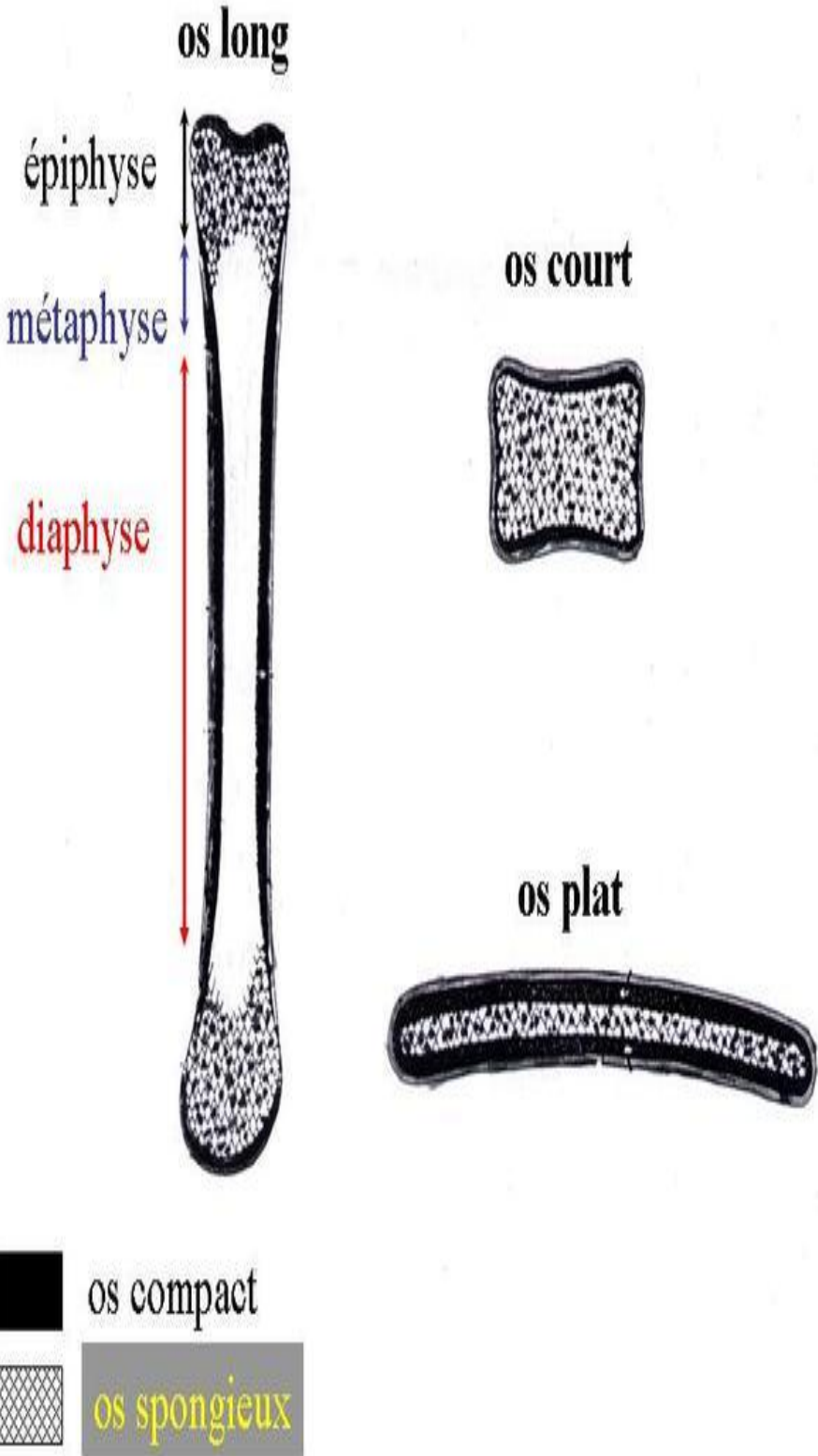
La zone de jonction entre la diaphyse et l'épiphyse s'appelle **métaphyse**.

B- Os courts (Ex.: Carpe, Tarse, etc.)

L'os court ne possède pas de grand axe. C'est une masse de tissu osseux spongieux, contenant de la moelle osseuse et qui est limitée en périphérie par de l'os compact (tapissé à son tour soit de périoste, soit de cartilage articulaire).

C- Os plats (Ex. : Omoplate, Sternum, Clavicule, etc.)

L'os plat est formé en son centre d'os spongieux, contenant de la moelle osseuse et délimité en périphérie par de l'os compact (on parle de tables externe et interne).



V. Ossification

L'ossification se déroule, au plan histogénétique, en plusieurs étapes :

- **ossification primaire** :
 - à partir d'un tissu conjonctif (ossification de membrane)
 - ou à partir d'une ébauche cartilagineuse (ossification endochondrale)
- **ossification secondaire**, à partir d'un tissu osseux déjà constitué (os primaire).
- **ossification tertiaire**, correspondant elle, chez l'adulte, au remodelage osseux permanent (du fait de l'action ostéoformatrice des ostéoblastes/ostéocytes et ostéodestructrice des ostéoclastes). C'est grâce à ce remodelage que le tissu osseux peut remplir ses rôles :
 - métabolique : libération de sels minéraux lors de sa destruction;
 - de soutien : adaptation de l'architecture des os aux changements de conditions mécaniques.

Il est à noter que l'ensemble de ces mécanismes est sous la dépendance de nombreux facteurs de régulation, en particulier hormonaux (calcitonine, parathormone, vitamine D).

A- Ossification primaire et Os primaire

1) Ossification de membrane

Elle s'effectue à partir d'une **ébauche de tissu conjonctif**. Les cellules conjonctives (**fibroblastes**) se déterminent en ostéoblastes, qui élaborent une substance préosseuse (ostéoïde) calcaire, rapidement minéralisée.

Les ostéocytes s'entourent ainsi de matrice osseuse au sein de travées plus ou moins anastomosées dont le remodelage (par résorption ostéoclasique) puis la reconstruction aboutissent ultérieurement à la constitution d'un os spongieux.

Ce mécanisme forme les os plats de la voûte du crâne et les petits os de la face (c'est-à-dire le *desmocrâne*).

Un exemple particulier est représenté par l'**ossification périostique**, où la construction de lamelles concentriques en périphérie des pièces osseuses se fait de façon progressive, par vagues.

2) L'ossification endochondrale (ou enchondrale)

Elle fait intervenir une **ébauche de cartilage hyalin**.

a. L'ossification endochondrale se développe à partir d'un centre d'ossification

Ce dernier apparaît dans le cartilage hyalin à la suite d'une pénétration vasculaire. A ce niveau, les chondrocytes :

- deviennent globuleux, hypertrophiés;
- montrent un cytoplasme qui se charge de glycogène, de lipides et des phosphatases alcalines;
- deviennent vacuolaires par la suite et finissent par dégénérer.

Les chondroplastes augmentent de volume en même temps que les cellules, aux dépens de la matrice interterritoriale qui est réduite à de très **minces travées irrégulières, qui se chargent de calcium et de phosphatases**.

Le cartilage, qui n'était pas vascularisé, est pénétré par des vaisseaux sanguins qui se capillarisent au niveau des cellules hypertrophiées.

Ces capillaires sont accompagnés de tissu conjonctif, contenant des cellules conjonctives peu différenciées ou **pré-ostéoblastes**.

Ces éléments effondrent la paroi des chondroplastes et se différencient en ostéoblastes qui vont élaborer de la matrice osseuse et constituer un os primaire : l'**os primaire**.

L'ensemble de ces phénomènes constitue la **pré-ossification**.

b. A partir du centre d'ossification, l'ossification progresse

L'ossification endochondrale va se développer et progresser de façon plus ordonnée. Il existe alors une **ligne d'ossification** très nette à la limite entre le tissu cartilagineux et le tissu osseux néoformé.

Cette organisation réalise en particulier le modèle de **l'ossification endochondrale au niveau des métaphyses des os longs**, modèle classique de description. En regard de la ligne d'ossification, le cartilage a subi une réorganisation permettant de distinguer :

- une **zone de réserve de cartilage banal**
- une **zone de cartilage sérié**, où les chondrocytes se disposent en groupements isogéniques axiaux (de direction perpendiculaire à la ligne d'ossification)
- une **zone de cartilage hypertrophique**.

Entre les chondrocytes, les travées deviennent progressivement plus minces, irrégulières et se chargent de calcium.

Au niveau de la ligne d'ossification (**ligne d'érosion**), le cartilage est en contact avec des axes conjonctivo-vasculaires qui effondrent et pénètrent les logettes cartilagineuses. Les pré-ostéoblastes se différencient alors en ostéoblastes qui élaborent de la matrice osseuse et contribuent à sa minéralisation.

Ce processus aboutit à la formation de travées d'un os primaire, bordées en périphérie d'ostéoblastes et contenant dans leur épaisseur des ostéocytes. A distance de la ligne d'ossification, des ostéoclastes viennent rapidement résorber l'os primaire (**ligne de résorption**).

B- Ossification des pièces osseuses

L'ossification des pièces osseuses, pendant la vie embryo-foetale puis la vie post-natale, fait intervenir des phénomènes d'ossification primaire, secondaire et tertiaire. Au contraire de l'ossification primaire, les ossifications secondaire et tertiaire débutent toujours par une destruction ostéoclasique du tissu osseux.

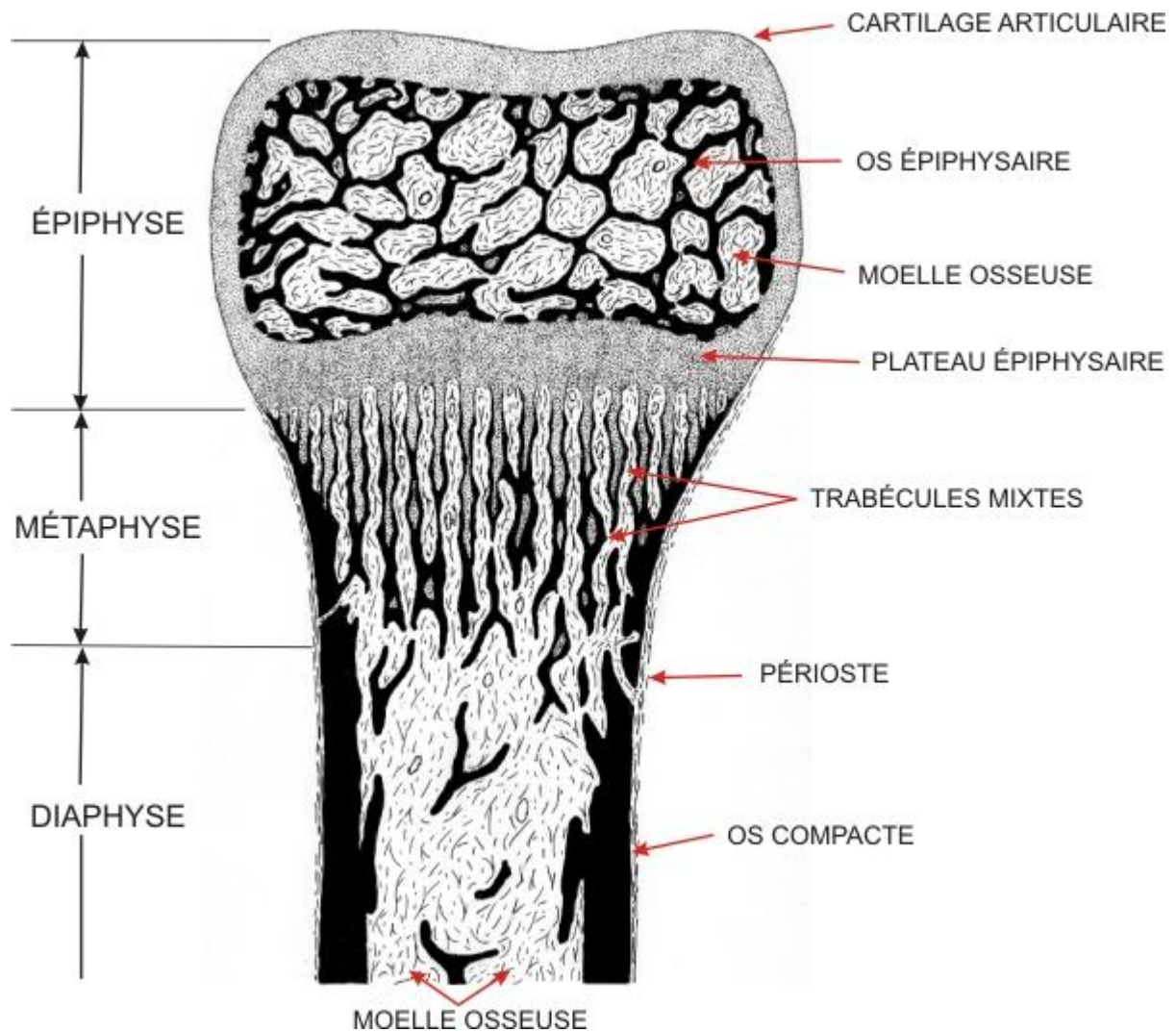
a. L'ossification des os plats

Elle débute par une **ossification membraneuse**. Au sein du tissu conjonctif, le centre d'ossification irrégulier correspond à une région richement vascularisée. L'ossification aboutit à la constitution d'une **plaque osseuse réticulaire ouverte**, véritable dentelle osseuse extrêmement fine, qui s'étend par sa périphérie. La périphérie de la pièce osseuse est elle-même le siège d'une ossification de type périostique.

Au cours de l'ossification secondaire, l'os périostique est remanié et transformé en os compact haversien tandis que l'os membraneux est remplacé par du tissu osseux spongieux.

b. L'ossification des os longs

Elle est infiniment plus complexe, associe différents phénomènes.



- i. **l'ossification primaire** : comporte plusieurs étapes associant une ossification endochondrale à une ossification de type périostique :
 - constitution des **maquettes cartilagineuses**, faites d'un cartilage hyalin entouré de périchondre;
 - apparition du **centre d'ossification primaire de la diaphyse**, par pénétration vasculaire à la partie centrale de celle-ci;
 - **organisation de la diaphyse** et formation de la **cavité médullaire**, par progression du centre d'ossification endochondrale jusqu'à la région des métaphyses;
 - formation de la **virole périostique** et résorption de la partie centrale de la diaphyse;
 - **ossification des épiphyses** par apparition de centres d'ossification secondaires de type endochondral;
 - croissance en longueur des pièces osseuses se poursuivant jusqu'à l'âge adulte (**cartilages de conjugaison** au niveau des métaphyses).
- ii. **l'ossification secondaire** : est particulièrement importante au niveau de la corticale diaphysaire, où elle aboutit à la formation d'un os compact.
 - L'ébauche constituée de lamelles concentriques d'os périostique est d'abord le siège de phénomènes de résorption

ostéoclasique aboutissant à la formation de **lacunes de Howship**;

- La reconstruction autour de ces axes de résorption aboutit ensuite à la formation des premiers **systèmes de Havers**;
- La répétition de ce processus dans le cadre de l'ossification secondaire puis surtout de l'ossification tertiaire, aboutit à la constitution de la **corticale diaphysaire adulte**.