

## LE TISSU OSSEUX

### 1. Introduction

Le tissu osseux, comme le tissu cartilagineux, est un «tissu squelettique», **tissu conjonctif spécialisé**, caractérisé par la nature solide de la matrice extracellulaire (MEC).

La matrice osseuse a la particularité de **se calcifier**, ce qui la rend opaque aux rayons X et permet l'étude des os par radiographie.

Notre squelette est essentiellement constitué par des pièces faites de tissus osseux qui, associées aux muscles striés squelettiques, réalisent l'appareil locomoteur.

#### Le squelette à 3 fonctions :

- **Fonction mécanique** : le tissu osseux est un des tissus les plus résistants de l'organisme, capable de supporter des contraintes mécaniques, donnant à l'os son rôle de soutien du corps et de protection des organes.
- **Fonction métabolique** : le tissu osseux est un tissu **dynamique**, constamment remodelé sous l'effet des pressions mécaniques, entraînant la libération ou le stockage de sels minéraux, et assurant ainsi dans une large mesure (conjointement avec l'intestin et les reins) le contrôle du métabolisme phosphocalcique.
- **Fonction hématopoïétique** : les os renferment dans leurs espaces médullaires, la moelle hématopoïétique, dont les cellules souches, à l'origine des 3 lignées des cellules du sang, se trouvent au voisinage des cellules osseuses.

### 2. Origine embryologique

Le tissu osseux, comme les tissus conjonctifs dérivent du **mésoblaste intra-embryonnaire**.

Les cellules ostéoformatrices qui sont responsables de la synthèse de la matrice extracellulaire de l'os (cellules bordantes, ostéoblastes et ostéocytes) dérivent des cellules **souches mésenchymateuses pluripotentes**.

Les ostéoclastes dérivent de la **lignée hématopoïétique monocytaire** CFU-M (lignée sanguine monocytaire).

### 3. Structure histologique

#### 3.1 Les cellules osseuses (Fig.1)

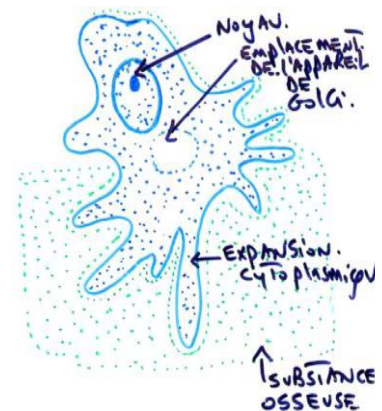
Le tissu osseux contient **4 types de cellules** :

Les cellules bordantes, les ostéoblastes et les ostéocytes sont les cellules ostéoformatrices. Les ostéoclastes sont ostéorésorbants.

Les ostéoblastes, les ostéoclastes et les cellules bordantes de l'os se trouvent à la surface des plages de tissu osseux, alors que les ostéocytes sont situés à l'intérieur de la matrice osseuse.

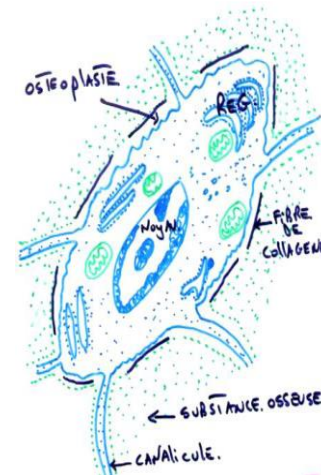
#### 3.1.1 Les ostéoblastes

- Ce sont des cellules ostéoformatrices **cubiques** situées à la **surface** externe et interne du tissu osseux en croissance. Ils sont reliés entre eux et avec les ostéocytes par des jonctions communicantes.
- Leur membrane plasmique renferme en abondance de la *phosphatase alcaline*. Les ostéoblastes élaborent les constituants organiques de la MEC ; de ce fait,
- leur cytoplasme est riche en organites impliqués dans la synthèse protéique (réticulum endoplasmique granulaire abondant, appareil de Golgi volumineux).
- Le devenir des ostéoblastes peut se faire selon **3 voies** :
  - 1) transformation en ostéocytes en s'entourant complètement de MEC,
  - 2) mise au repos sous la forme de cellules bordantes tapissant les surfaces osseuses ou
  - 3) mort par apoptose.



### 3.1.2 Les ostéocytes

- ☛ Ce sont des ostéoblastes différenciés, incapables de se diviser, entièrement **entourés** par la MEC osseuse minéralisée.
- ☛ Les ostéocytes siègent dans des logettes (**ostéoplastes**) d'où partent des canalicules anastomosés contenant leurs prolongements cytoplasmiques, fins, nombreux, plus ou moins longs, reliés entre eux par des jonctions communicantes.
- ☛ Leur corps cellulaire est de plus petite taille que celui des ostéoblastes, **fusiforme**, possédant moins d'organites que les ostéoblastes.
- ☛ Les ostéocytes, avec des capacités de synthèse limitées, participent au maintien de la matrice osseuse et contribuent à l'homéostasie de la calcémie.



### 3.1.3 Les cellules bordantes

- ☛ Les cellules bordantes sont des **ostéoblastes au repos**, susceptibles, s'ils sont sollicités, de redevenir des ostéoblastes actifs.
- ☛ Elles revêtent les surfaces osseuses qui, à un moment donné, ne sont soumises **ni** à formation **ni** à résorption osseuse.
- ☛ Ce sont des cellules **aplaties et allongées**, possédant peu d'organites et reliées entre elles et avec les ostéocytes voisins par des jonctions communicantes.

### 3.1.4 Les ostéoclastes

- ☛ Ce sont des cellules post-mitotiques, très volumineuses, de 20 à 100 µm de diamètre, plurinucléées, hautement mobiles, capable de se déplacer à la surface des travées osseuses d'un site de résorption à un autre.
- ☛ Lorsqu'il est activé, l'ostéoclaste, cellule ostéorésorbante, développe son appareil lysosomal et se polarise fortement ; sa membrane plasmique se différencie en deux domaines séparés par un anneau étanche de jonctions cellule-MEC :
  - Un **domaine apical** qui développe une *bordure en brosse* au contact de la surface osseuse et
  - Un **domaine baso-latéral** situé à l'opposé.

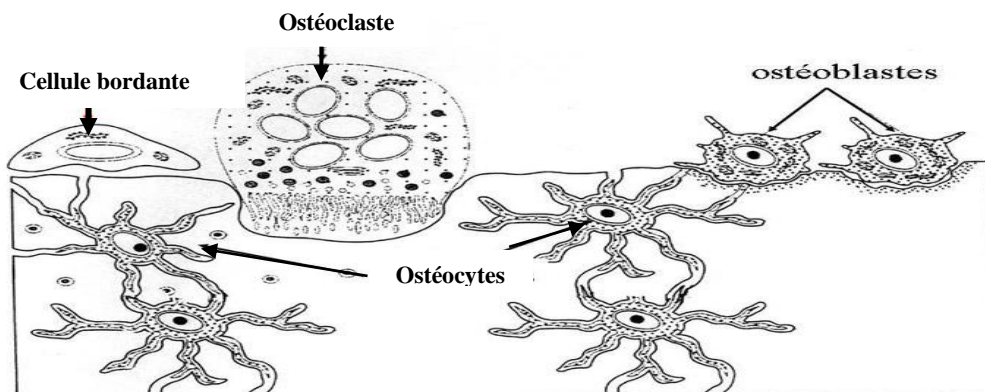
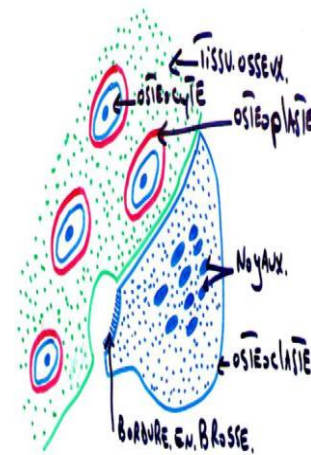


Fig.1 Les différents types de cellules osseuses.

### 3.2 La matrice extra cellulaire (MEC) du tissu osseux est calcifiée

La MEC de l'os comporte une partie organique et une phase minérale.

#### 3.2.1 La matrice organique : est composée

☺ De microfibrilles de collagène I, ☺ de protéoglycanes, ☺ d'ostéopontine (reliant l'hydroxy-apatite aux cellules osseuses), ☺ d'ostéonectine (intervenant dans la minéralisation par son affinité pour le collagène I et le calcium), ☺ d'ostéocalcine (marqueur des ostéoblastes matures, intervenant dans la minéralisation), ☺ de sialoprotéine osseuse et ☺ de thrombospondine (permettant l'attache des cellules osseuses à la MEC).

#### 3.2.2 La phase minérale : est constituée

☺ De cristaux d'hydroxy-apatite (phosphate de calcium cristallisé) et ☺ de carbonate de calcium.

☺ Ces cristaux sont visibles en microscopie électronique entre les fibres de collagène et/ou à l'intérieur de celles-ci, sous la forme de **petites aiguilles hexagonales**, denses aux électrons.

☺ Les ions  $\text{Ca}^{++}$  et  $\text{PO}_4^{3-}$  situés en surface des cristaux participent à des échanges rapides avec le liquide interstitiel et donc avec le courant sanguin.

☺ L'os, qui contient 99 % du calcium de l'organisme, représente un réservoir de calcium et joue un rôle primordial dans le métabolisme phosphocalcique.

## 4. Les variétés de tissu osseux (Fig.2)

\* **Tissu osseux lamellaire** : Chez l'adulte, le tissu osseux est dit **lamellaire**, parce que la matrice osseuse est disposée en **lamelles** superposées où les microfibrilles de collagène sont arrangées parallèlement selon une direction qui se modifie dans chaque lamelle successive.

\* **Tissu osseux non lamellaire** : Chez le fœtus et le jeune enfant, ou en cas de **fracture**, ou encore au cours de **certaines maladies**, la trame de microfibrilles de collagène produite par les ostéoblastes est irrégulière et le tissu osseux est transitoirement **non-lamellaire** (« tissu osseux tissé »).

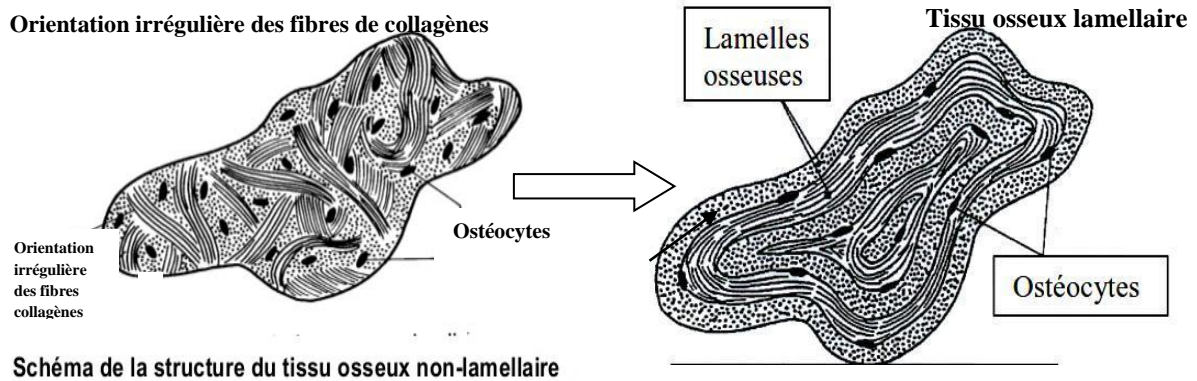


Fig.2 Les variétés de tissu osseux.

### 4.1 Les trois variétés anatomiques d'os : os longs, os courts, os plats (Fig.3)

Les os, principalement constitués de tissu osseux, contiennent également du tissu hématopoïétique, du tissu adipeux, des vaisseaux, des nerfs, du tissu cartilagineux et du tissu conjonctif.

♥ Il existe **3 variétés anatomiques d'os** : les os longs (comme le tibia, le fémur), courts (comme les os du carpe) et plats (comme le sternum, les côtes).

#### ♥ Le périoste : (Fig.4)

Le périoste revêt la surface externe de tous les os, sauf au niveau des cartilages articulaires, organisé en deux couches :

- Une couche interne contenant les cellules ostéogénitrices.
- Une couche externe : riche en fibres collagène dont certaines sont groupées en faisceaux, pénètrent dans le système circonférentiel externe et le système interstitiel du tissu compact et assurent une adhérence étroite du périoste à l'os : **les fibres de Sharpey**. Cette couche contient de nombreux vaisseaux sanguins.

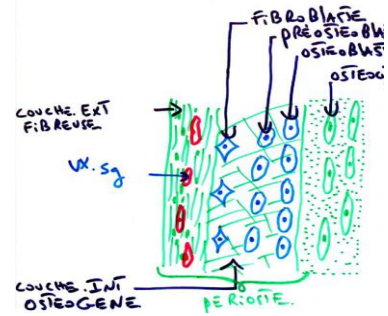


Fig.4 Schéma du périoste

♥ **L'endoste** : c'est une fine couche de tissu conjonctif qui tapisse les parois de toutes les cavités vasculaires du tissu osseux (canaux de Havers, canaux de Volkmann, cavité médullaire de l'os compact, cavités de l'os spongieux).

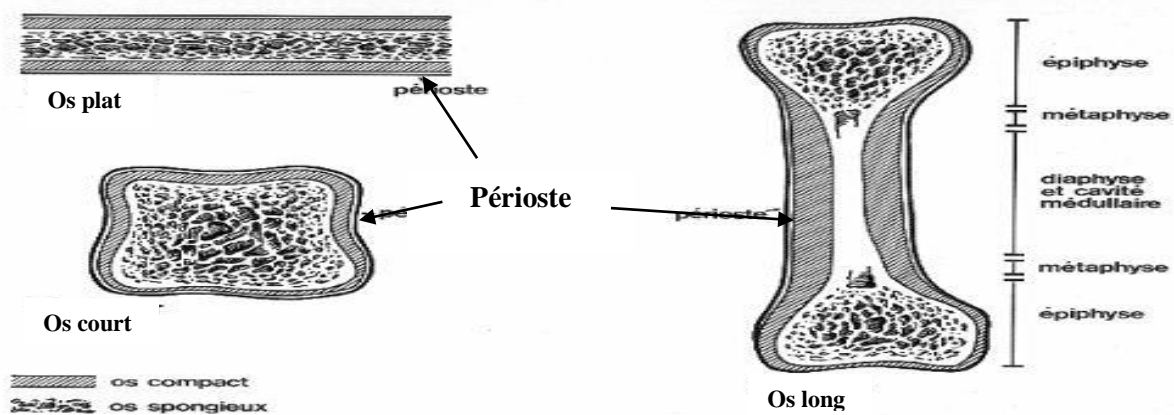


Fig.3 Les 3 variétés anatomiques d'os et la répartition du tissu osseux : compact et spongieux.

4.2 Tissu osseux lamellaire

4.2.1 Le tissu osseux haversien compact ou dense (Fig.5)

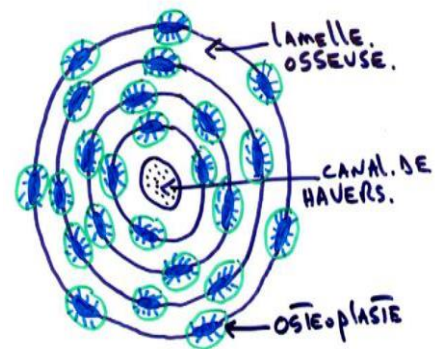
☺ Il est constitué par un assemblage de formations cylindriques, appelées **systèmes de Havers** ou **ostéones**, disposées parallèlement entre elles suivant la direction de la diaphyse. Chaque ostéone parcourt une certaine distance dans l'épaisseur de la diaphyse.

☺ Sur une coupe transversal, chaque ostéone est constitué par 10 à 15 lamelles osseuses disposées concentriquement autour d'un canal de 50Um environ de diamètre c'est le canal de Havers.

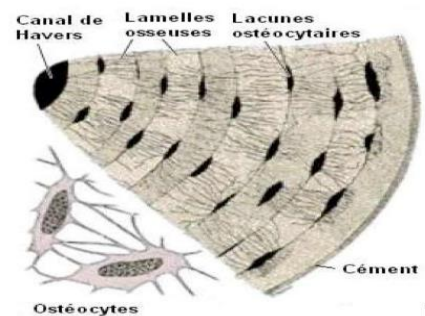
☺ Entre les lamelles, se situent les ostéoplastes contenant les corps cellulaires des ostéocytes.

☺ Le **canal de Havers (H)** contient des capillaires sanguins et des filets nerveux amyéliniques enrobés d'un peu de tissu conjonctif lâche.

☺ Les canaux de Havers sont reliés entre eux, avec la cavité médullaire et avec la surface de l'os par des canaux transversaux ou obliques, **les canaux de Volkmann (V)**.



Ostéone, coupe transversale.



☺ Cette disposition confère à l'os compact un maximum de résistance.

☺ Entre les ostéones se trouvent des lamelles osseuses, vestiges d'ostéones anciens partiellement résorbés et constituant les **systèmes interstitiels**.

☺ La diaphyse des os longs est bordée extérieurement et intérieurement par des lamelles osseuses circonférentielles, réalisant le **système circonférentiel externe** et le **système circonférentiel interne**.

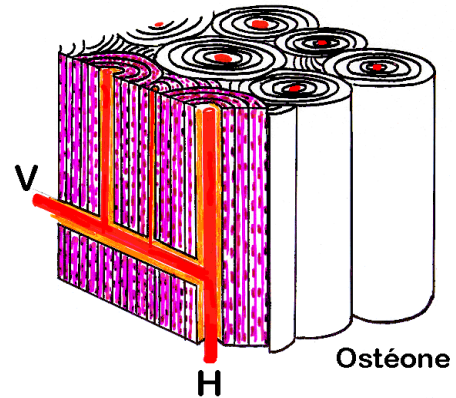
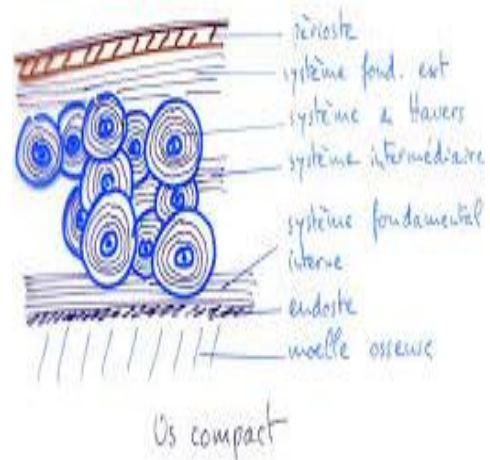
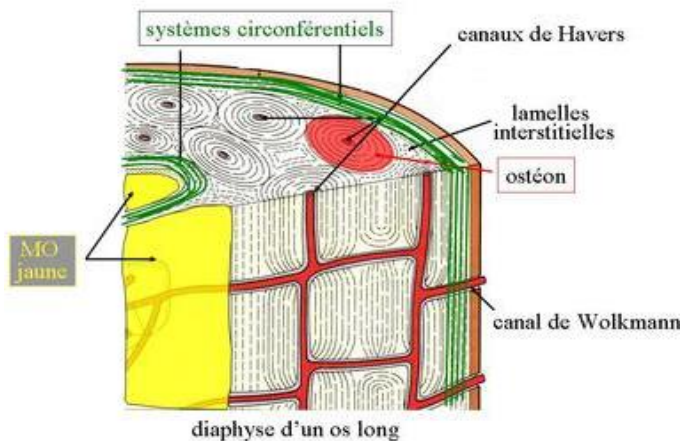


Fig.5 Schéma tridimensionnel des ostéones (systèmes de Havers).



#### 4.2.2 Le tissu osseux spongieux (ou trabéculaire) (Fig.6)

♥ Le tissu osseux spongieux siège essentiellement dans les os courts et les os plats (sternum, ailes iliaques) ainsi que dans les épiphyses des os longs.

♥ Il est formé par un lacs tridimensionnel de spicules ou trabécules de tissu osseux, ramifiés et anastomosés, délimitant un labyrinthe d'espaces inter-communicants occupés par de la moelle osseuse et des vaisseaux.

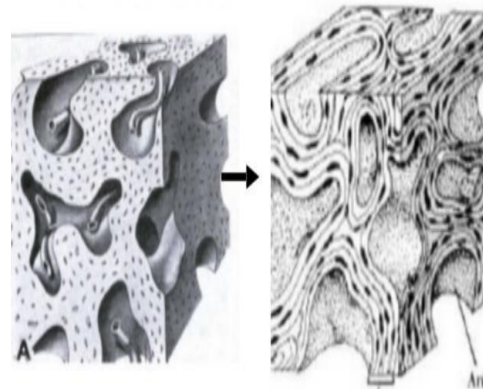


Fig.6 Tissu osseux trabéculaire.

### 5. Vascularisation des os :

Elle est assurée par des artères nourricières et des rameaux vasculaires venant du périoste : les rameaux périostiques.

### 6. Capital osseux et perte osseuse

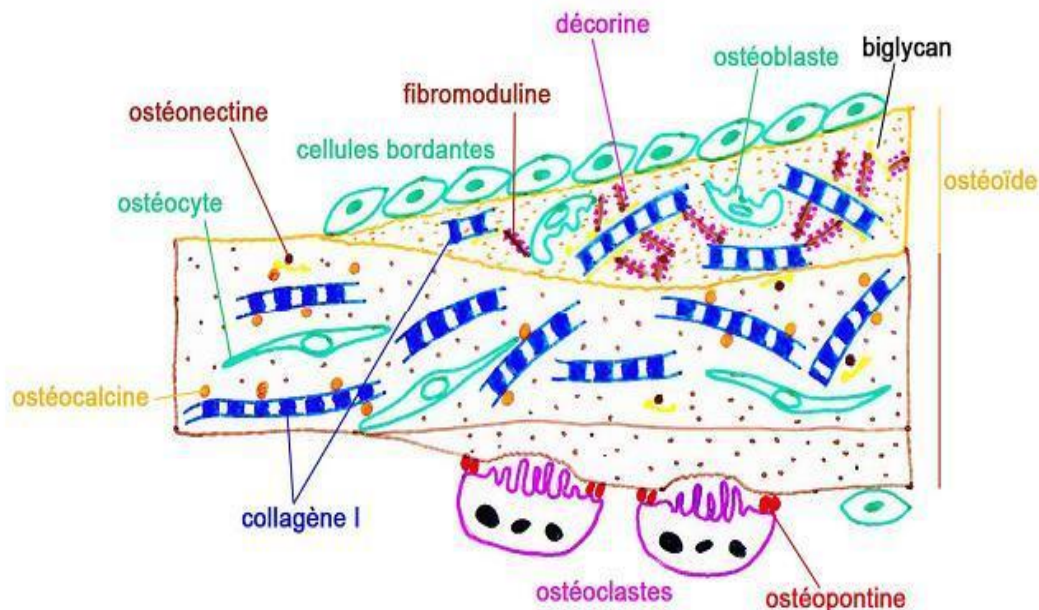
Jusqu'à l'âge de 20 ans, la masse osseuse augmente progressivement. A cet âge, le capital osseux est constitué ; il reste stable pendant quelques années, puis diminue lentement avec l'âge. Chez la femme, la perte osseuse s'accélère nettement à la ménopause, du fait de la carence en œstrogènes. Cette **ostéoporose** augmente considérablement le risque de fracture et justifie le plus souvent un traitement œstrogénique substitutif prolongé des femmes après la ménopause.

## 7. Les pathologies

- ☛ **Ostéopétrose** : augmentation de la masse osseuse (absence de remodelage par déficit fonctionnel des ostéoclastes).
- ☛ **Ostéoporose**: par hyperostéoclastose, réduction de la masse osseuse (déséquilibre de la balance résorption / apposition; diminution de la densité minérale, fractures : la fracture du col du fémur est fréquente chez les sujet âgés).
- ☛ **Ostéomalacie** : (ramollissement des os et incurvation, déficit en vit D), (**rachitisme** chez l'enfant, **ostéomalacie** chez l'adulte).
- ☛ **Maladie de Paget** : (remodelage trop important : déformations des os).
- ☛ **Tumeurs dérivées des ostéoblastes** :
  - **L'ostéosarcome** : est le plus répandu des **cancers** issus des cellules osseuses, il dérive des ostéoblastes. Il est plus fréquent chez l'enfant, il se développe en particulier dans les os situés autour du genou.
  - **Les ostéomes ostéoïdes** : des tumeurs **bénignes**, se traduisant par un gonflement localisé et douloureux d'un os.

## 8. Histophysiologie :

- ☛ **Réserve de calcium et de phosphates**
  - \* Tissu osseux contient 99% du  $Ca^{++}$  et 85% de phosphore.
  - \* Mobilisation rapide et lente.
  - \* Parathormone (PTH) et calcitonine : la PTH augmente la concentration sérique en  $Ca^{2+}$ , la calcitonine, effet antagoniste de celui de la PTH.
- ☛ **Effets nutritionnels et hormonaux sur la croissance et le remodelage osseux**
  - \* L'hormone de croissance, la **STH**, intervient dans la croissance en longueur des os, par son action au niveau des cartilages de conjugaison.
  - \* **Les hormones sexuels** : les œstrogènes, les androgènes stimulent la production de la matrice osseuse.
  - \* Vitamine D : la vitamine D3 joue un rôle important en favorisant l'absorption intestinale du calcium et sa fixation sur l'os.
  - \* Vitamine C



**Formation du tissu osseux**

