

L'Ossification

1. Introduction

- C'est un processus de construction des tissus osseux.
 - Quel que soit le type de tissu osseux obtenu (lamellaire ou non lamellaire), quel que soit l'endroit où le tissu osseux se forme (au sein du tissu conjonctif ou du cartilage), la formation du tissu osseux ou **histogénèse**, répond toujours au même processus de base :

On peut y distinguer quatre étapes : (Fig.1)

- 1- La différenciation des ostéoblastes à partir des cellules souches ;
- 2- La sécrétion par les ostéoblastes de la matrice organique ;
- 3- La minéralisation de la matrice organique, et enfin ;
- 4- L'arrivée des ostéoclastes.

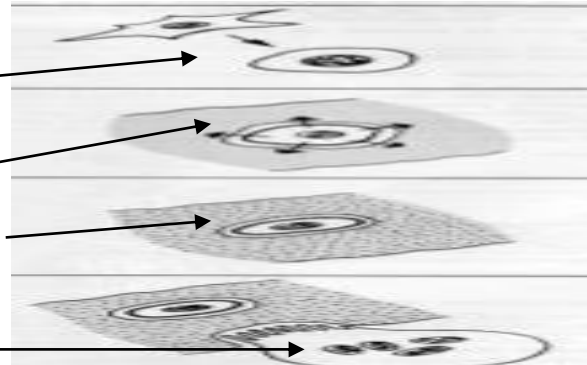


Fig.1 Processus de base de l'ossification

2. Les étapes de l'ossification

L'ossification Se déroule en plusieurs étapes :

- Ossification primaire:
 - à partir d'un tissu conjonctif (ossification de membrane ou ossification endoconjonctive).
 - à partir d'une ébauche cartilagineuse (cartilage hyalin) (ossification enchondrale).
- Ossification secondaire: à partir d'un tissu osseux déjà constitué (os primaire).
- Ossification tertiaire : chez l'adulte. Correspond au remodelage osseux permanent.

2.1 L'ossification primaire

2.1.1 L'ossification endoconjonctive (Fig.2)

C'est le mode le plus élémentaire et le plus facile à comprendre.

A partir du tissu conjonctif, les fibroblastes(ou cellules mésenchymateuses) se différencient en ostéoblastes, qui élaborent une substance pré-osseuse (ostéoïde), rapidement minéralisée. Dès qu'une petite plage de tissu osseux est ainsi constituée, d'autres cellules mésenchymateuses se différencient en ostéoblastes qui se disposent tout autour de la plage osseuse formant «une bordure ostéoïde» et poursuivent le même processus, aboutissant à un accroissement appositionnel du tissu osseux. Et ainsi progressivement le tissu osseux prend la place du tissu conjonctif.

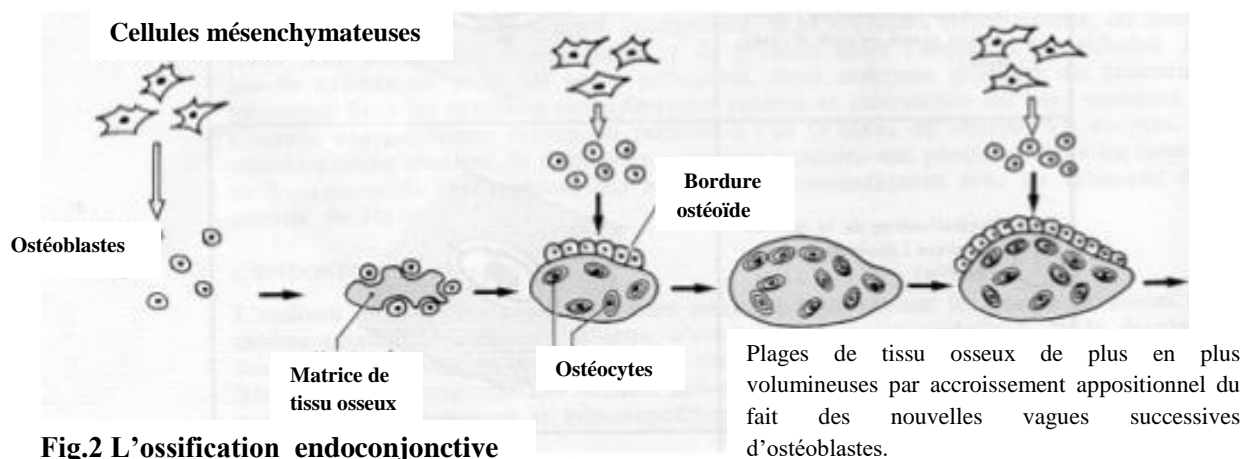


Fig.2 L'ossification endoconjonctive

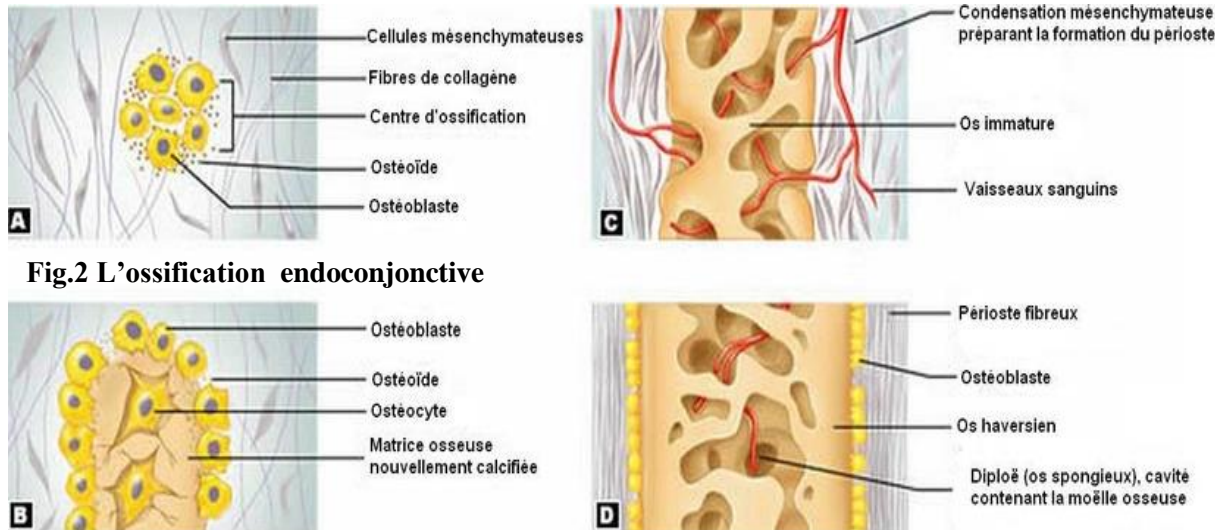


Fig.2 L'ossification endoconjonctive

2.1.2 L'ossification enchondrale (Fig.3)

L'ossification enchondrale concerne les os situés au dessous de la base du crâne sauf les clavicules.

Elle débute vers la fin du 2^{ème} mois de développement à partir de cartilage hyalin.

Le phénomène même est plus compliqué car la formation du tissu osseux s'intrique avec la destruction du tissu cartilagineux au niveau duquel elle s'effectue.

L'ossification enchondrale se développe à partir d'un centre d'ossification diaphysaire puis se poursuit au niveau des deux centres d'ossification épiphysaire.

Ce « **centre d'ossification** » ou « **point d'ossification** » est le siège **d'évènements** :

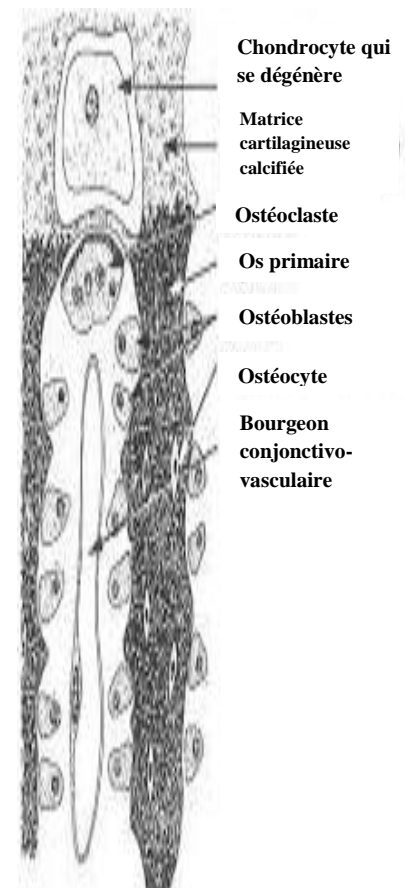
1- **La formation d'une gaine osseuse ou virole périostique** autour du modèle de cartilage hyalin.

2- **La calcification du centre du cartilage :**

- Les chondrocytes s'hypertrophient ; leur cytoplasme accumule du glycogène et devient vacuolaire ; leur chondroplaste s'agrandit proportionnellement aux dépens de la matrice organique cartilagineuse qui se réduit à de fines travées.
- Ces travées fines se calcifient par dépôt de cristaux d'hydroxy-apatite dans la substance fondamentale progressivement, les chondrocytes dégèrent et meurent, tandis que les **chondroplastes** grandis deviennent confluent.

3- **Bourgeon conjonctivo-vasculaire :**

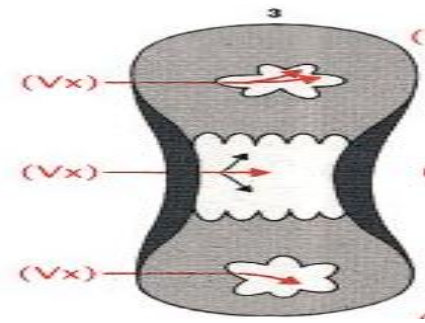
- Des **capillaires sanguins** prolifèrent et pénètrent dans les chondroplastes ouverts et devenus vacants du fait de la mort des chondrocytes.
- Ces capillaires amènent avec eux des cellules mésenchymateuses indifférenciées.
- Les unes se différencient en **cellules hématopoiétiques** et les autres, arrivées au contact des travées cartilagineuses, se différencient en **ostéoblastes**, se disposent à la surface des travées résiduelles de matrice cartilagineuse calcifiée et élaborent une couche de tissu osseux contre elles.
- Formation d'os spongieux.



4- allongement de la diaphyse et formation de la cavité médulaire : pendant l'ossification, apparition de points d'ossification secondaire dans les épiphyses.

5- L'ossification des épiphyses :

A la fin de ce stade, il ne reste du cartilage qu'au niveau des cartilages articulaires et du cartilage de conjugaison.



- ☛ **Au niveau des deux épiphyses,** la pénétration vasculaire, induit la formation de deux centres d'ossification épiphysaire suivant les mêmes étapes décrites précédemment aboutissant à la constitution d'un os primaire au niveau des deux épiphyses.

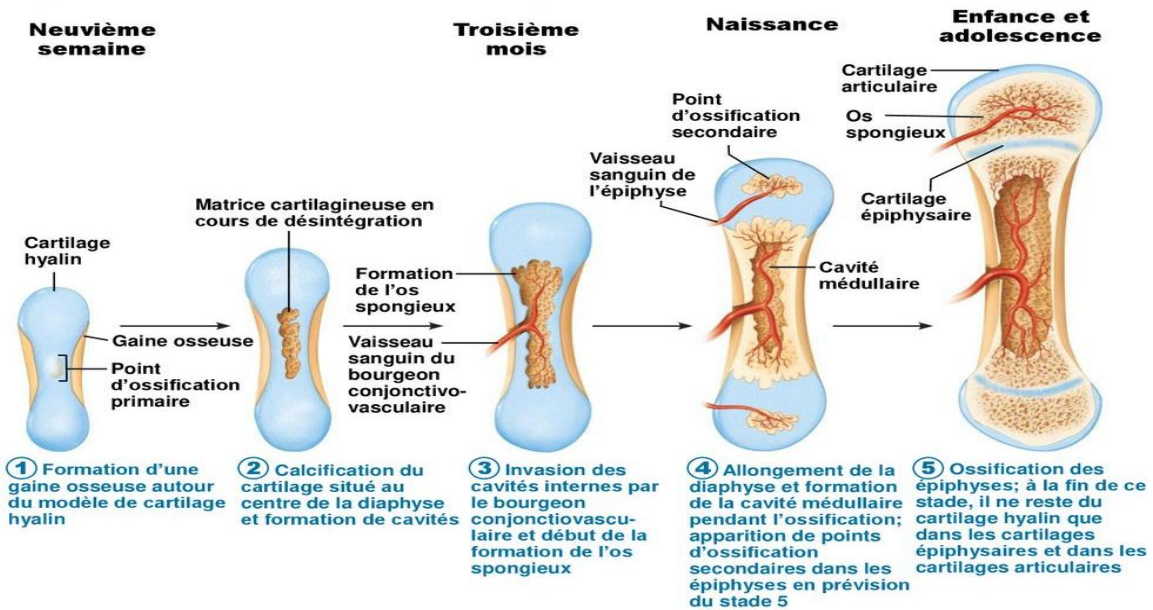


Fig.3 Ossification enchondrale

2.2 Croissance des os longs

*** Le cartilage de conjugaison : (Fig.4)**

La croissance des os longs continue durant l'enfance et l'adolescence, l'**allongement** des os est assuré par une **ossification enchondrale** qui se produit à chaque extrémité des os longs, par la prolifération des **cartilages de conjugaison**.

Remarque: après la puberté, les chondrocytes arrêtent de se multiplier, les cartilages de conjugaison disparaissent: la croissance est terminée.

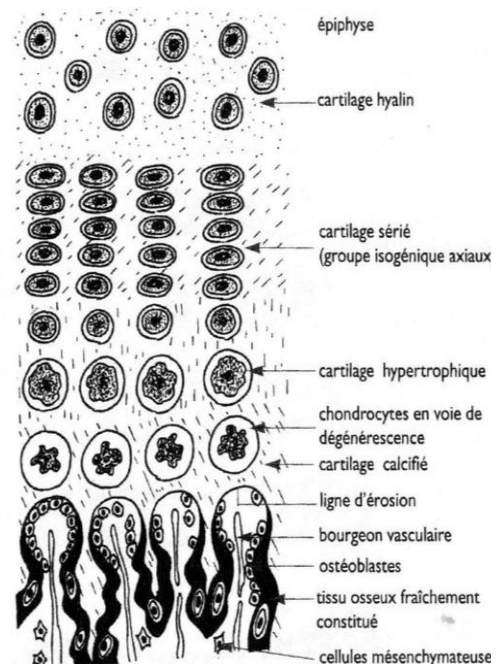
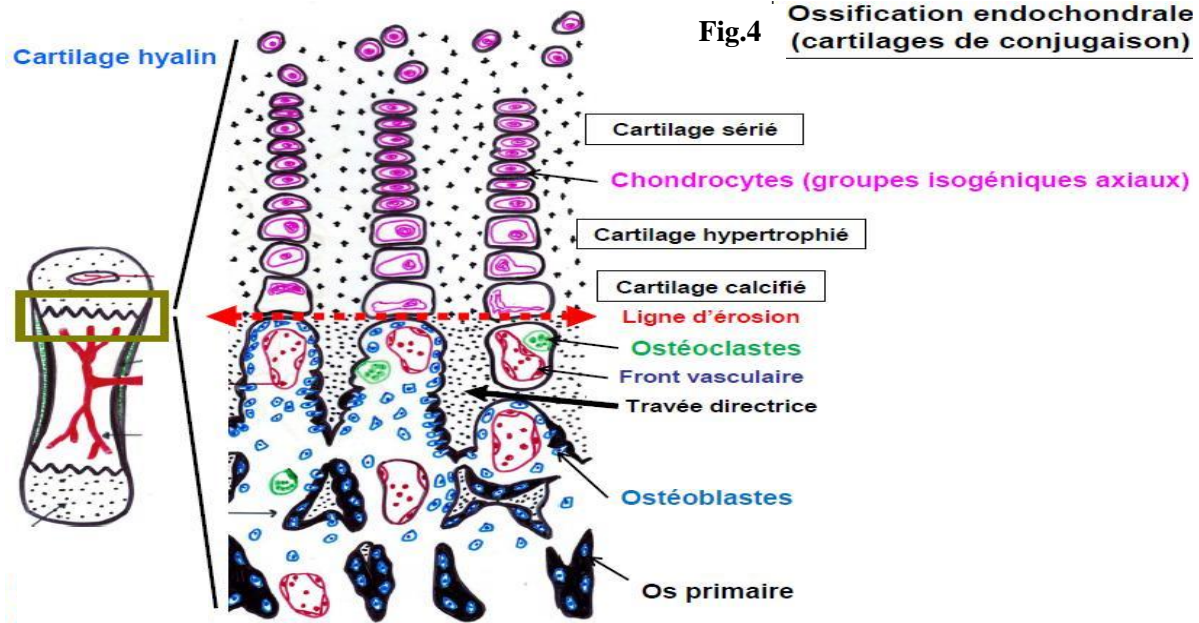


Fig.4 cartilage de conjugaison



* **La croissance en épaisseur** : ossification **périostique** de type **endoconjonctif** se fait par l'apposition périphérique successive de nouvelles couches de tissu osseux provenant de l'activité du périoste.

2.3 L'ossification secondaire:

Les mécanismes d'ossification secondaire correspondent aux phénomènes aboutissant à la laméllisation osseuse par succession de résorption ostéoclastique et de reconstruction osbléoblastique.

Ils permettent le remplacement d'un tissu osseux préexistant (issu de l'ossification primaire : os non lamellaire, primitif, primaire, immature) par un nouveau tissu osseux de type lamellaire (secondaire, mature) : (le tissu osseux compact et le tissu osseux spongieux).

2.4 L'ossification tertiaire ou remodelage osseux:

Comprend l'ensemble des mécanismes modifiant la structure des os lamellaires par destruction puis resynthèse osseuse, permettant l'adaptation du squelette :

- A la croissance
- Au maintien de l'équilibre phosphocalcique
- Aux nouvelles contraintes mécaniques qui peuvent apparaître au cours de la vie (augmentation du poids, conditions de travail particulières).

- L'os se renouvelle en permanence.
- C'est un cycle permanent de formation et de destruction de l'os qui est un tissu vivant
- les **ostéoclastes** qui vont d'abord détruire l'os anciennement formé et les **ostéoblastes** qui eux vont intervenir pour reconstruire un nouvel os.
- Le remodelage osseux, en renouvelant l'os en permanence, permet à ce dernier d'être solide et résistant.

Le remodelage comporte **4 phases**: (Fig.5)

1. Activation: différenciation des pré-ostéoclastes en ostéoclastes.

2. Ostéorésorption: la dégradation de la MEC osseuse par les ostéoclastes.

3. Inversion:

* Mort des ostéoclastes par apoptose.

* Remplacement par des macrophages qui viennent nettoyer les débris.

- 4. **Ostéoformation du tissu osseux** : synthèse d'une MEC non minéralisée (ostéoïde) par les ostéoblastes puis sa minéralisation.
- 5. **Repos ou quiescence**

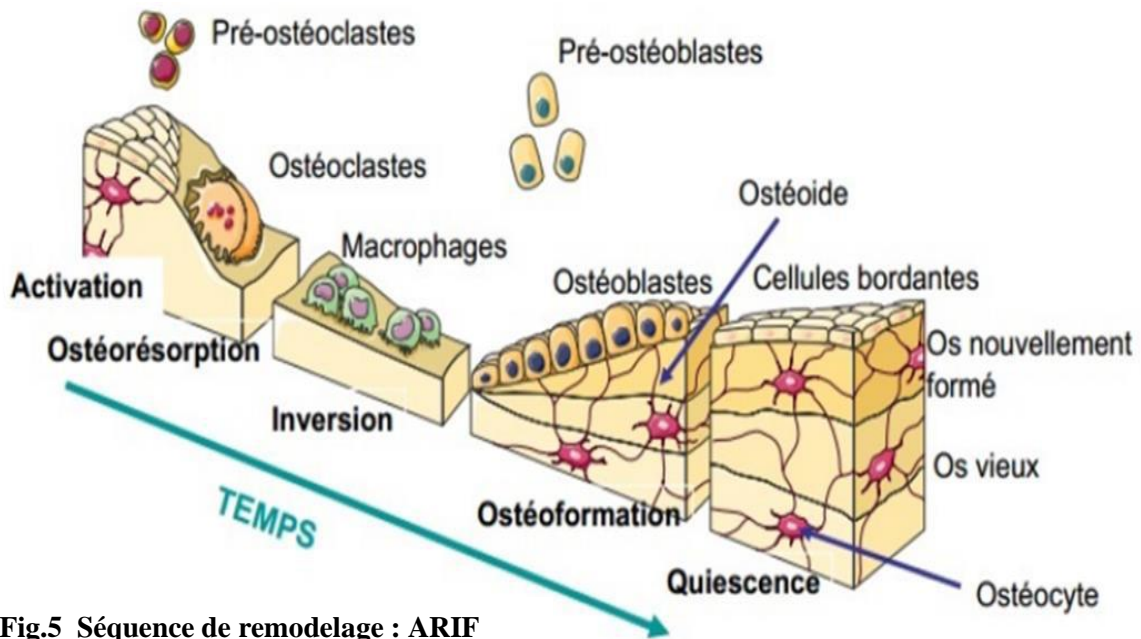


Fig.5 Séquence de remodelage : ARIF

3. Réparation après une fracture (Fig.6)

Au niveau de la fracture, on observe une destruction tissulaire et une hémorragie (hématome) qui attirent sur place des polynucléaires neutrophiles et des macrophages pour le nettoyage des débris tissulaires.

La zone lésée sera comblée successivement par:

- Du tissu conjonctif ;
- Du tissu cartilagineux ;
- De l'os immature (ossification primaire) ;
- De l'os mature lamellaire (cal osseux: ossification secondaire).

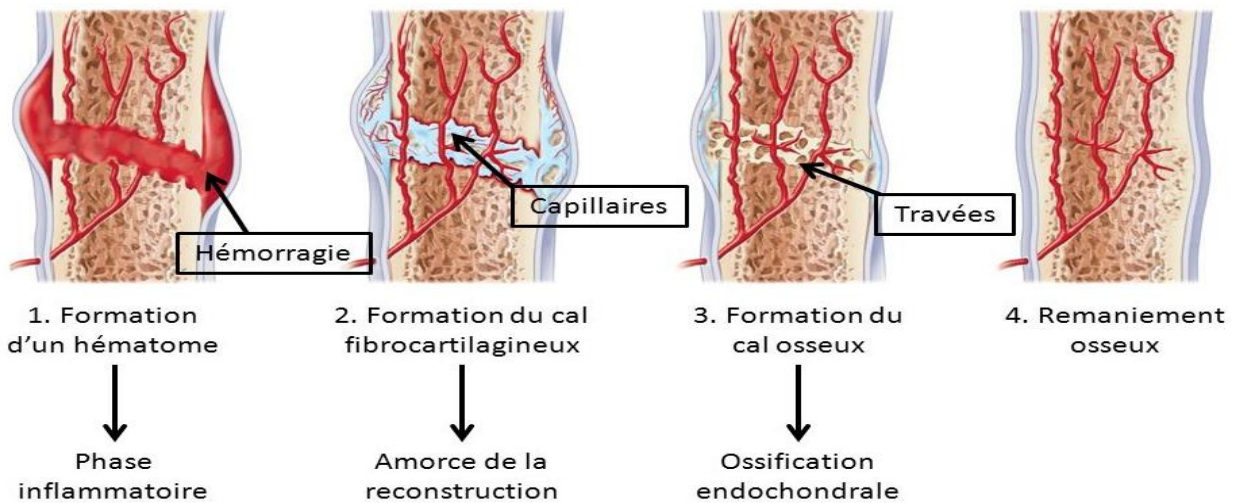


Fig.6 Consolidation de la fracture