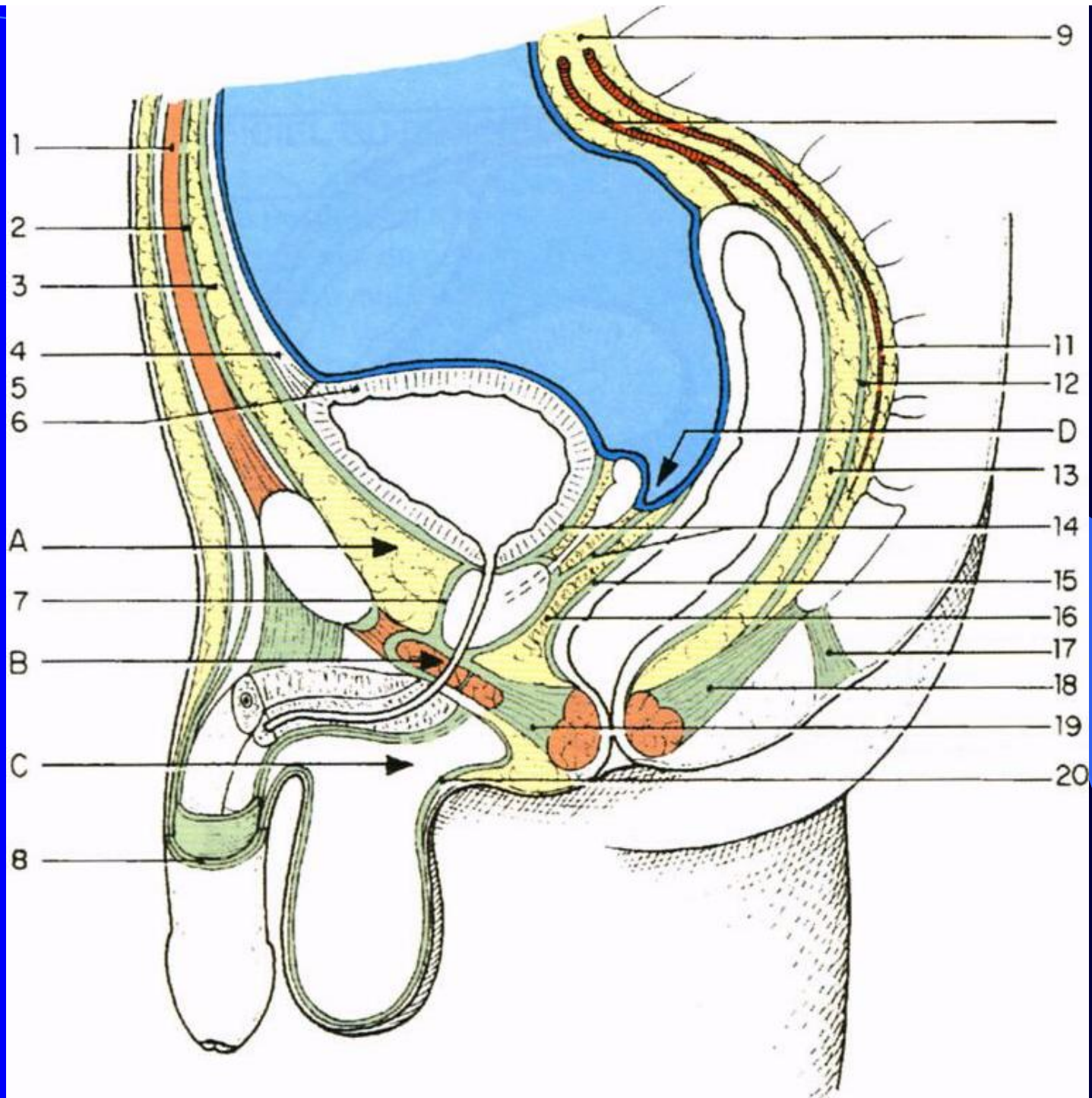


The image features a background with a blue gradient that transitions from a bright blue on the left to a dark blue on the right. A thin, light blue curved line starts at the top left and arcs across the upper portion of the frame. The word "PROSTATE" is centered horizontally in a bold, yellow, sans-serif font.

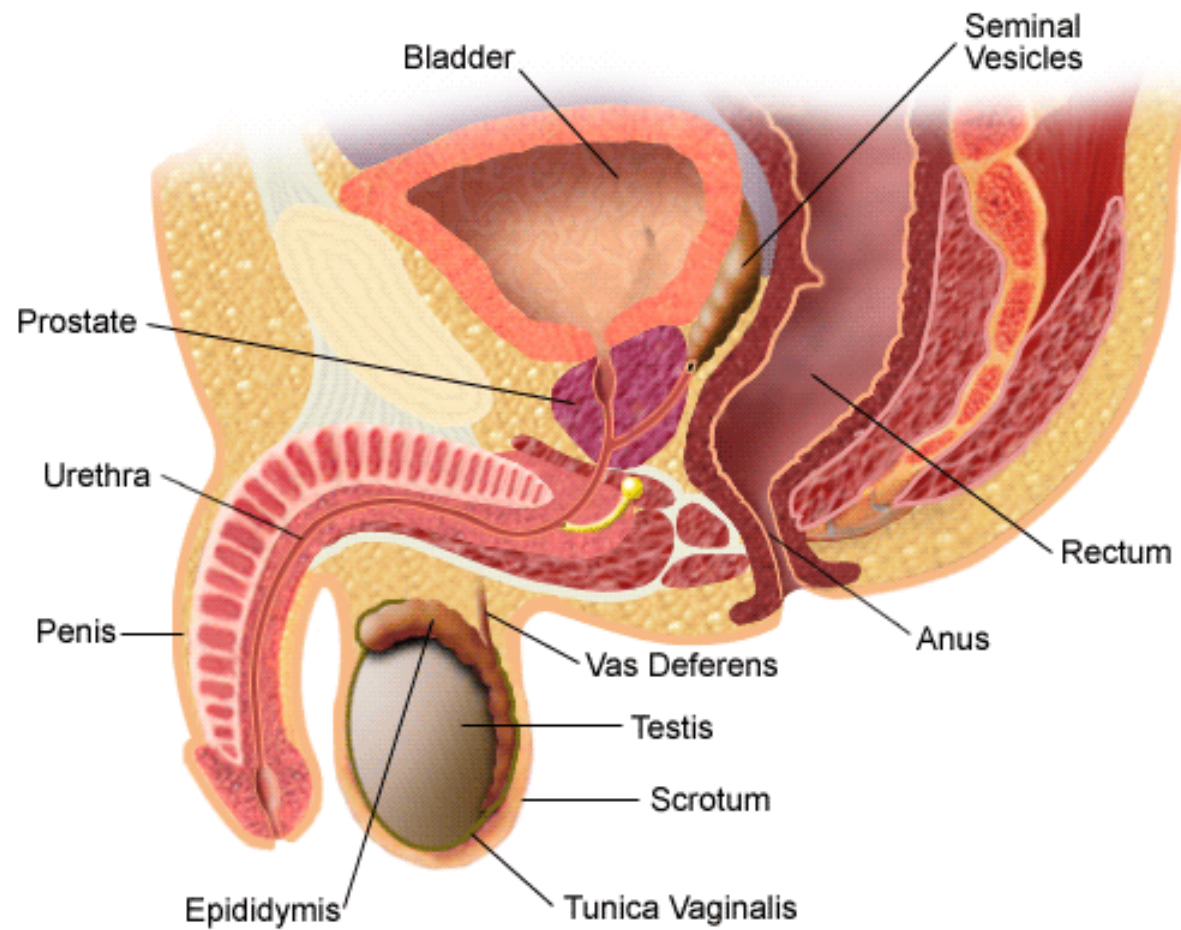
**PROSTATE**



# INTRODUCTION

- La prostate est située au carrefour des conduits urinaires et spermatiques. Elle est d'une grande importance physio-pathologique. Ses sécrétions constituent la majeure partie du liquide séminal.
- Son atteinte compromet la fertilité, l'éjaculation et la miction.
- Sa pathologie particulièrement riche, relève de processus infectieux (prostatites), dystrophiques (adénomes) ou malins (cancers).

## Male Reproductive Tract

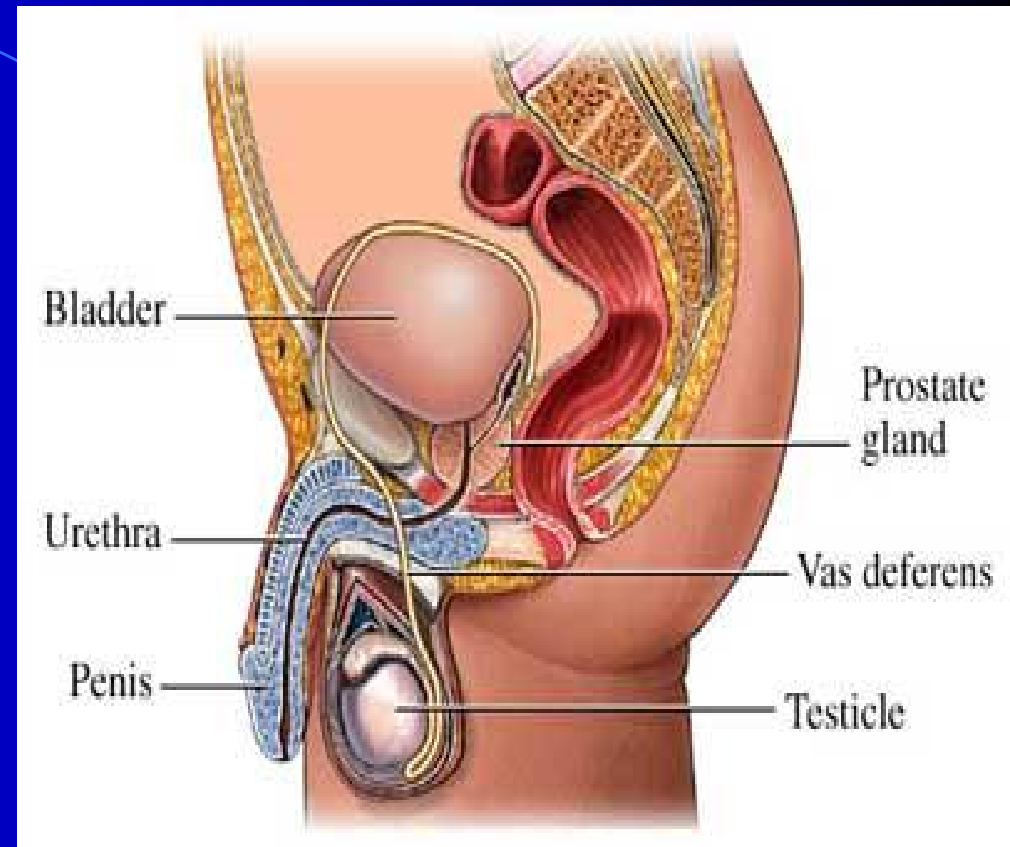


# ANATOMIE DESCRIPTIVE

The image features a solid blue background with a dark blue curved shape on the right side. The text "ANATOMIE DESCRIPTIVE" is centered in a bold, yellow, sans-serif font.

## 1. Situation

La prostate est située dans la cavité pelvienne, en arrière de la symphyse pubienne, au-dessous de la vessie, au-dessus du diaphragme uro-génital, en avant du rectum, et entre les muscles élévateurs de l'anus de chaque côté.

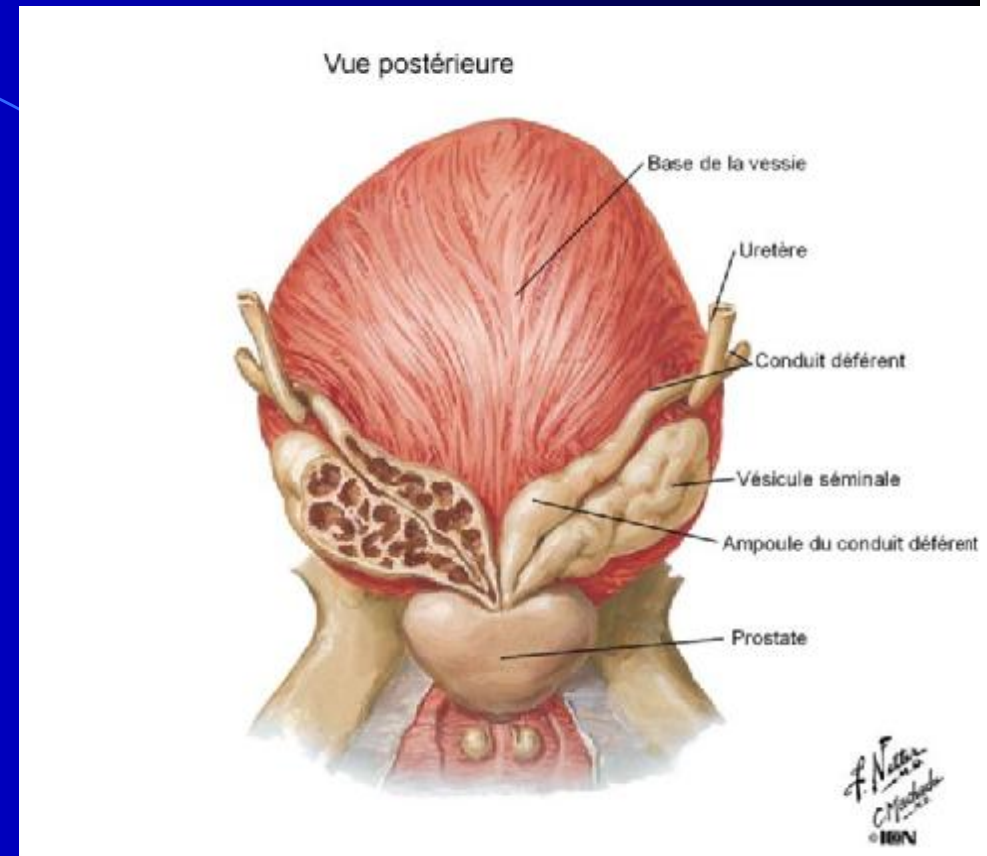




## 2. Forme –Couleur

\*Elle est conique et aplatie, avec : une base supérieure, un apex inférieur, une face antérieure, une face postérieure et deux faces inféro-latérales.

\*Elle varie en fonction de son activité, du gris blanchâtre au rose pâle, voire au rouge.

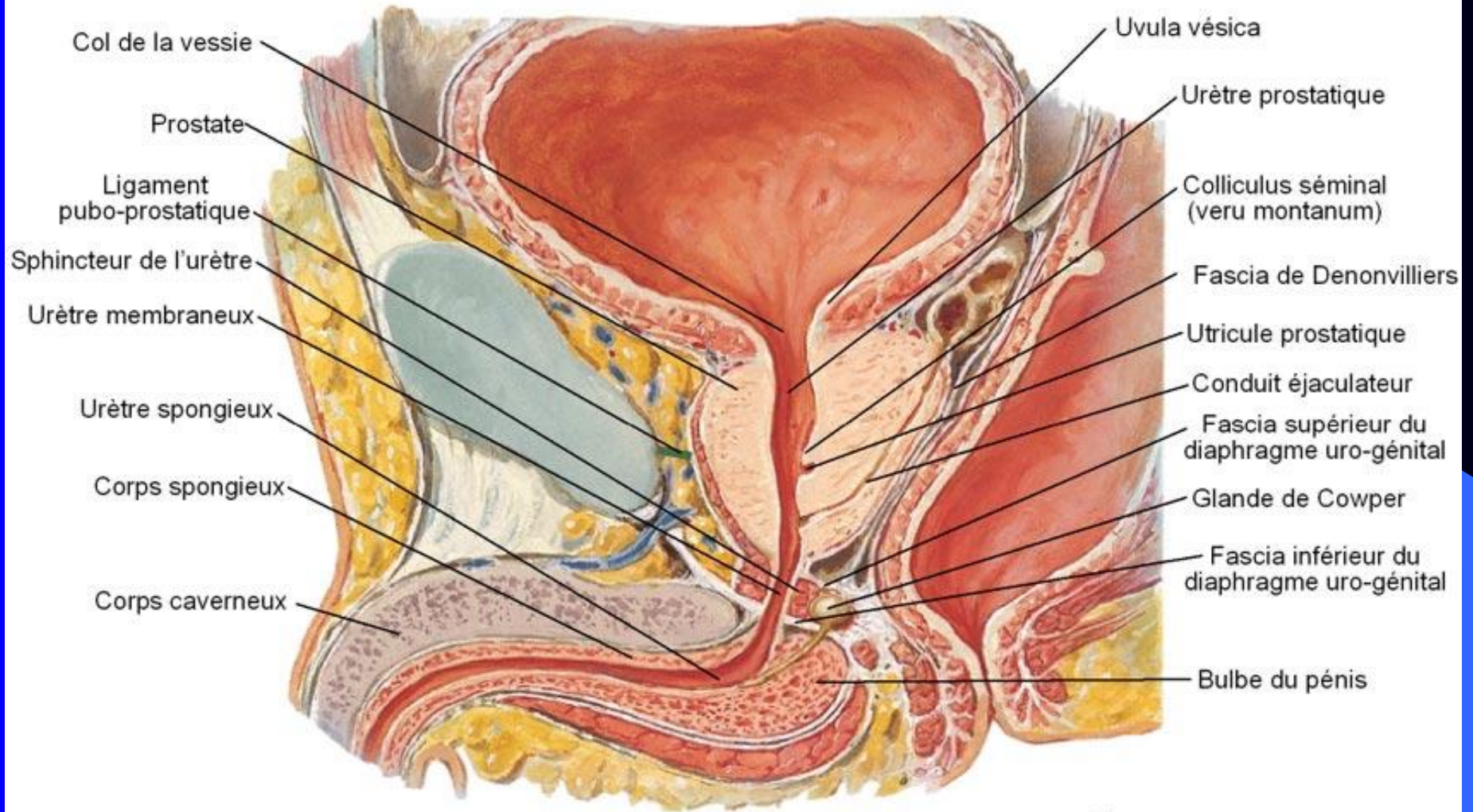


### **3. Consistance – Mesures**

- \*Elle apparaît, au toucher rectal, ferme, élastique et régulière.
- \*Elle mesure en moyenne 40 mm de largeur à la base, 20 mm d'épaisseur et 30 mm de hauteur.
- \*Son poids est de 20 g environ.



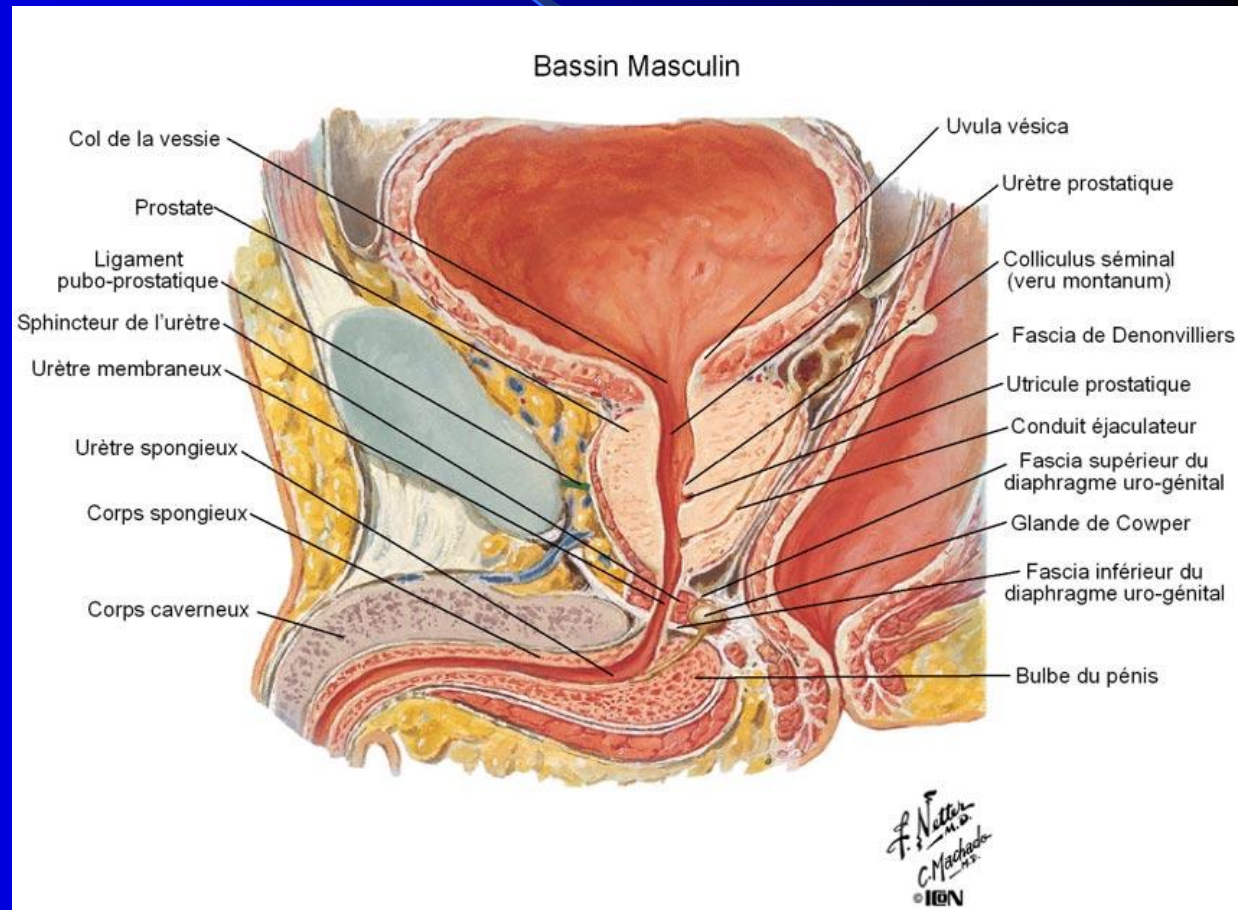
## Bassin Masculin

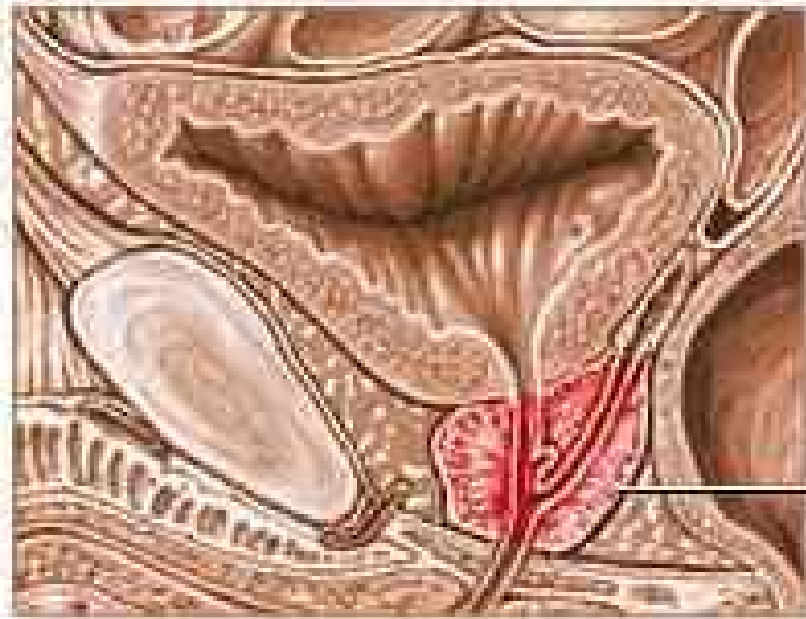


F. Netter  
M.D.  
C. Machado  
M.S.  
© ION

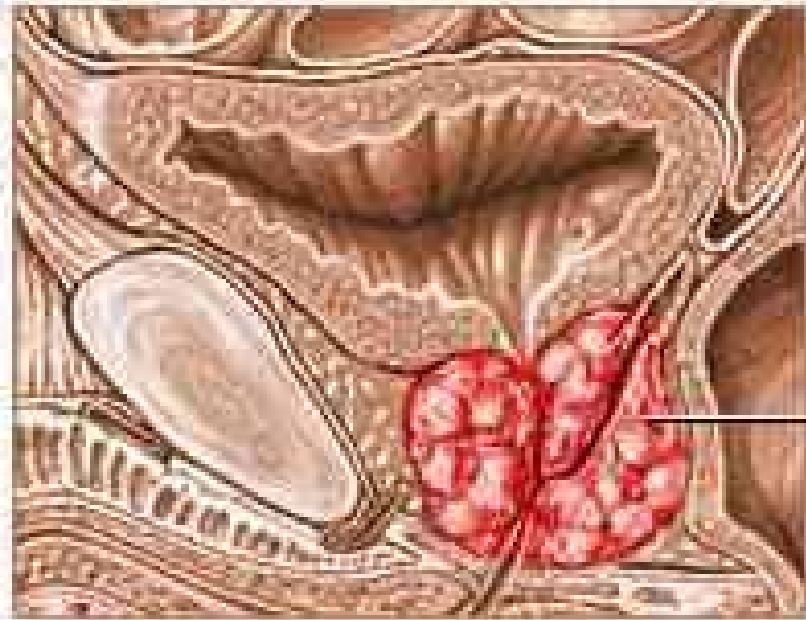
# RAPPORTS

La prostate est bien fixée au fascia pelvien pariétal et au périnée par l'intermédiaire de sa loge conjonctive.





Normal prostate

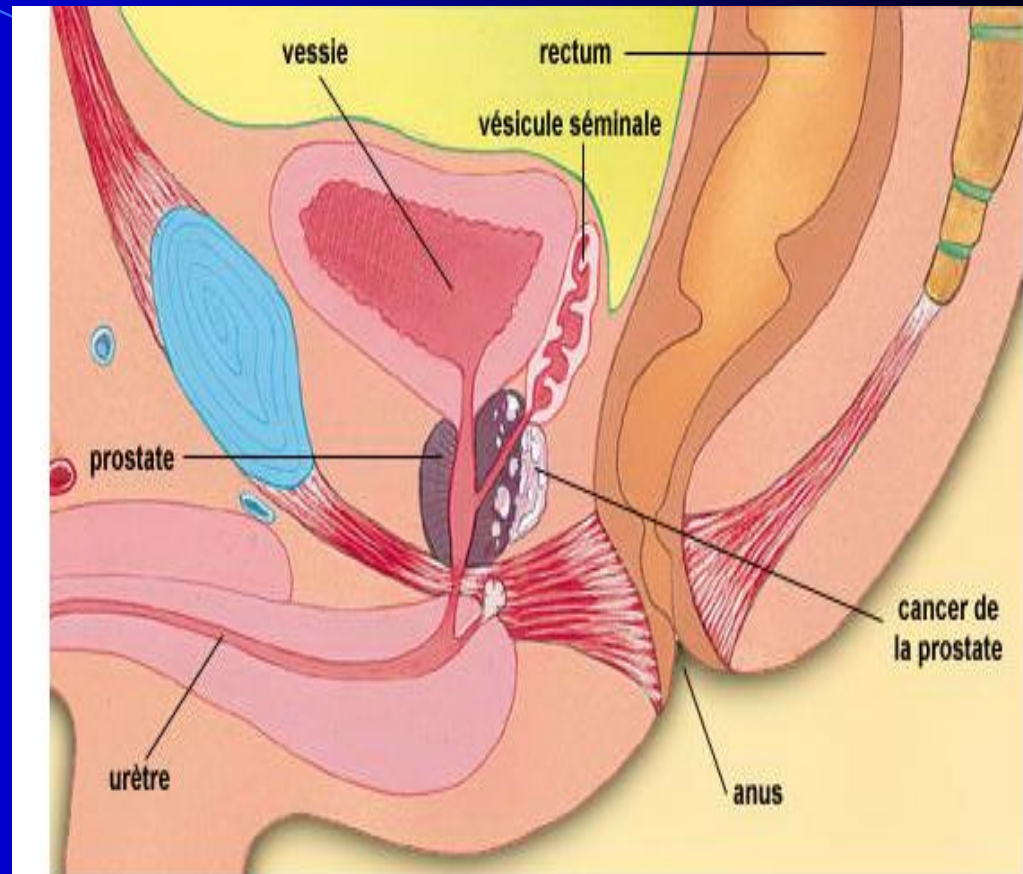


Prostate cancer



# 1. La loge

**prostatique** est définie par le fascia prostatique qui se prolonge avec le fascia vésical et le fascia pelvien pariétal. Il contient latéralement les plexus veineux prostatiques



Copyright c 1994, 1995, 1996, 1997 The Learning Company, Inc. TLC-Edusoft. Tous droits réservés.

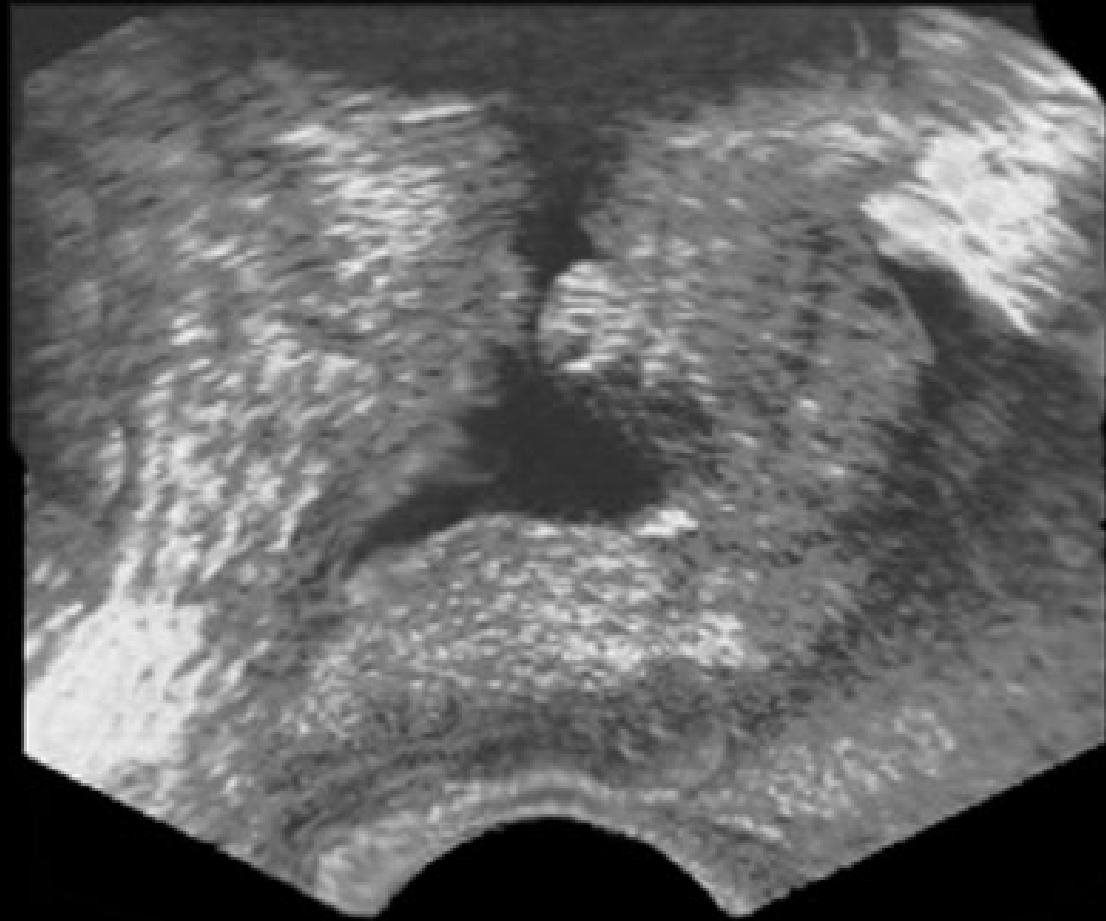
## 2. La base est convexe d'avant en arrière.

Elle répond sur son versant antérieur au col de la vessie. Son versant postérieur présente une fente transversale, la **fente prostatique**; elle est pénétrée par les conduits déférents et ceux des vésicules séminales.

### 3. La face antérieure

Étroite et légèrement convexe, elle est située à environ 2 cm de la symphyse pubienne. Elle en est séparée par le tissu cellulaire lâche et le **plexus veineux de Santorini**. Elle est unie au pubis par les ligaments pubo-prostatiques qui se fixent près des insertions des muscles élévateurs de l'anus.



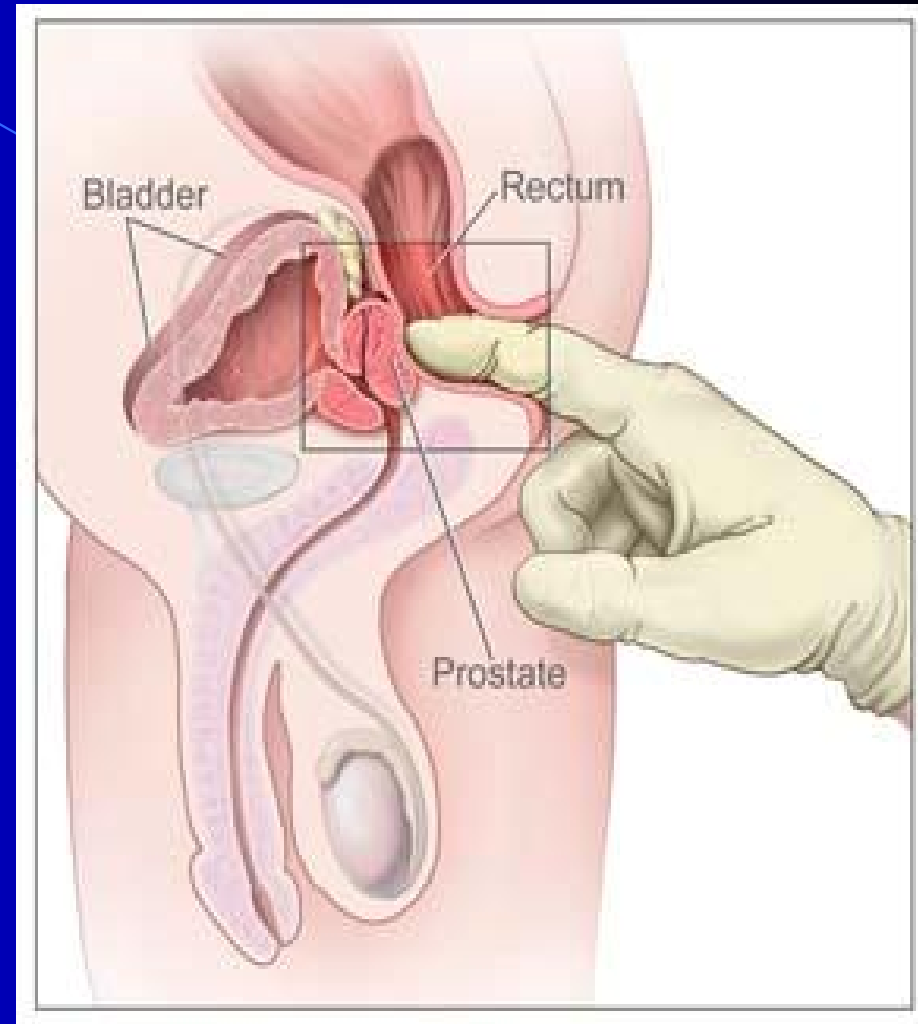


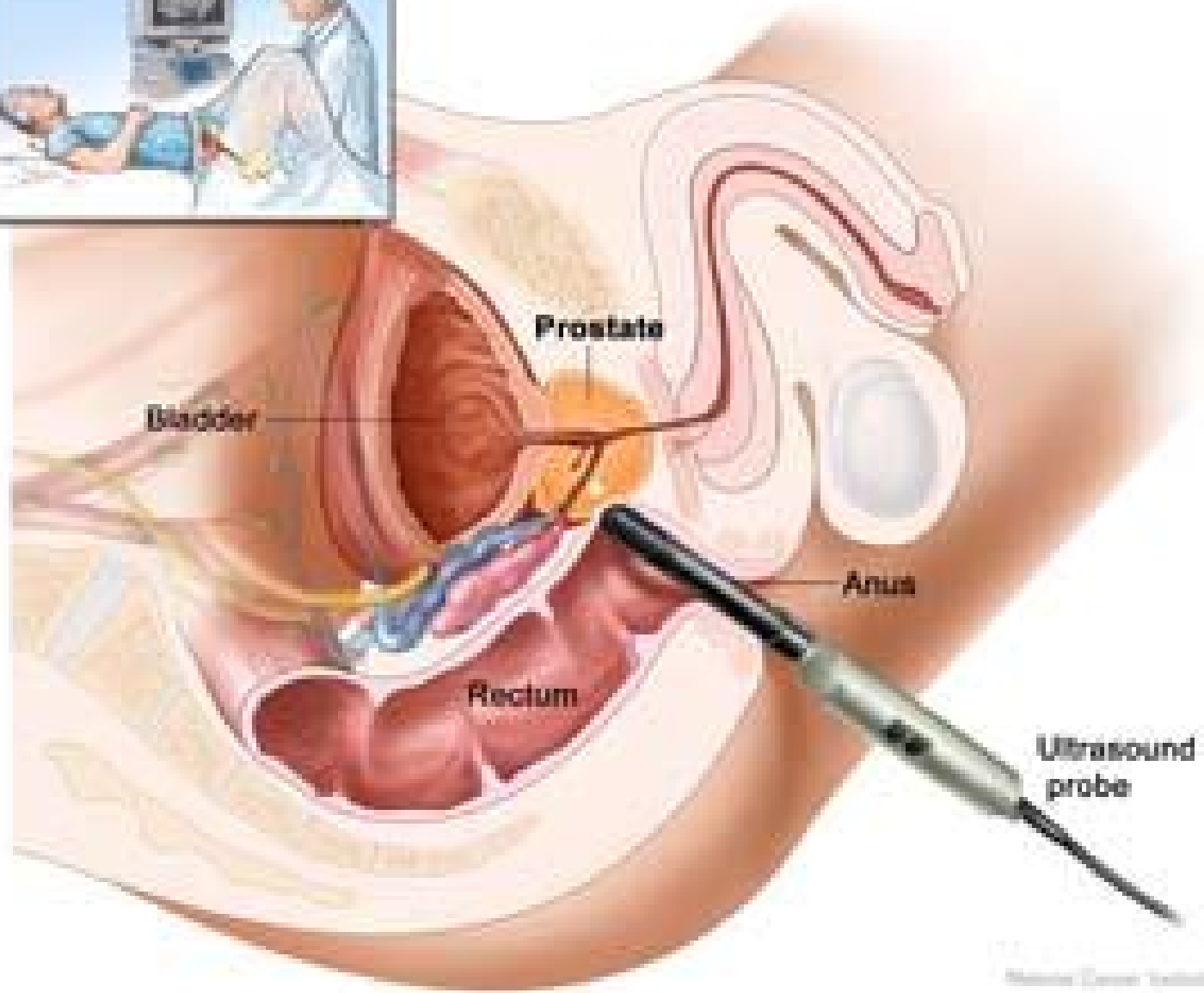
**Échographie de la prostate montrant un cancer**

## 4. La face postérieure

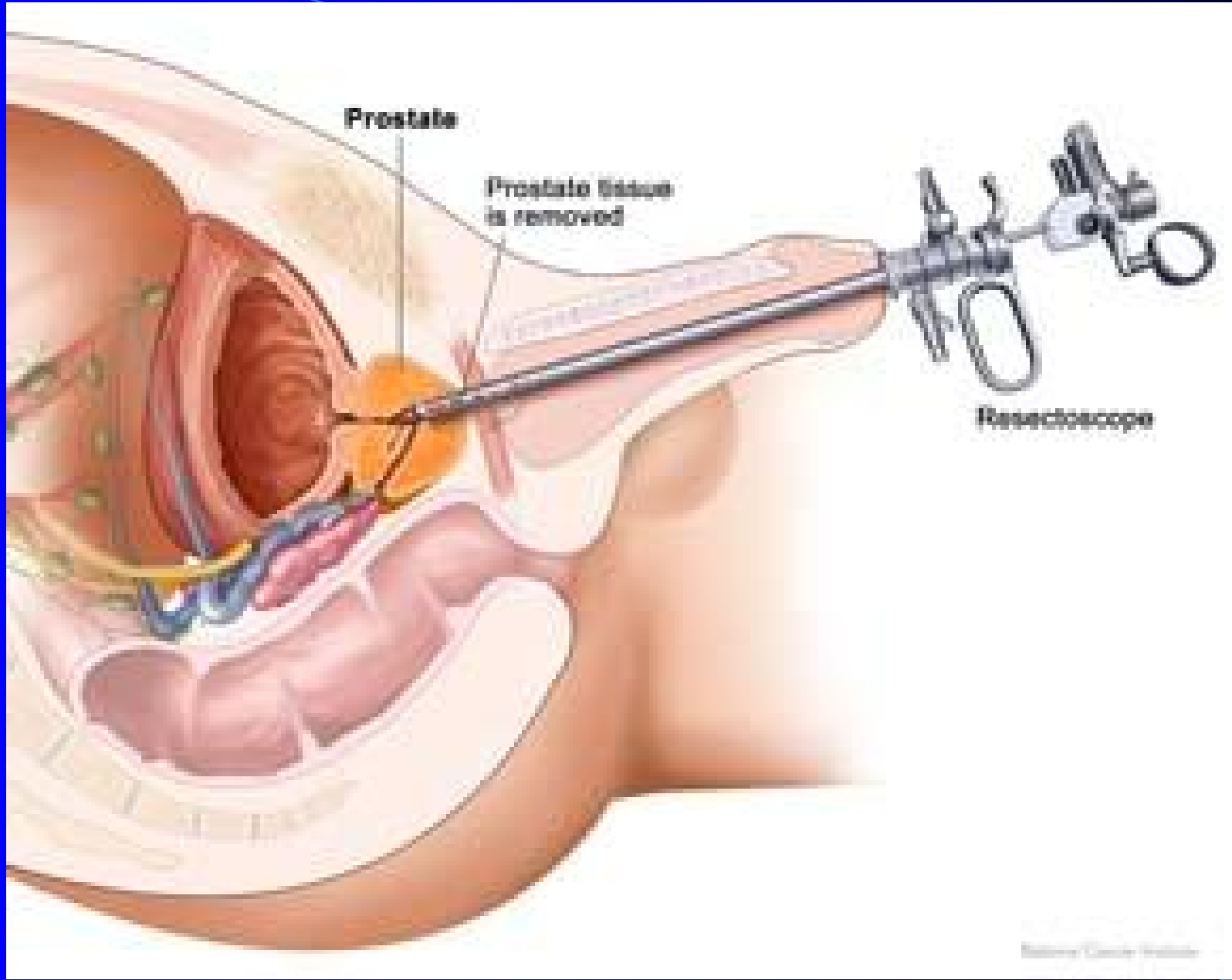
Convexe et très inclinée en bas et en avant, elle présente un sillon médian séparant les lobes droit et gauche. Elle répond au rectum par l'intermédiaire du septum recto-vésical, tendu du cul-de-sac recto-vésical au centre tendineux du périnée.

**\*Le toucher rectal permet d'apprécier la morphologie de cette face en se référant à ce sillon.**





Medical Center, Inc.



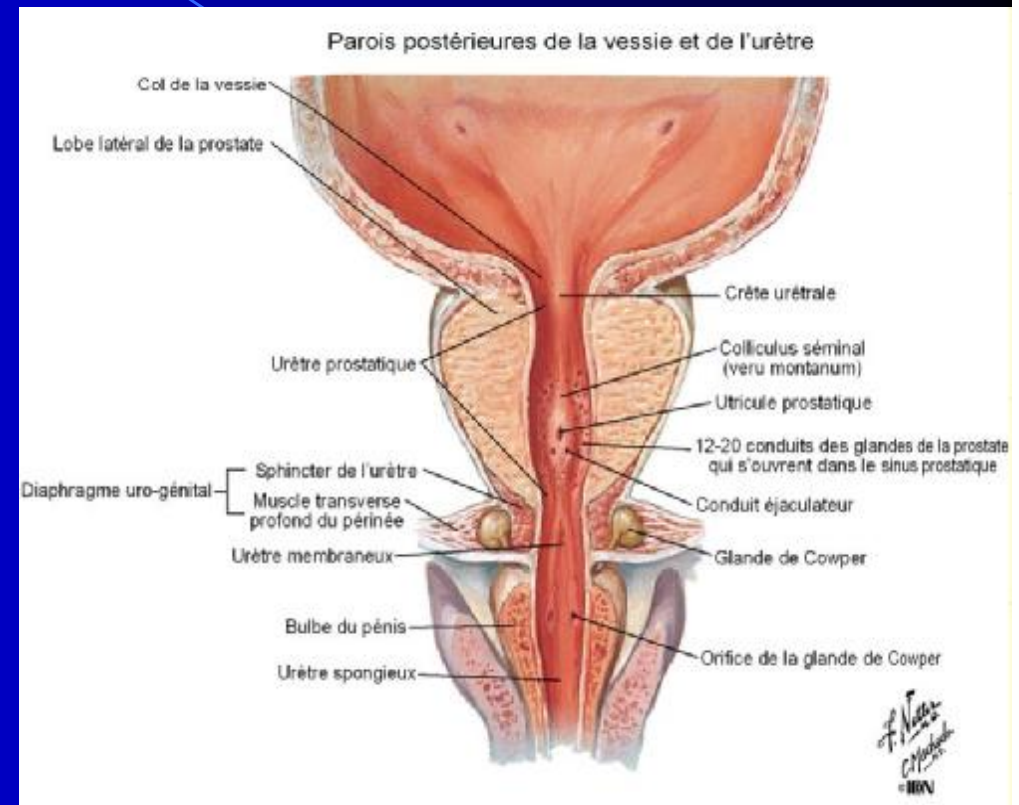
## 5. Les faces inféro-latérales

Convexes et inclinées médialement en bas, elles répondent aux muscles éleveurs de la prostate, faisceaux des muscles éleveurs de l'anus.



## 6. L'apex

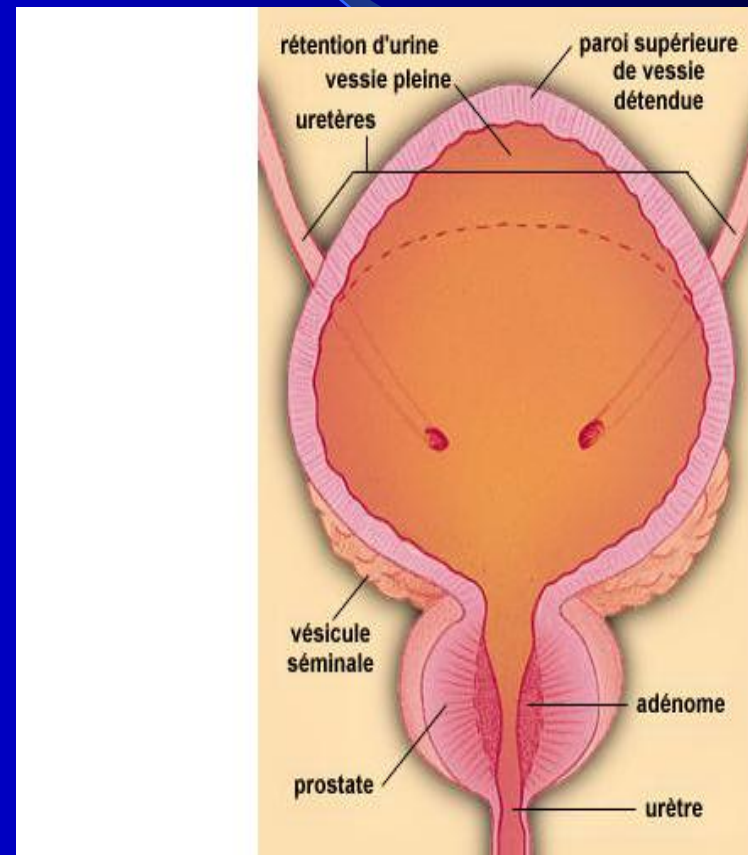
Arrondi, il est au contact du diaphragme uro-génital et recouvert du sphincter de l'urètre. Il est situé légèrement au-dessus de l'angle recto-anal, soit à 3 ou 4 cm de l'anus. l'urètre émerge en avant de l'apex le plus souvent.





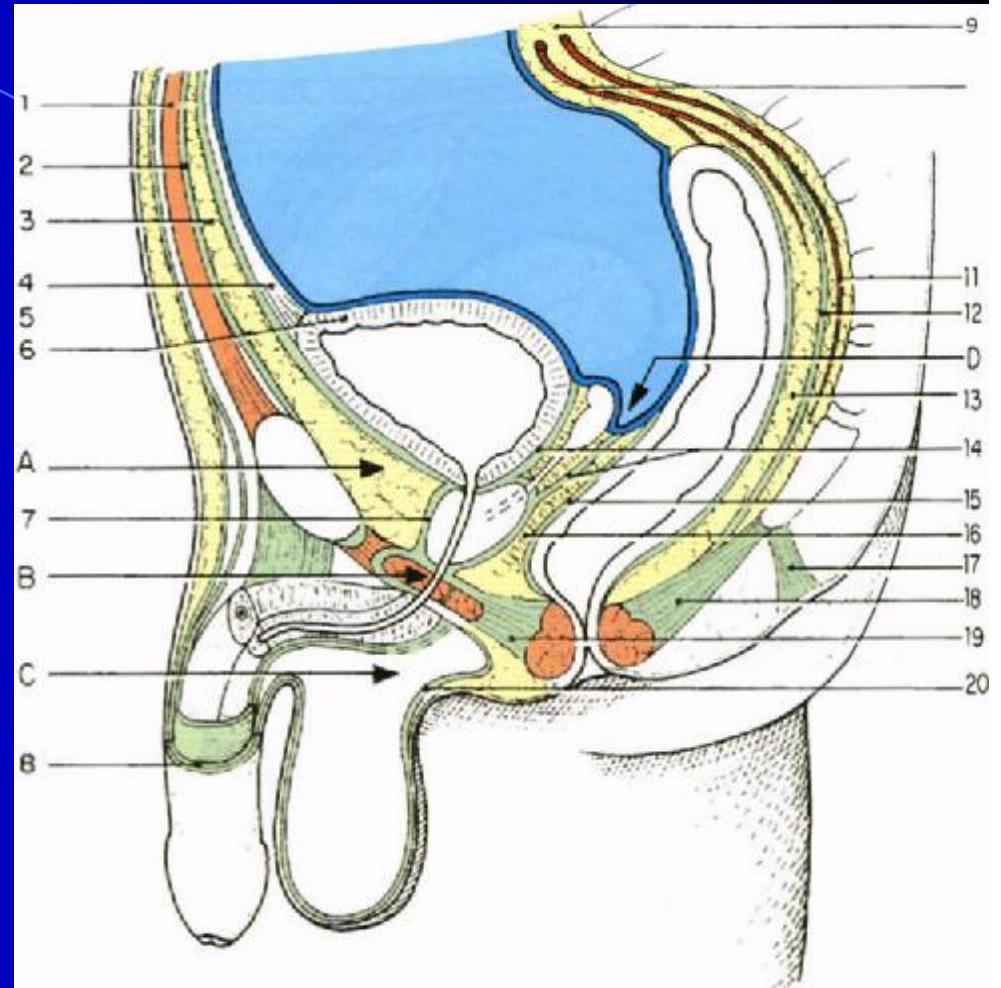
# SYSTÉMATISATION

- L'urètre prostatique et les conduits éjaculateurs traversent la prostate. L'utricule siège dans la prostate, en arrière du colliculus séminal (veru montanum).
- La prostate présente du point de vue topographique et fonctionnel 4 parties : l'isthme et les lobes moyen, droit et gauche.



Copyright c 1994, 1995, 1996, 1997 The Learning Company, Inc. TLC-Edusoft. Tous droits réservés.

**1. L'isthme est situé en avant de l'urètre.**



**2. Le lobe moyen** (prostate crâniale ou prostate centrale) est compris entre l'urètre et les conduits éjaculateurs. Il forme un demi-cornet autour de l'urètre. Riche en tissu fibro-élastique, il ne contient que 25% du parenchyme glandulaire.

**\*Sensible aux estrogènes, il est le siège des adénomes de la prostate.**

**3. Les lobes droit et gauche** (la prostate caudale ou prostate périphérique) sont situés en arrière des conduits déférents et de chaque côté du lobe moyen. Ils sont très riches en glandes prostatiques.

Sensibles aux androgènes, ils sont le siège des cancers de la prostate.

# VASCULARISATION

The background is a blue gradient that transitions from a lighter blue on the left to a darker blue on the right. A thin, light blue curved line starts at the top left and arcs across the upper portion of the image. A larger, semi-transparent blue triangular shape is positioned on the right side, pointing towards the center.

# 1. Les artères

a) **l'artère vésicale inférieure** donne :

- \* une ou plusieurs branches vésico-prostatiques qui pénètrent la base de la prostate.

elle vascularise le col vésical, l'urètre, les conduits éjaculateurs et la portion prostatique adjacente.

- \* des branches prostatiques : vascularisent la majeure partie de la prostate

b) **l'artère honteuse interne** : vascularise l'isthme

c) **Les artère du conduit déférent et rectale moyenne**



## 2. Les veines

- \*Les veines de la prostate rejoignent les plexus prostatiques, drainés par les veines vésicales, et le plexus de Santorini, drainé par les veines honteuses internes
- \*Le collecteur terminal est constitué par les veines iliaques internes

### **3. Les lymphatiques**

Le réseau lymphatique périprostatique qui collecte les lymphatiques prostatiques se draine dans les ganglions lymphatiques iliaques externes, obturateurs, sacraux et fessiers inférieurs.

# INNERVATION

les nerfs de la prostate proviennent du plexus prostatique.



STRUCTURE

La prostate est constituée d'une capsule, de glandes prostatiques et d'un riche stroma myo-élastique.

**1. La capsule prostatique** est épaisse et blanchâtre. C'est un tissu conjonctif dense et riche en fibres musculaires lisses.

**2. Les glandes prostatiques**, au nombre de 30 à 50, sont tubulo-alvéolaires. Elles possèdent chacune un conduit excréteur qui s'ouvre dans l'urètre prostatique.

**\*les glandes subissent l'influence prédominante des androgènes.**



**3. Le stroma myo-élastique** est caractérisé par la présence de faisceaux musculaires lisses, entremêlés de tissu conjonctif.

**\*il est riche en récepteurs estrogéniques, d'où l'influence des estrogènes produits in-situ par aromatisation des androgènes**

# ANATOMIE FONCTIONNELLE

La prostate joue un rôle dans la miction, l'éjaculation et la fertilité.

**1. Dans la miction normale, son rôle est accessoire.**

Par contre, en pathologie, elle est responsable de nombreux troubles mictionnels en raison de sa situation et de sa structure fibro-musculaire et glandulaire.

## 2. Au cours des rapports

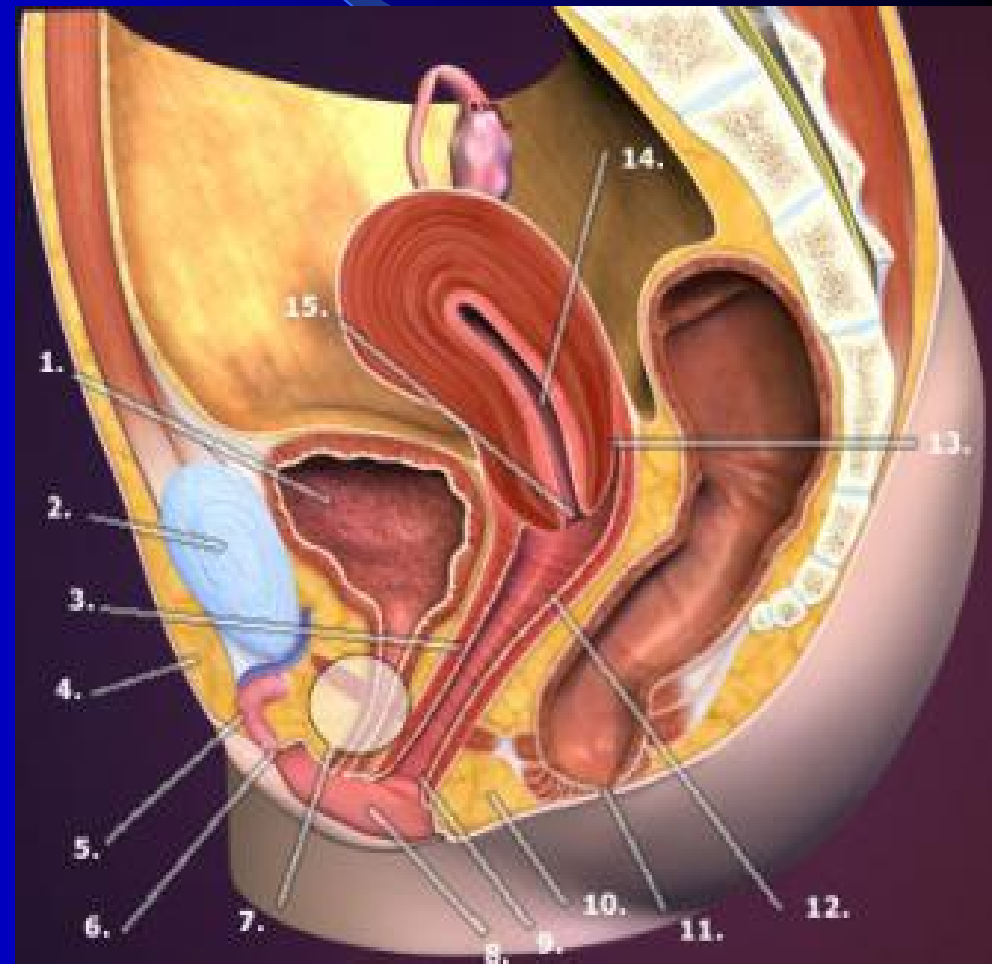
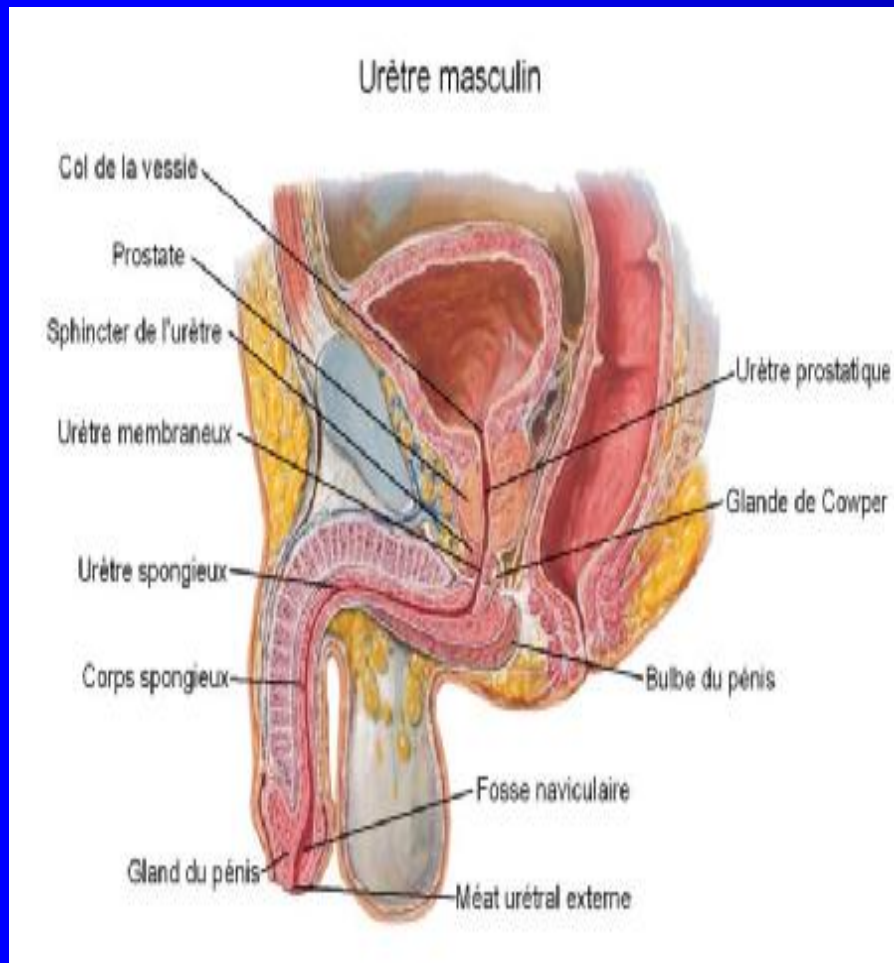
- Durant la phase d'émission, le sperme s'accumule dans l'urètre prostatique qui se dilate.
- Durant l'éjaculation la contraction des myofibres lisses de la prostate associée à celle de l'urètre, des vésicules séminales et des muscles périnéaux expriment la prostate ; la contraction du sphincter de la vessie et l'ouverture du sphincter de l'urètre favorisent l'éjaculation

**3. Le liquide prostatique** représente environ le tiers d'un éjaculat.

Il est de couleur opaline, de faible viscosité et d'odeur caractéristique due à la spermine. Sa sécrétion est continue (0,5 à 2 ml/24heures) et s'élimine avec l'urine des mictions. Ses enzymes protéolytiques favorisent la pénétration des spermatozoïdes dans la glaire cervicale.

# L'URÈTRE

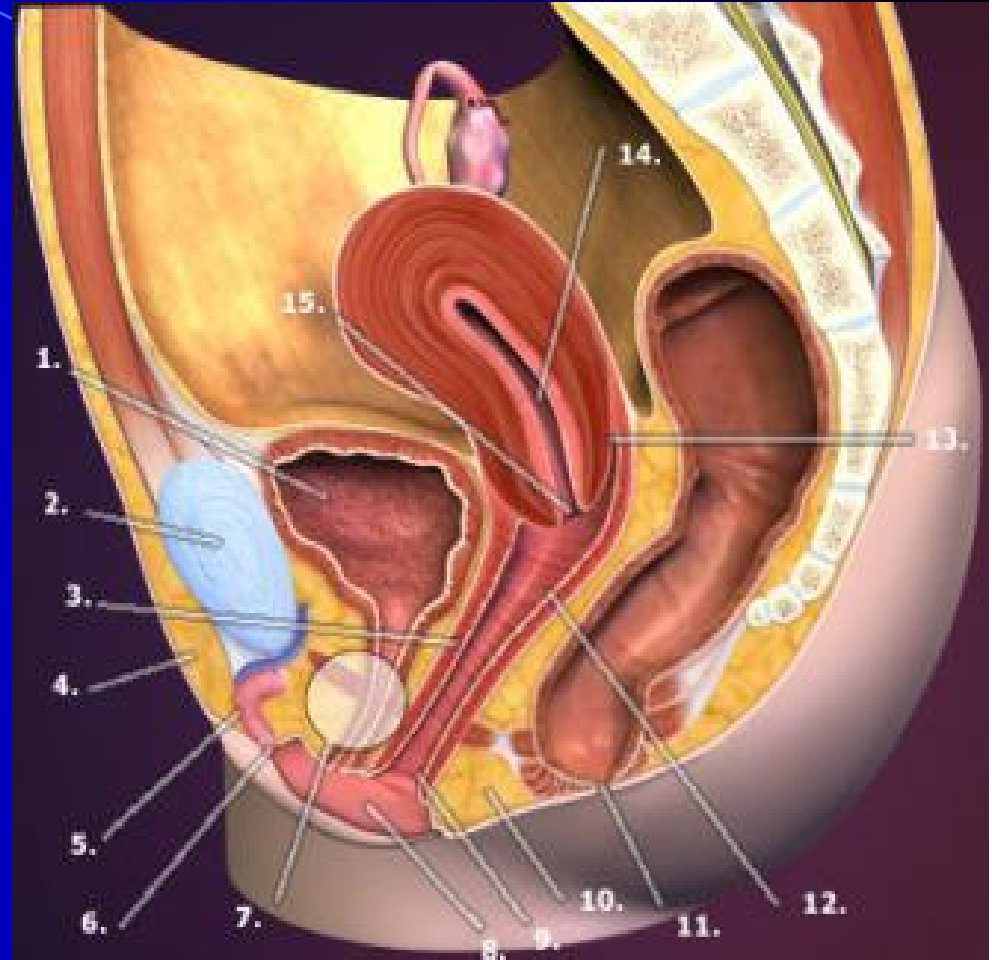
L'urètre est un conduit musculo-membraneux affecté à la l'excrétion des urines. Il est aussi, chez l'homme, la voie d'expulsion du sperme.



# L'URÈTRE FÉMININ



L'urètre féminin est  
situé entre :  
la symphyse  
pubienne et le  
vagin



## **DIMENSIONS**

L'urètre mesure environ 40 mm de longueur  
et 7 mm de calibre.

## Trajet – Direction

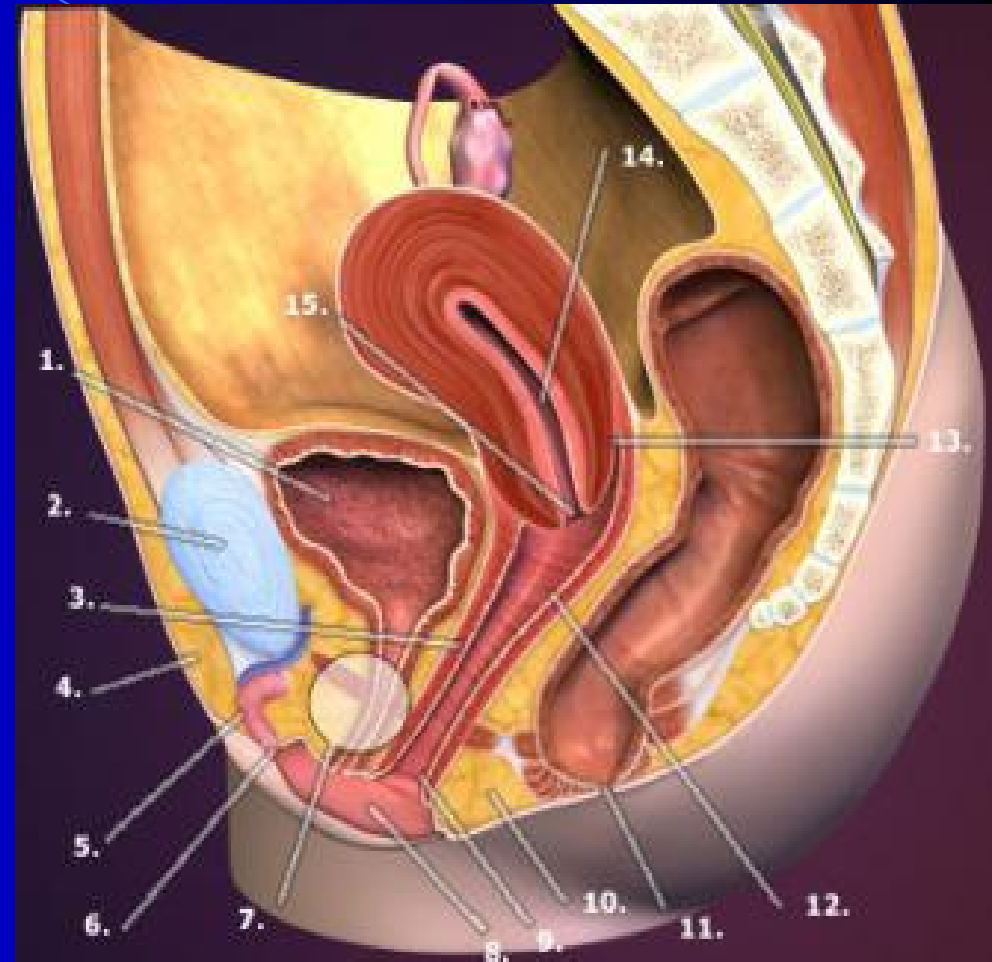
- L'urètre s'étend du col vésical à la vulve où il s'ouvre par le méat externe de l'urètre.
- Oblique en bas et en avant, il fait avec la verticale un angle de  $30^\circ$  environ. Il forme avec la base vésicale l'angle urétro-vésical postérieur.


**\*l'élongation de l'urètre pendant la grossesse est responsable des modifications de l'angle urétro-vésical postérieur et de l'incontinence d'urine d'effort du post-partum.**

# Configuration interne :

De coloration rosée

**Moyens de fixité :**  
Fixé à la paroi vaginale  
antérieure par le  
septum uréthro-vaginal  
et le muscle uréthro-  
vaginal





RAPPORTS

L'urètre présente 2 segments : en haut, l'urètre pelvien, en bas, l'urètre périnéal.

### **1. L'urètre pelvien répond**

- \*En avant, au plexus de Santorini
- \*En arrière, au vagin dont il est séparé par le septum uréthro-vaginal.
- \*Latéralement, au plexus veineux vésical et aux bords internes des muscles pubo-vaginaux.

## 2. L'urètre périnéal, entouré de son sphincter, répond

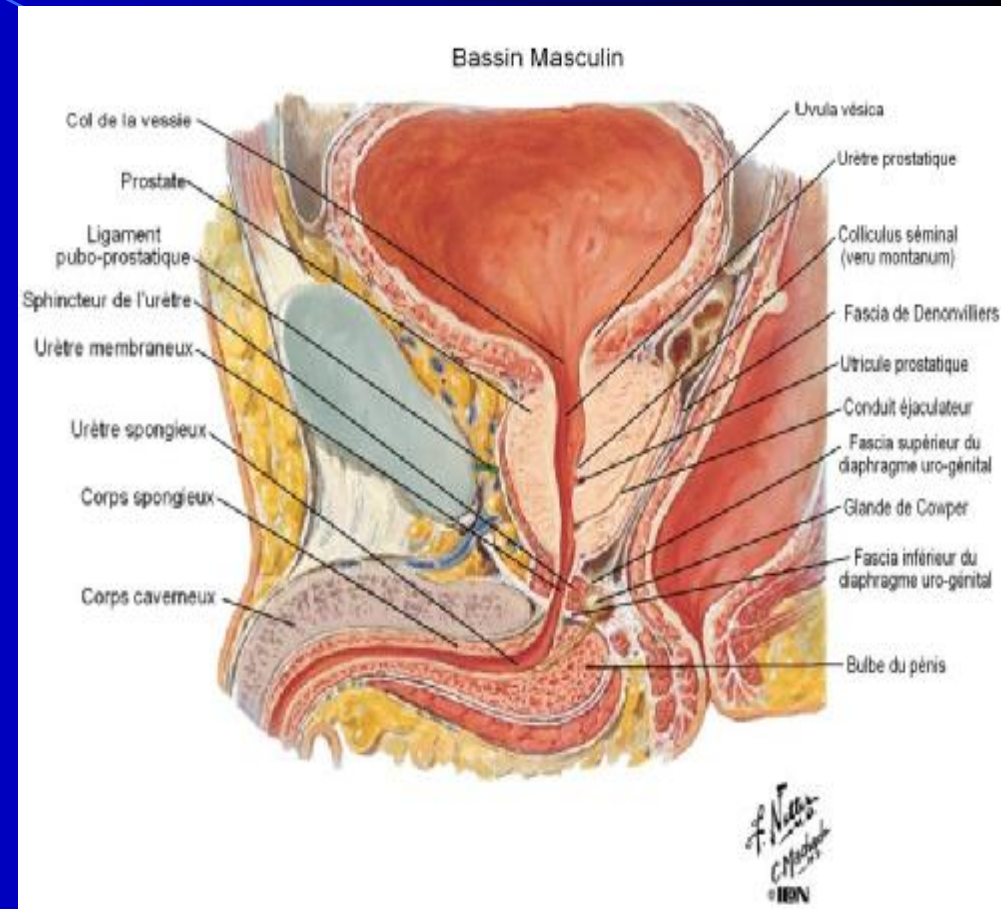
- \*En avant, au plexus veineux intermédiaire du clitoris.
- \*En arrière, au vagin auquel il est uni par le septum uréthro-vaginal.
- \*Latéralement aux glandes de Cowpers et aux racines des corps caverneux



# URÈTRE MASCULIN



L'urètre masculin, plus long, s'étend du col vésical à l'extrémité du gland de la verge en traversant la prostate (**partie prostatique**), le diaphragme uro-génital (**partie membraneuse**) et le corps spongieux (**partie spongieuse**)



# Dimensions

1. Sa longueur est de 3 cm pour la partie prostatique, 2 cm pour la partie membraneuse, et 12 cm pour la partie spongieuse.
2. Son calibre peut atteindre 9 mm en période de miction. C'est un conduit virtuel, très extensible, avec 3 dilatations : la fosse naviculaire, situé dans le gland, le sinus bulbaire, dans le bulbe de la verge, et le sinus prostatique, dans la prostate.

Le sinus prostatique a la plus grande compliance. Il représente le réservoir du sperme au cours du premier stade de l'éjaculation

The background is a blue gradient that transitions from a lighter blue on the left to a darker blue on the right. A thin, light blue curved line starts at the top left and arcs across the upper portion of the image. A larger, semi-transparent blue triangular shape is positioned on the right side, pointing towards the center.

**TRAJET-DIRECTION**

L'urètre présente 2 courbures :

- \*la partie prostatique traverse verticalement la prostate, de sa base à son apex.

- \*la partie membraneuse naît en arrière de l'apex prostatique et décrit une légère courbure antérieure (angle sous-pubien) avant de pénétrer la face supérieure du bulbe de la verge.

- \*la partie spongieuse suit l'axe du corps spongieux et présente une courbure concave en arrière (angle pré-pubien)

\* La connaissance du trajet et surtout des courbures de l'urètre masculin trouve son intérêt dans le sondage vésical et la cystoscopie

**MERCI**

The image features a blue gradient background that transitions from a lighter blue on the left to a darker blue on the right. The word "MERCI" is centered in a bold, yellow, sans-serif font. A thin, light blue curved line starts at the top left and arcs across the top of the text. On the right side, there is a dark blue curved shape that overlaps the end of the word "MERCI".