

LA MOELLE EPINIÈRE

I. DEFINITION :

La moelle épinière est la partie caudale du système nerveux central; contenue dans le canal rachidien

II. CARACTERISTIQUES GENERALES :

- ✗ La moelle épinière se présente sous la forme d'une tige cylindrique blanchâtre, parcourue par des sillons verticaux.
- ✗ Longueur: 45 cm chez l'homme et 42 cm chez la femme; Constituée par 25 cm de *filum terminal*.
- ✗ Diamètre: 1 cm.
- ✗ La moelle épinière n'est pas régulièrement cylindrique ; elle présente deux renflements
 - * *renflement cervical* (supérieur): C4 à D1
 - * *renflement lombaire* (inférieur): D10 à L1
- ✗ Le poids: 30 g.
- ✗ Consistance: très friable

III. LIMITE :

Sa limite supérieure répond au *bord supérieur de l'atlas(C1)*.

La limite inférieure ou *cône terminal* est située à la hauteur de **L2**.

IV. CONFIGURATION EXTERIEURE :

- **LES SILLONS:** parcourent la moelle ; aux nombres de six:

Le sillon postérieur: dorsal, peu profond.

Les sillons collatéraux antérieur et postérieur : se sont des sillons latéraux au nombre de deux, un de chaque coté.

Le sillon antérieur: profond.

• **LES CORDONS :** ils sont séparés par les sillons ; aux nombres de trois; **postérieur, latéraux et antérieur** se sont des bandes longitudinales, blanchâtre formées par des faisceaux de fibres nerveuses.

*le cordon antérieur, est compris entre le sillon médian et le sillon collatéral antérieure.

*le cordon latérale; entre les sillons collatéraux antérieure et postérieure.

*le cordon postérieur; entre sillons médian et collatéral postérieure.

- **LES RENFLEMENTS:**

Sont situés dans les zones correspondantes aux myéломères destinés aux membres :

Le renflement cervical pour le membre supérieur

Le renflement lombaire pour le membre inférieur

- **LES RACINES:**

- Au nombre de **31 paires** superposées qui naissent de chaque myéломère par une série de fibres radiculaires.

La racine postérieure sort du sillon collatéral postérieur,

La racine antérieure sort par le milieu du cordon antérieur.

- Au fur et à mesure que l'on descend, les racines s'inclinent pour gagner le trou de conjugaison correspondant.

La première racine cervicale correspond à C1.

Au niveau de la région lombaire, il y a trois vertèbres de décalage.

- Les racines après L2 se regroupent autour du filum terminal pour former **la queue de cheval**.

Il existe 31 paires de racines:

* 8 cervicales * 12 dorsales

* 5 lombaires * 5 sacrées * une coccygienne

V. CONFIGURATION INTERNE :

La moelle épinière comme toute les parties du système nerveux central est composée de deux substances de coloration différente;

La substance grise centrale

La substance blanche périphérique:

A- SUBSTANCE GRISE:

La substance grise de la moelle épinière est de situation centrale ; Autour du canal de l'épendyme

Formée par les corps cellulaires des neurones, leurs dendrites et leurs synapses.

C'est le **centre nerveux** de la moelle

revêtant grossièrement la forme d'un **H**.

- La lame transversale de la substance grise est appelée **commissure grise**: creusée en son milieu par **le canal épendymaire**.
- Les jambages latéraux forment les cornes:
 - **La corne postérieure (sensitive)**: Etroite et allongée; c'est un renflement se terminant par **La tête** qui se continue par **un col** rattaché à **une base**.
 - **La zone centrale: CORNE LATÉRALE** Périépendymaire; présente sur la face latérale un petit prolongement.
 - **La corne antérieure (motrice)**: Volumineuse, renflée d'aspect dentelé à la coupe Son extrémité antérieure est séparée de la surface de la moelle par une couche importante de substance blanche. Constituée de deux parties: **la tête et la base**.

B- LA SUBSTANCE BLANCHE:

Est de situation périphérique; Formée par l'ensemble des prolongements des cellules nerveuses

Elle a un rôle de transmission

La substance blanche de la moelle est constituée par trois cordons: antérieur, latéral et postérieur

Le cordon antérieur est séparé du cordon latéral par la corne antérieure de la substance grise.

Le cordon latéral est séparé du cordon postérieur par la corne postérieur

Les deux cordons antérieurs sont unis l'un à l'autre par une lame transversale de substance blanche comprise entre le fond du sillon médian antérieur et la commissure grise appelée **commissure blanche**.

VI. LES RAPPORTS DE LA MOELLE EPINIÈRE :

La moelle est contenue dans le canal rachidien; elle en est séparée par :

- les méninges:

- **la pie-mère**; la plus profonde; molle, vasculaire et nourricière , Tapisse intimement la moelle et les racines. Elle envoie une expansion paire, symétrique et frontale vers la dure-mère appelée **ligament dentelé**.
- **l'arachnoïde**; méninge molle ; conjonctive séreuse à deux feuillets permettant le glissement ; séparée de la pie-mère par l'espace sous arachnoïdien où circule le liquide céphalo-rachidien.

- **La dure-mère** : superficielle; résistante, fibreuse de protection; forme un sac dural qui descend dans le canal rachidien plus bas que la moelle jusqu'à S2 ; Fixée par le ligament coccygien
- Entre l'arachnoïde et la pie-mère se trouve ***l'espace sous -arachnoïdien*** où circule le liquide céphalo-rachidien.
- entre le sac dural et le canal rachidien se trouve ***l'espace épidual (espace extra-dural)*** remplie de graisse molle

VII. LA VASCULARISATION DE LA MOELLE EPINIÈRE

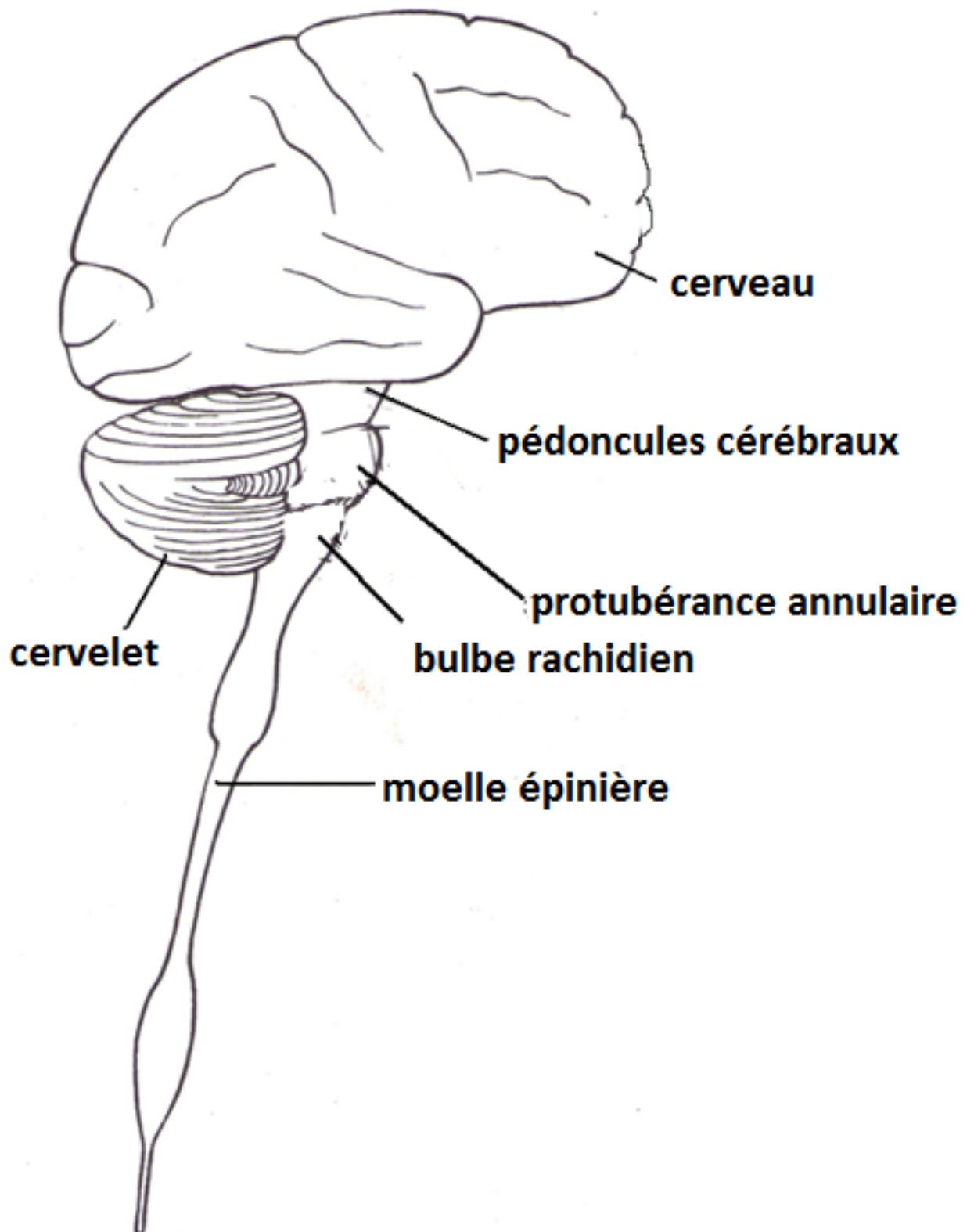
- ❖ La vascularisation de la moelle est assurée par;
 - un apport artériel
 - un drainage veineux.
- ❖ NB: ***Il n'y a pas de drainage lymphatique***

LA VASCULARISATION ARTERIELLE :

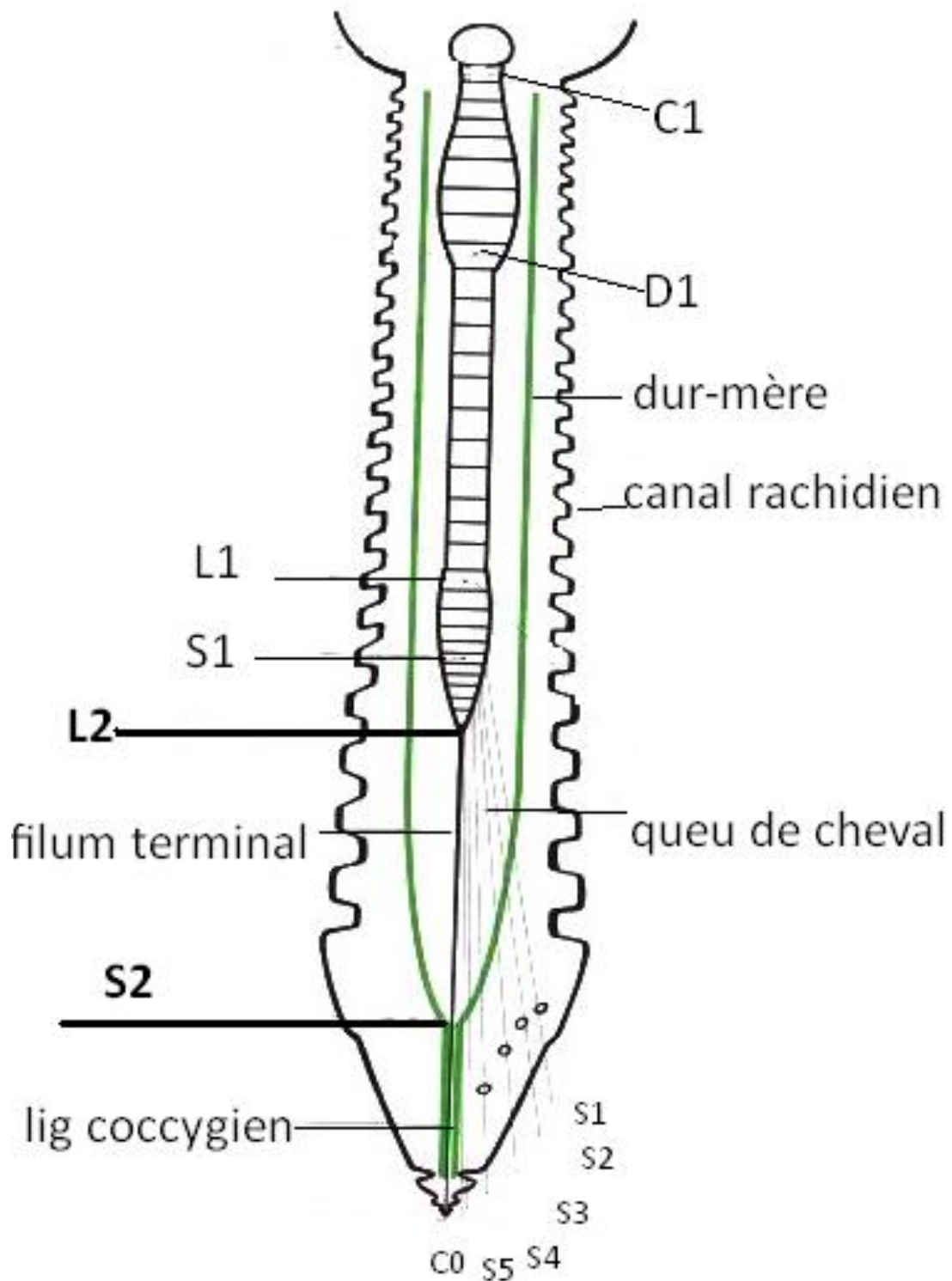
- Les artères de la moelle sont disposées en 3 systèmes verticaux, anastomosés entre eux par un réseau horizontal péri- médullaire.
- ***a) - l'artère spinal antérieur*** : il est vertical et situé au niveau de fissure médiane ventrale.
- ***b) - l'artère spinale postérieure droite*** longe le sillon collatéral postérieur droit.
- ***c) - l'artère spinale postérieure gauche*** : longe le sillon collatéral postérieur gauche.
- ***d) – les artères radiculo-médullaires***: forment le réseau horizontal péri – médullaire
 - ***Origine des artères :***
- Artères spinales:
 - Aux nombres de quatre, proviennent des artères vertébrales;
 - Deux antérieures ; se réunissent pour former le tronc spinal antérieur qui s'engage dans le sillon antérieur.
 - Deux postérieures ; passant devant la racine postérieure.
- Artères radiculaires:
 - Elles proviennent de l'aorte et de ces branches vertébrales et lombaires;
 - Elles suivent les racines et se divisent en deux branches antérieure et postérieure.
 - ***Les artères intra-médullaires :***
- naissent des différentes artères superficielles et de leurs réseaux anastomotiques
- Elles sont profondes
- ***Leurs distribution est de type terminale***

LA VASCULARISATION VEINEUSE:

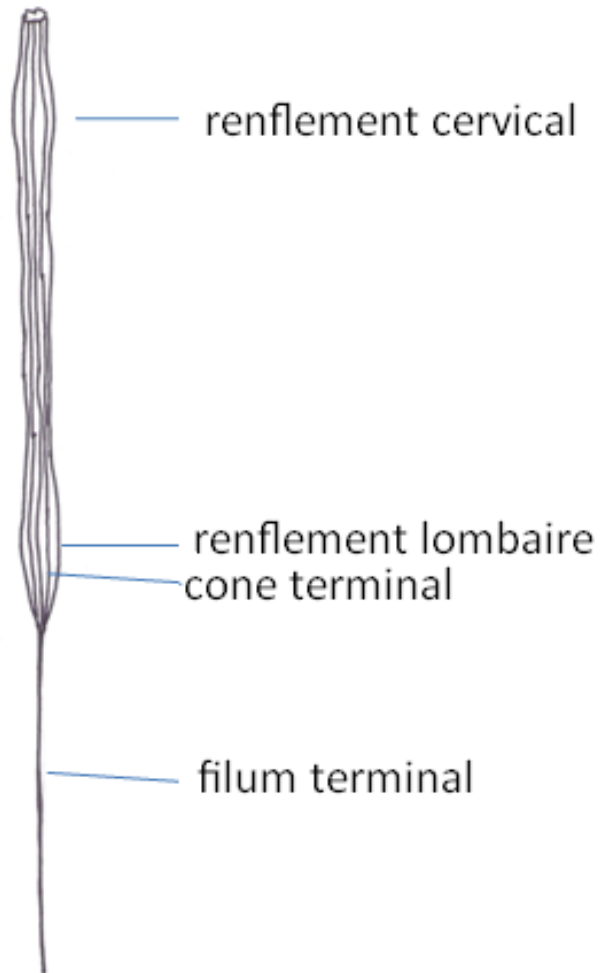
- **les veines** sont plus nombreuses et plus volumineuses que les artères
- De nombreuses veines sortent des sillons et de la surface de la moelle pour se jeter sur des veines radiculaires et rejoindre un réseau péri-dural ; situé dans le canal vertébral.



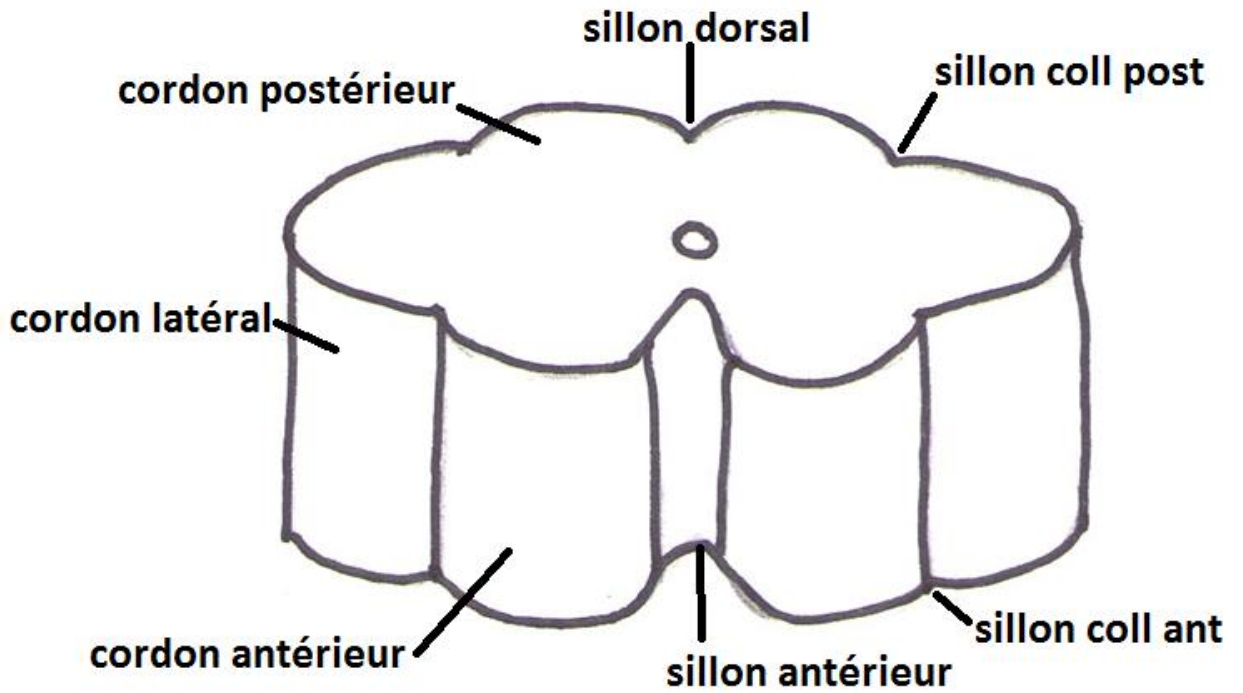
VUE LATÉRALE DU SYSTÈME NERVEUX CENTRAL



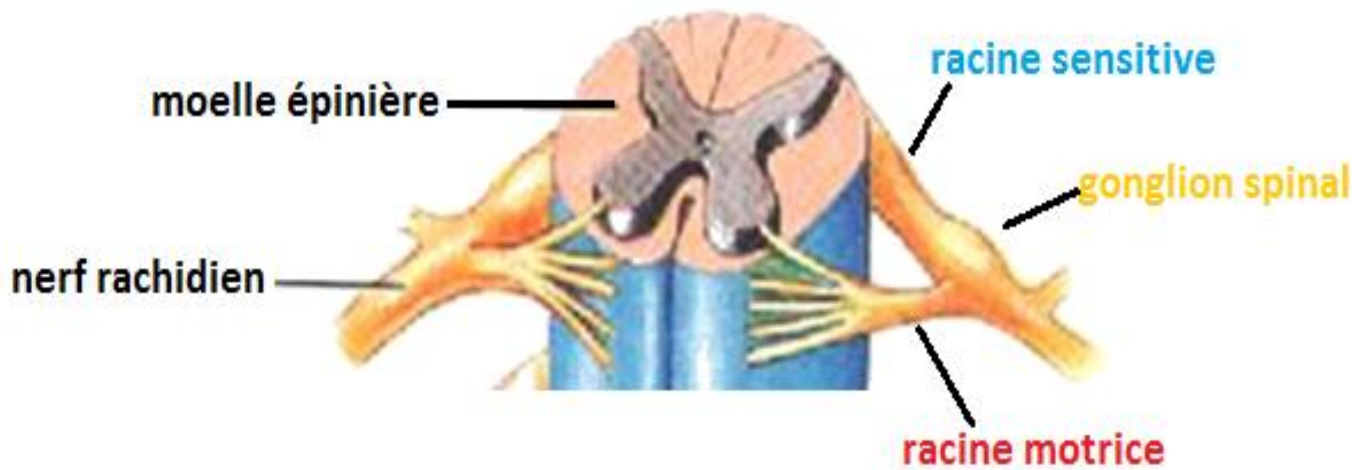
DISPOSITION GENERALE DE LA MOELLE EPINIÈRE



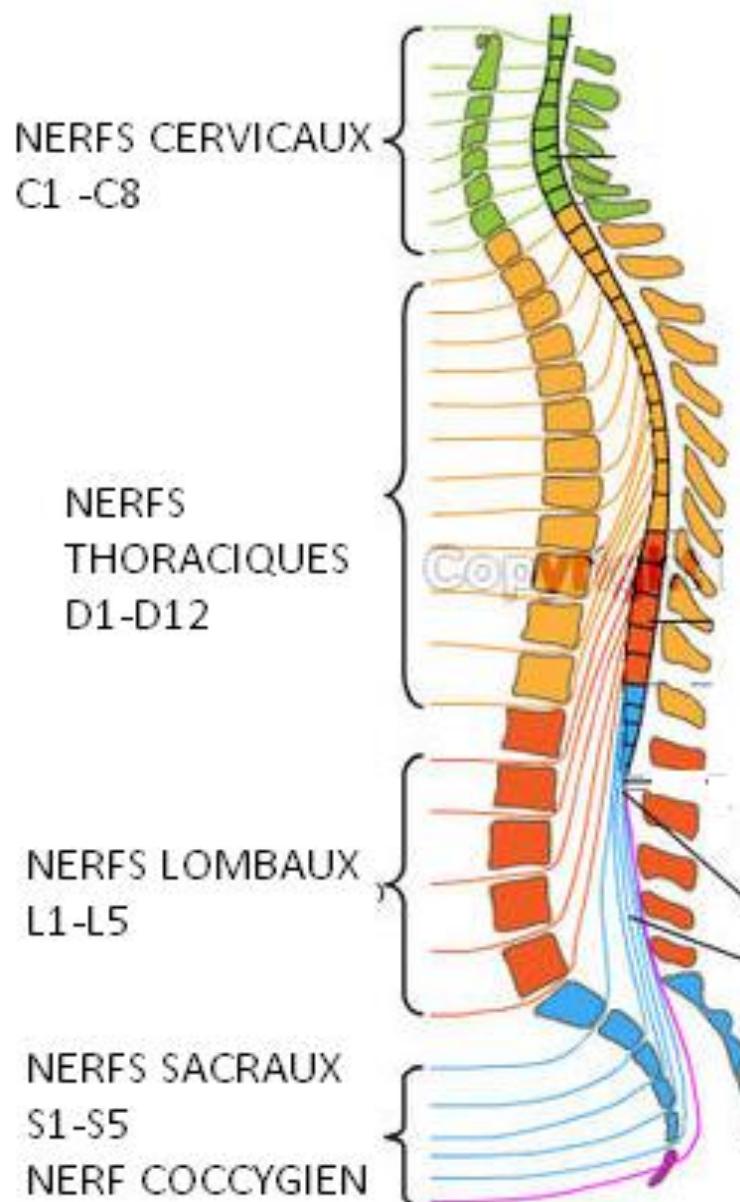
VUE ANTERIEURE DE LA MOELLE EPINIERE



VUE ANTERIEURE D'UN DELEMENT DE MOELLE EPINIERE



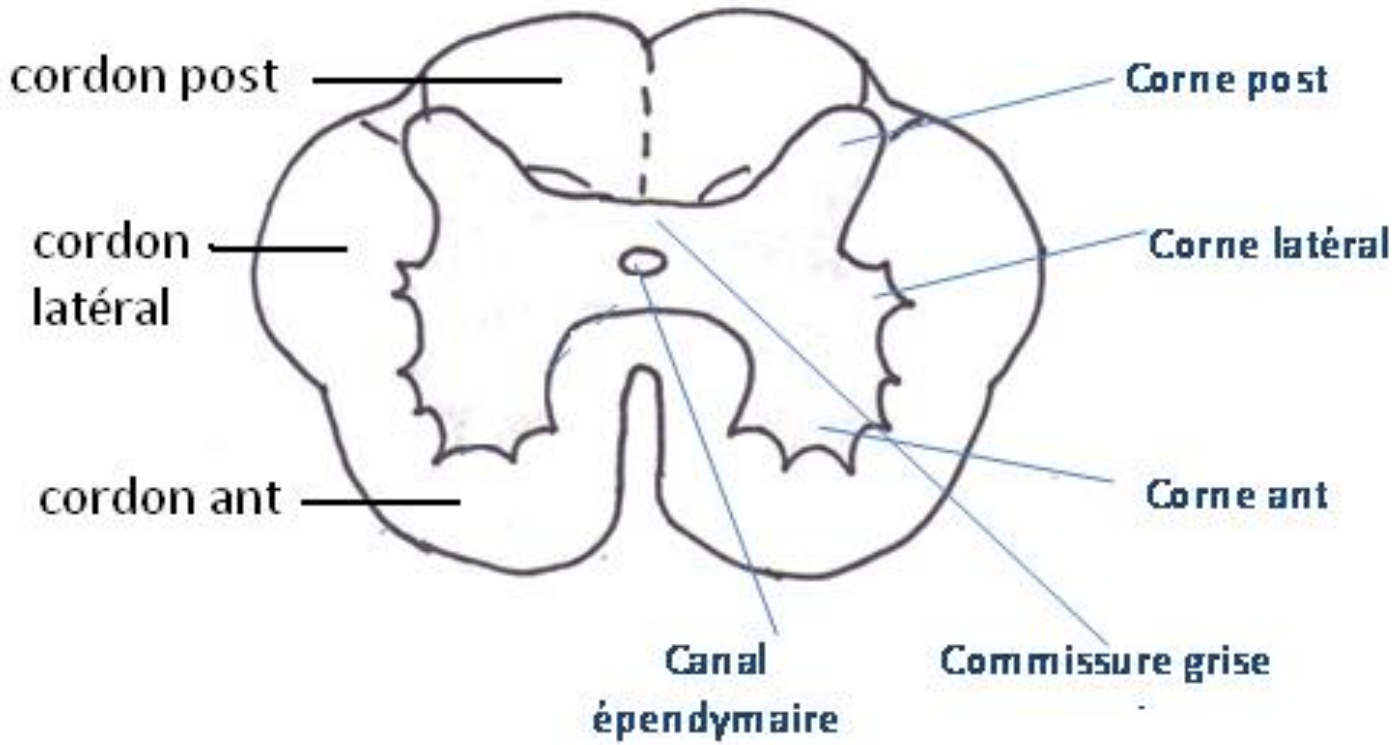
LA FORMATION DU NERF RACHIDIEN



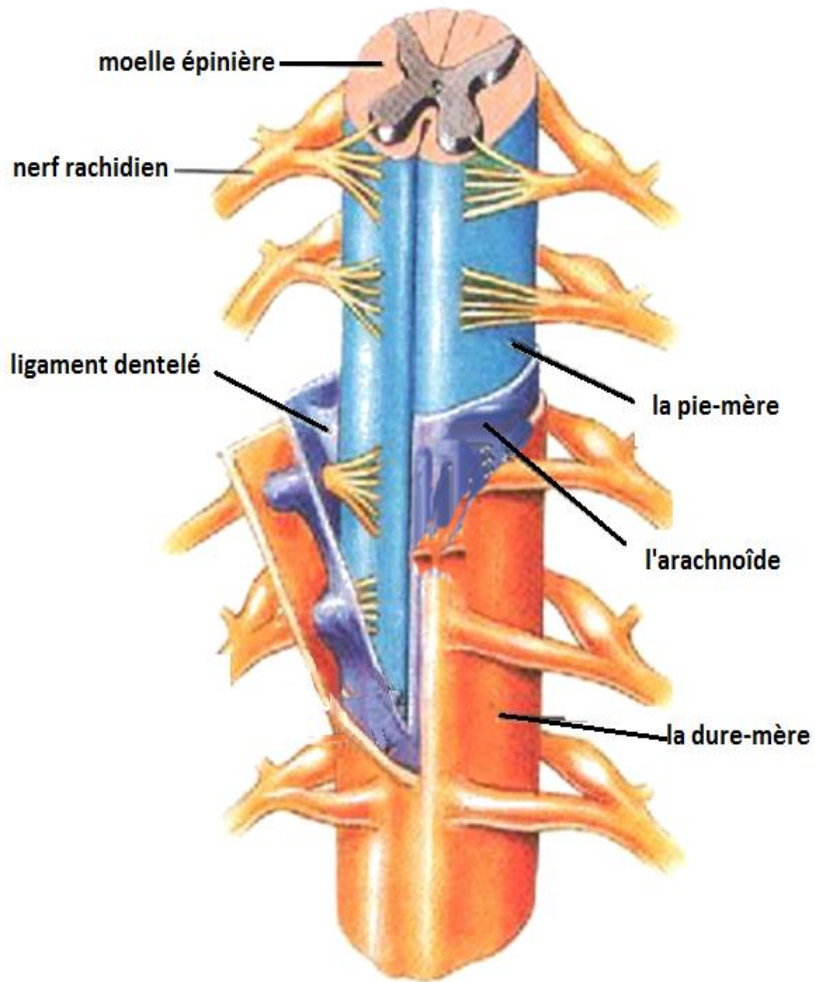
COUPE SAGITTALE DE LA MOELLE EPINIERE ET DE LA COLONNE VERTEBRALE

SUBSTANCE BLANCHE

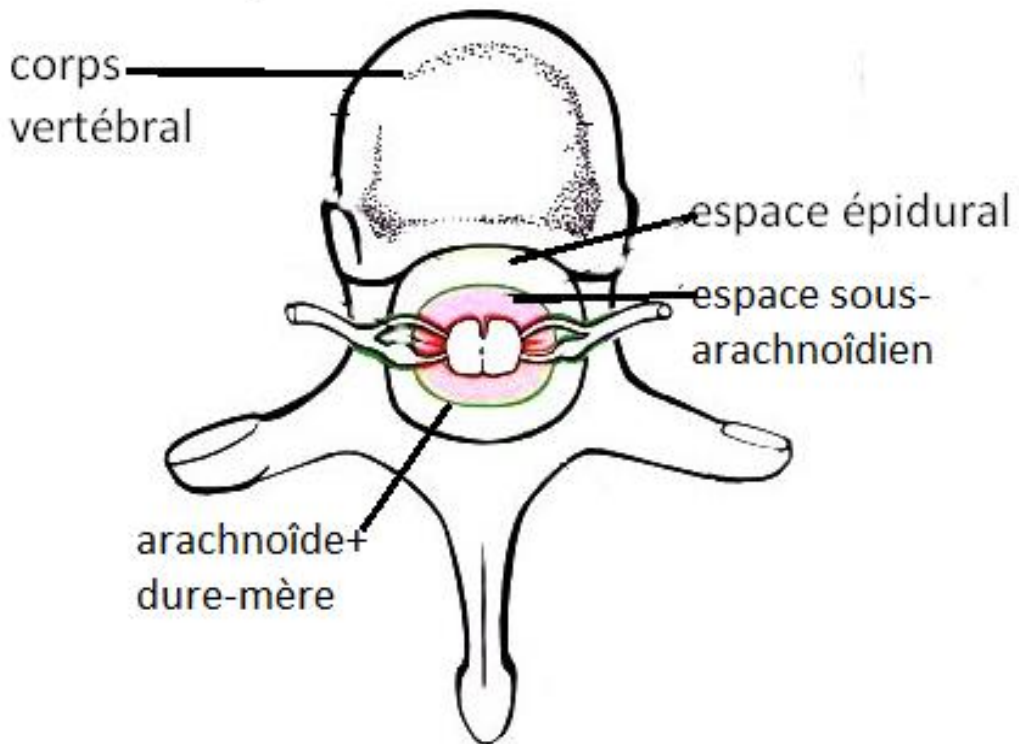
SUBSTANCE GRISE



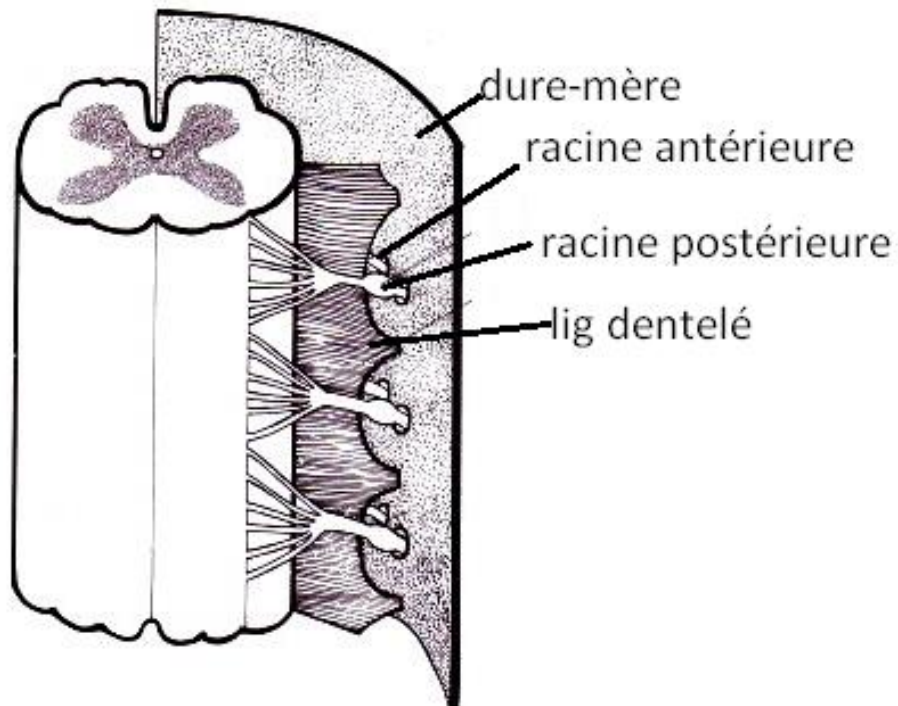
COUPE HORIZONTALE DE LA MOELLE EPINIÈRE



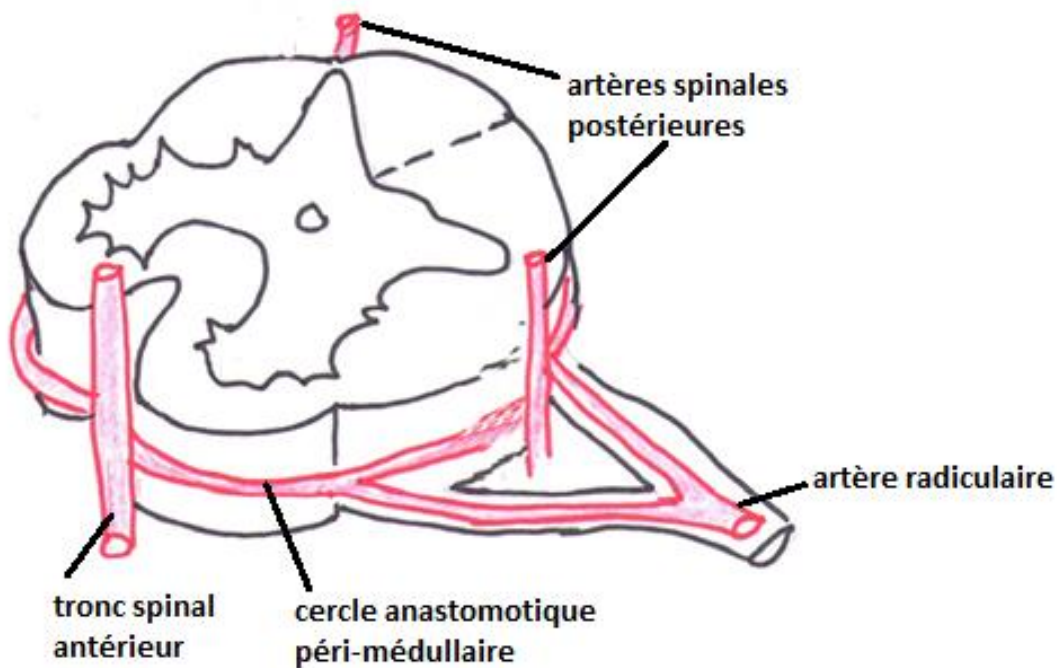
RAPPORTS DE LA MOELLE EPINIÈRE AVEC LES MENINGES



RAPPORTS DE LA MOELLE EPINIÈRE DANS LE CANAL VERTEBRA



LIGAMENT DENTELE
VUE POSTERIEURE D'UN SEGMENT DE MOELLE EPINIERE



VASCULARISATION ARTERIELLE DE LA MOELLE EPINIERE
VUE ANTERO-LATERALE D'UN SEGMENT DE MOELLE EPINIERE