

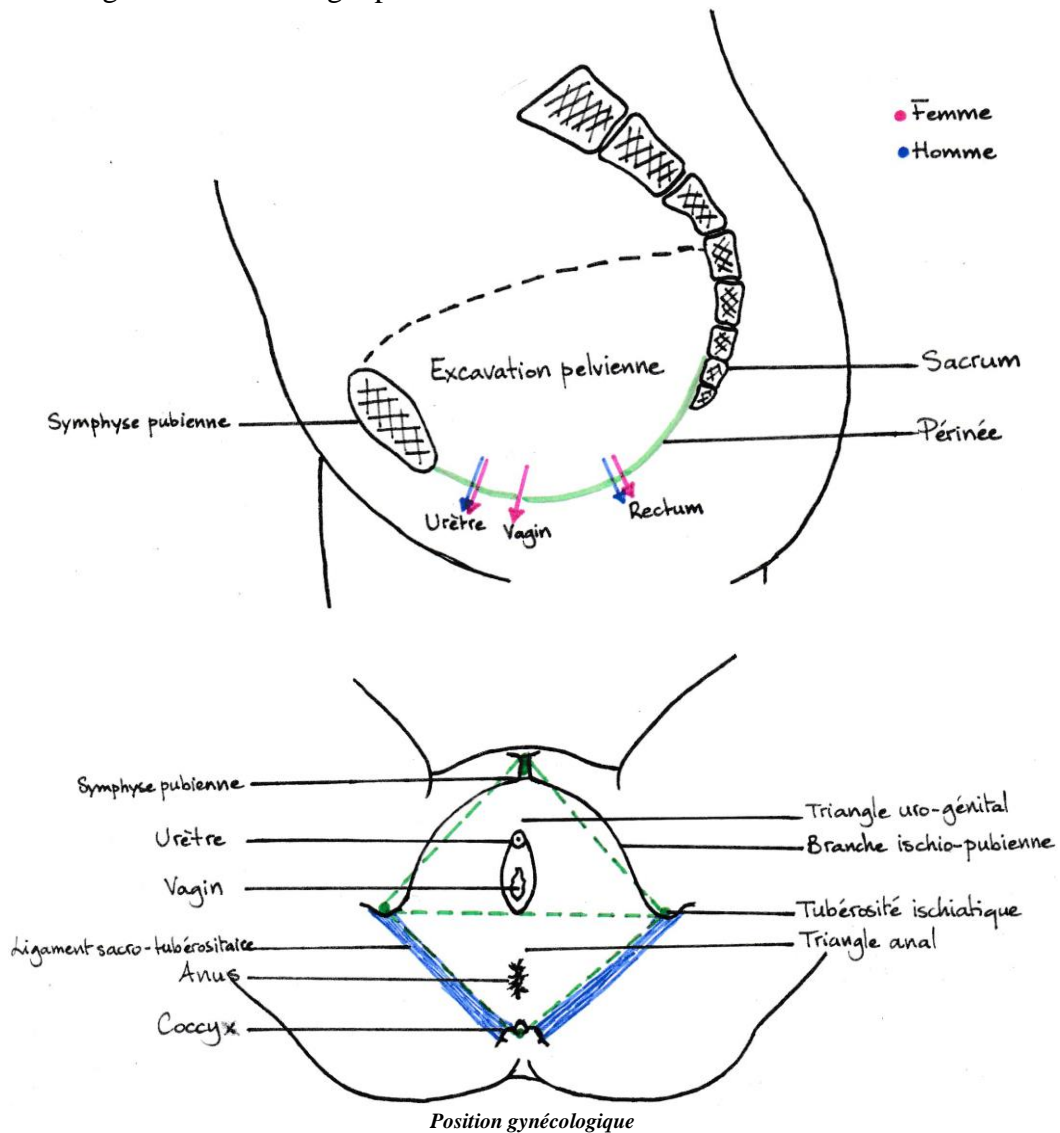
PÉRINÉE

Dr HAMMOUDI

I. DÉFINITION

Le périnée est l'ensemble des parties molles et aponévroses qui ferment en bas l'excavation pelvienne et qui laissent passer l'urètre et le rectum chez l'homme et l'urètre, le vagin et le rectum chez la femme.

Il a pour support un cadre ostéo-fibreux de forme losangique avec deux triangles : un triangle antérieur uro-génital et un triangle postérieur anal.



II. CONSTITUTION

Il est constitué par :

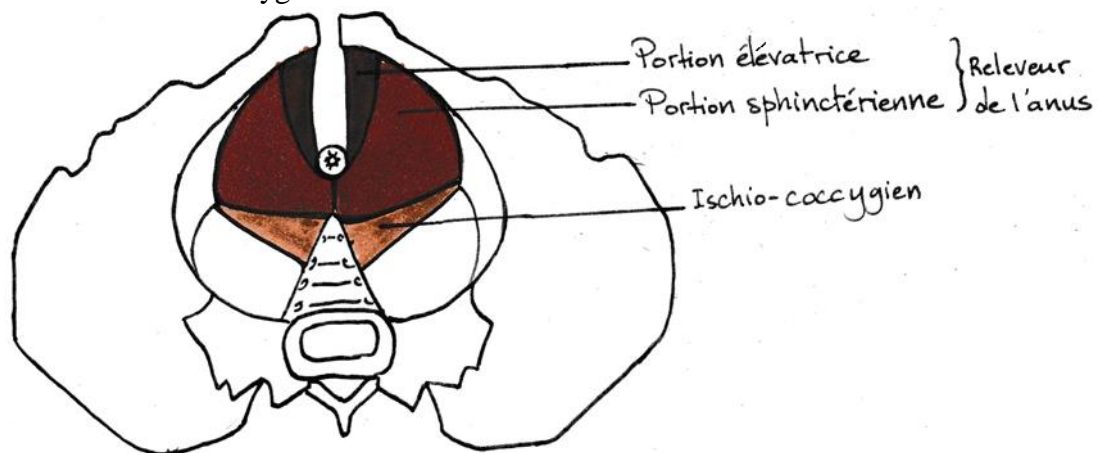
- **des muscles** : organisés en trois plans :
 - plan profond (diaphragme pelvien),
 - plan moyen,
 - plan superficiel ;
- **des aponévroses** :
 - pelvienne,
 - périnéale moyenne à deux feuillets : superficiel et profond,
 - périnéale superficielle.

1. Les muscles

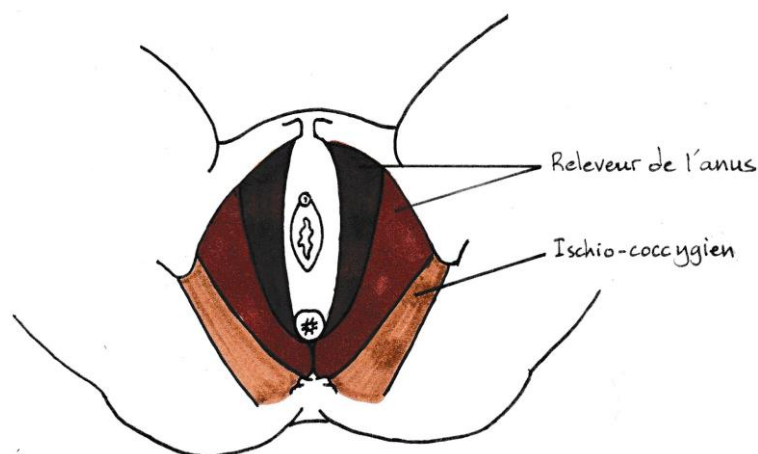
a. Muscles du plan profond du périnée

Le plan profond du périnée est composé de deux muscles :

- le muscle releveur de l'anus à deux portions : élévatrice et sphinctérienne ;
- le muscle ischio-coccygien.



Muscles du plan profond du périnée (vue endopelvienne)

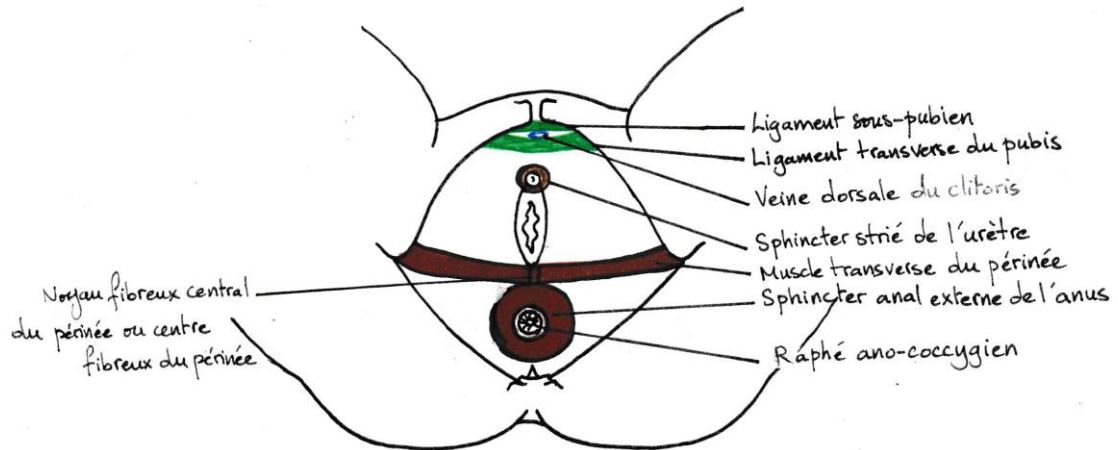


Muscles du plan profond du périnée (vue exopelvienne)

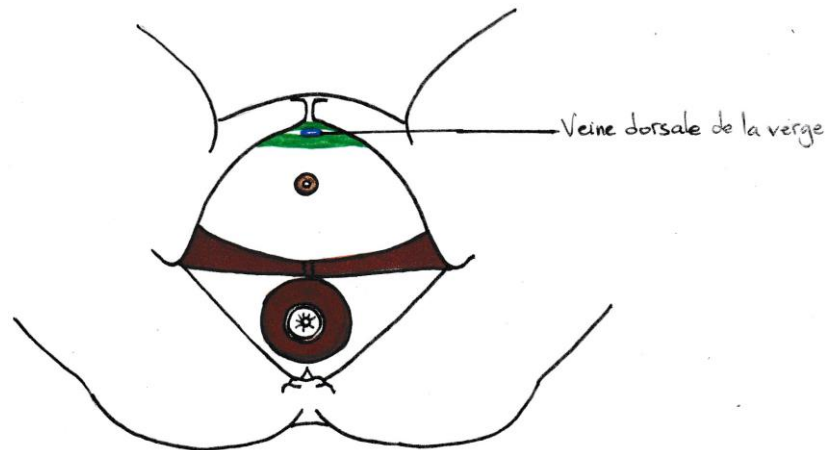
b. Muscles du plan moyen du périnée

Le plan moyen du périnée est composé de trois muscles :

- le muscle sphincter externe de l'anus ;
- le muscle transverse profond du périnée ;
- le muscle sphincter strié de l'urètre.



Muscles du plan moyen du périnée chez la femme



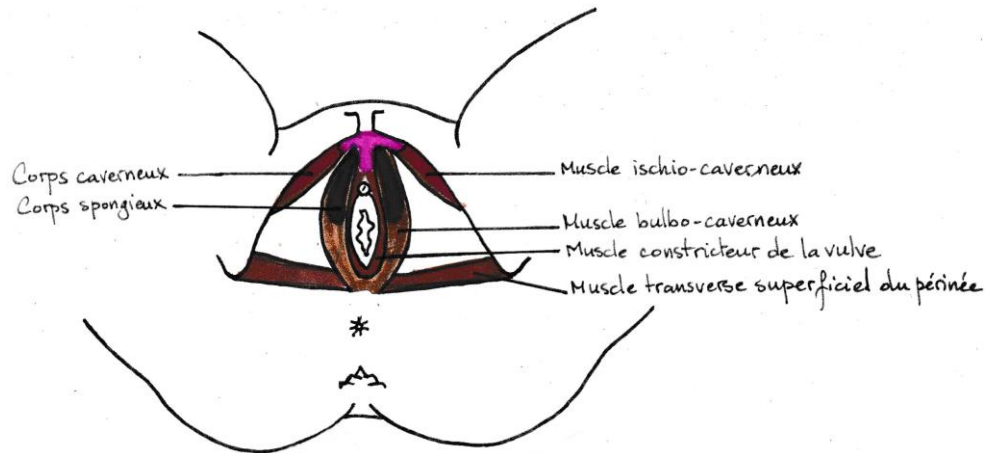
Muscles du plan moyen du périnée chez l'homme

c. Muscles du plan superficiel du périnée

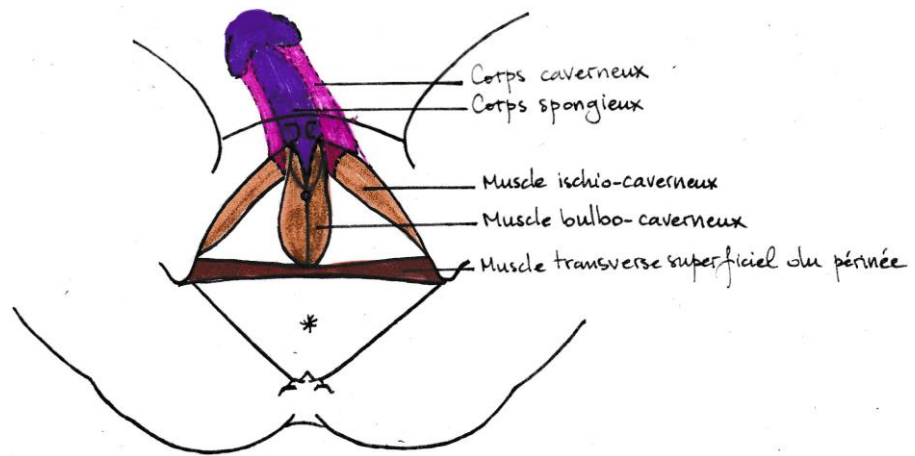
Le plan superficiel du périnée est composé de trois muscles (quatre chez la femme) :

- le muscle transverse superficiel du périnée ;
- le muscle ischio-caverneux ;
- le muscle bulbo-caverneux ;
- le muscle constricteur de la vulve (chez la femme seulement).

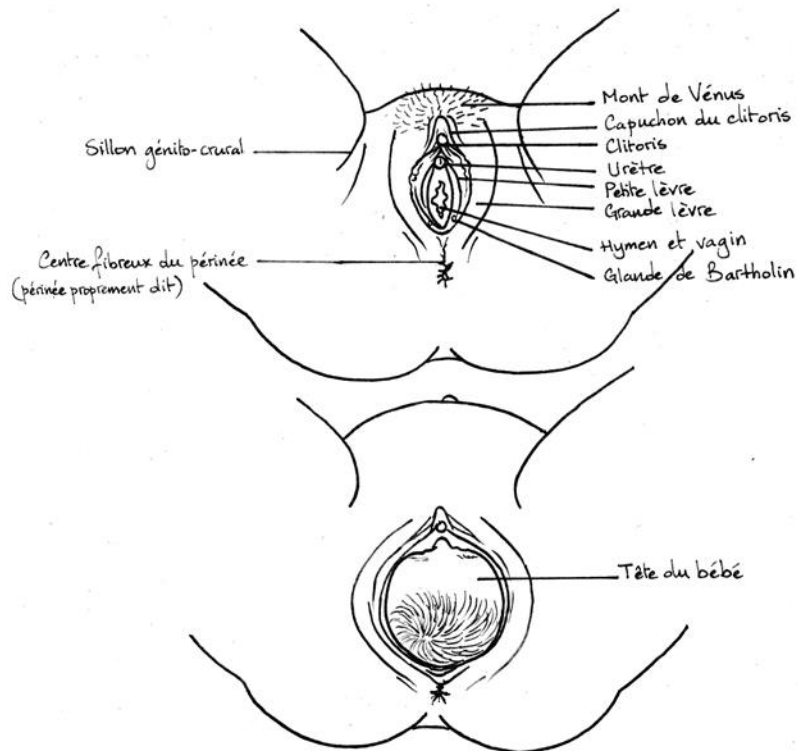
Les muscles ischio-caverneux et bulbo-caverneux sont des muscles annexés aux organes érectiles (enveloppent les organes érectiles).



Muscles du plan superficiel du périnée chez la femme

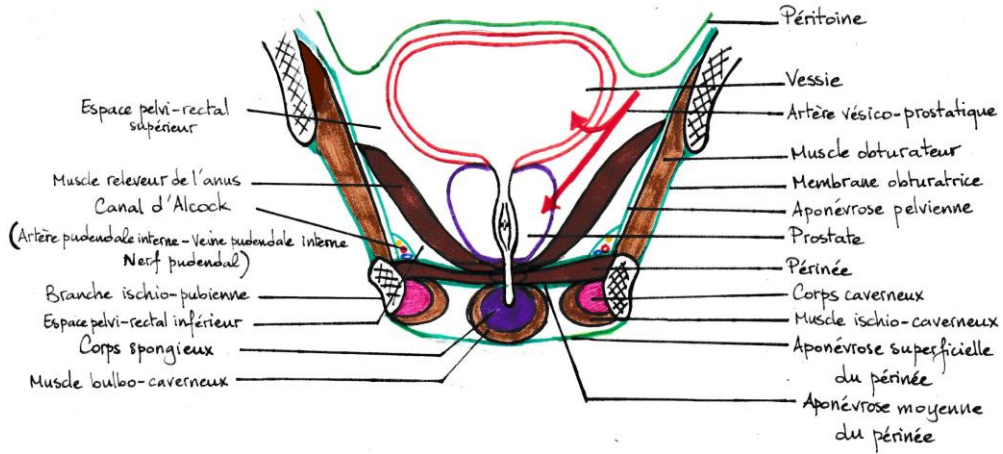


Muscles du plan superficiel du périnée chez l'homme

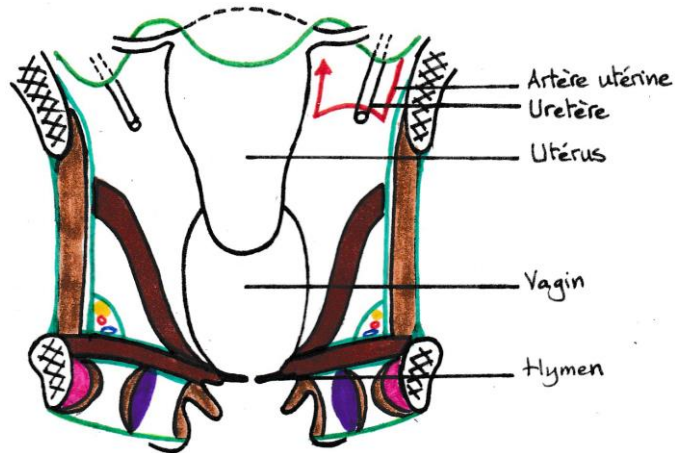


*Vulve et aspect superficiel du périnée chez la femme
(importance du centre fibreux du périnée ou périnée proprement dit chez la femme)*

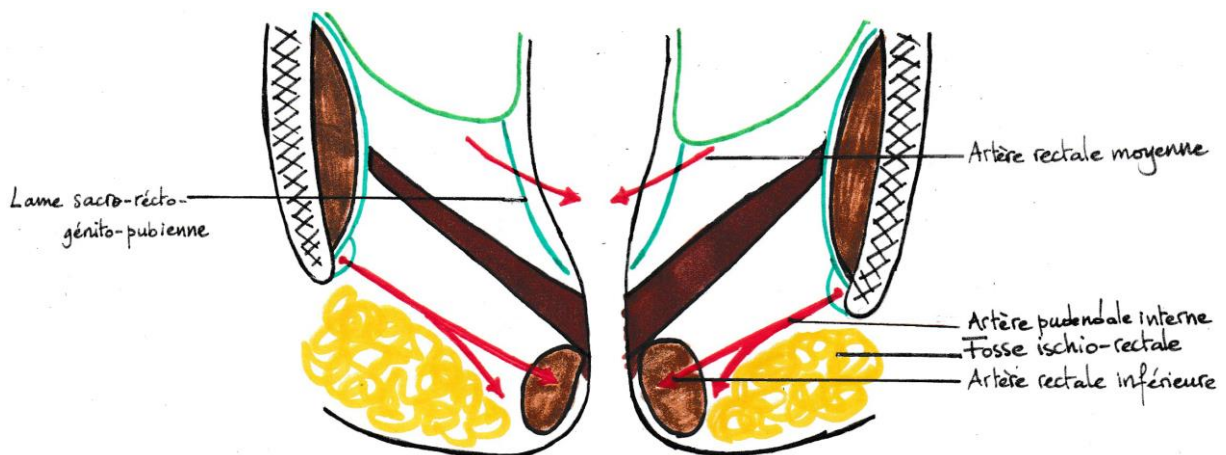
2. Les aponévroses



Coupe frontale du périnée uro-génital chez l'homme



Coupe frontale du périnée uro-génital chez la femme



Coupe frontale du périnée anal