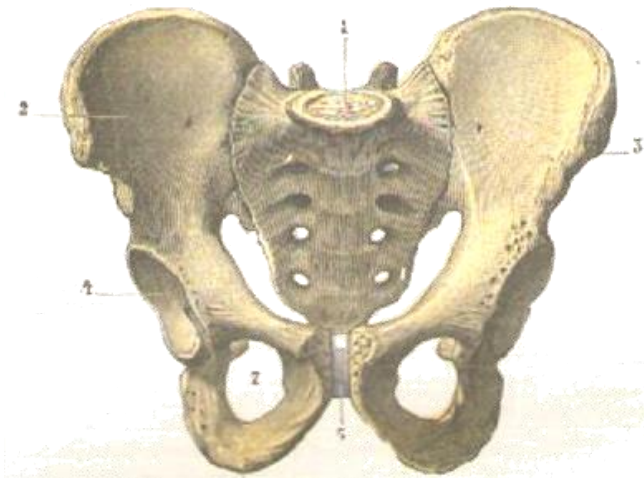


**Le pelvis, os et muscles
contenant**

et son contenu



E. Omer
Fig. 406.
E. Bouteux

Bassin d'homme, vu de face.

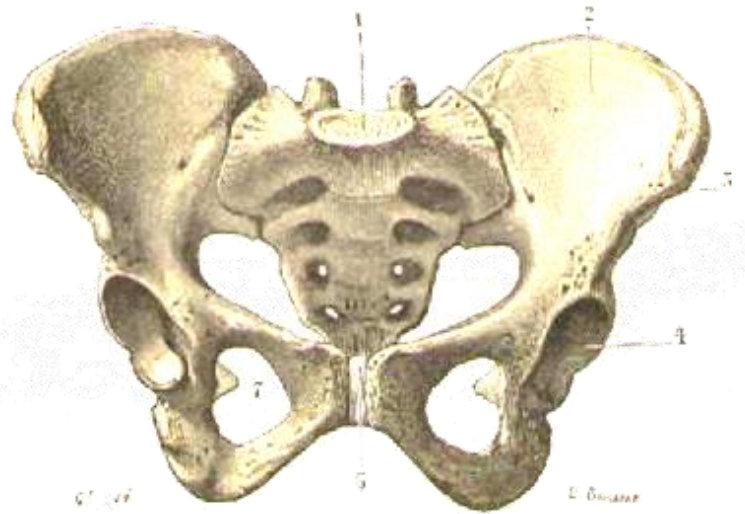
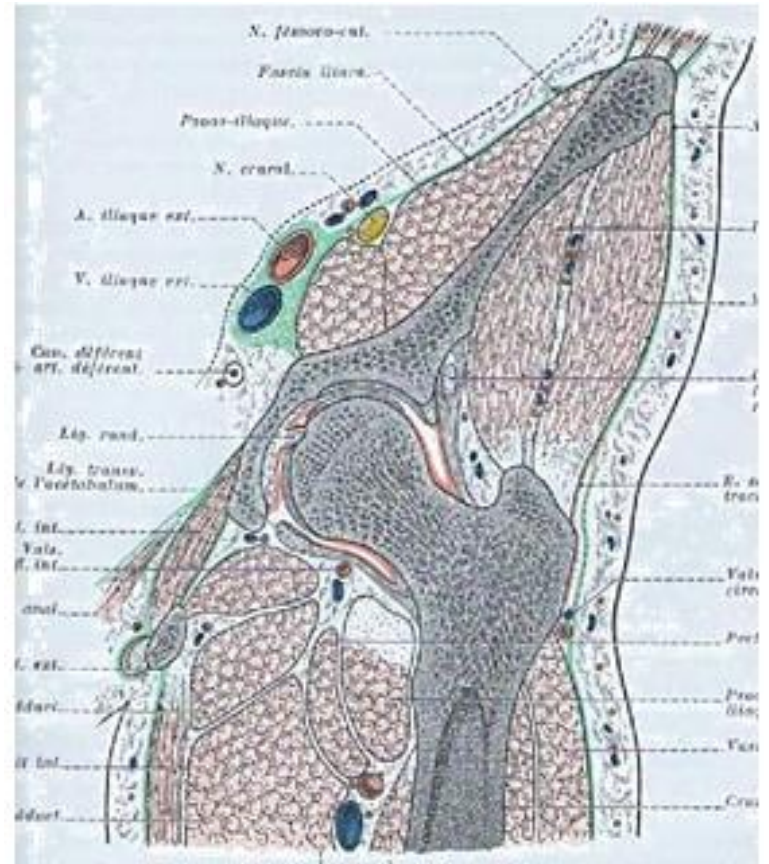
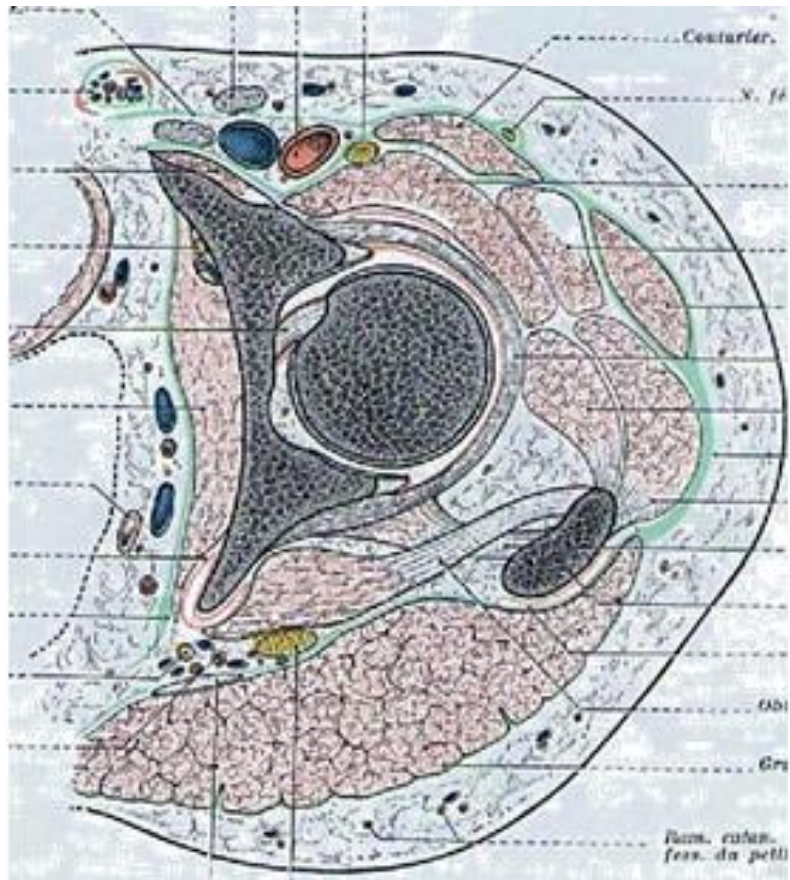


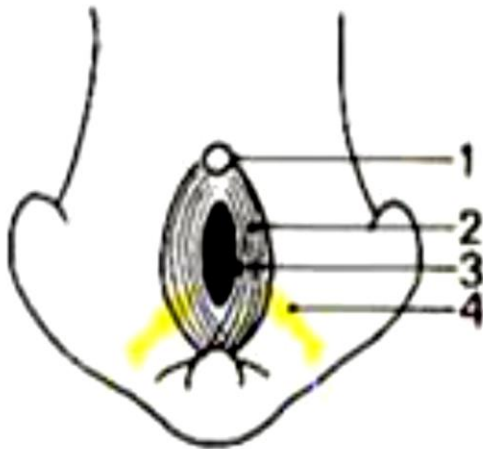
Fig. 407.

Bassin de femme, vu de face.

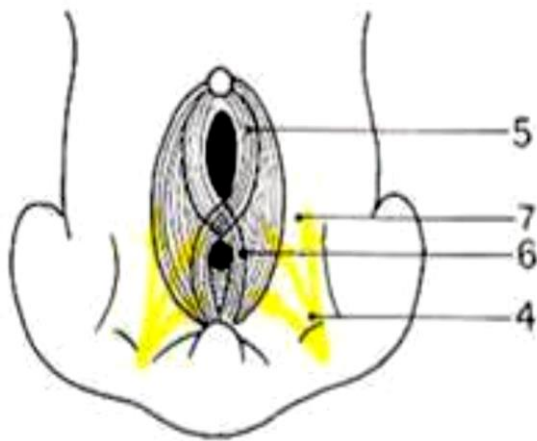


*Périnée,
homme et femme*

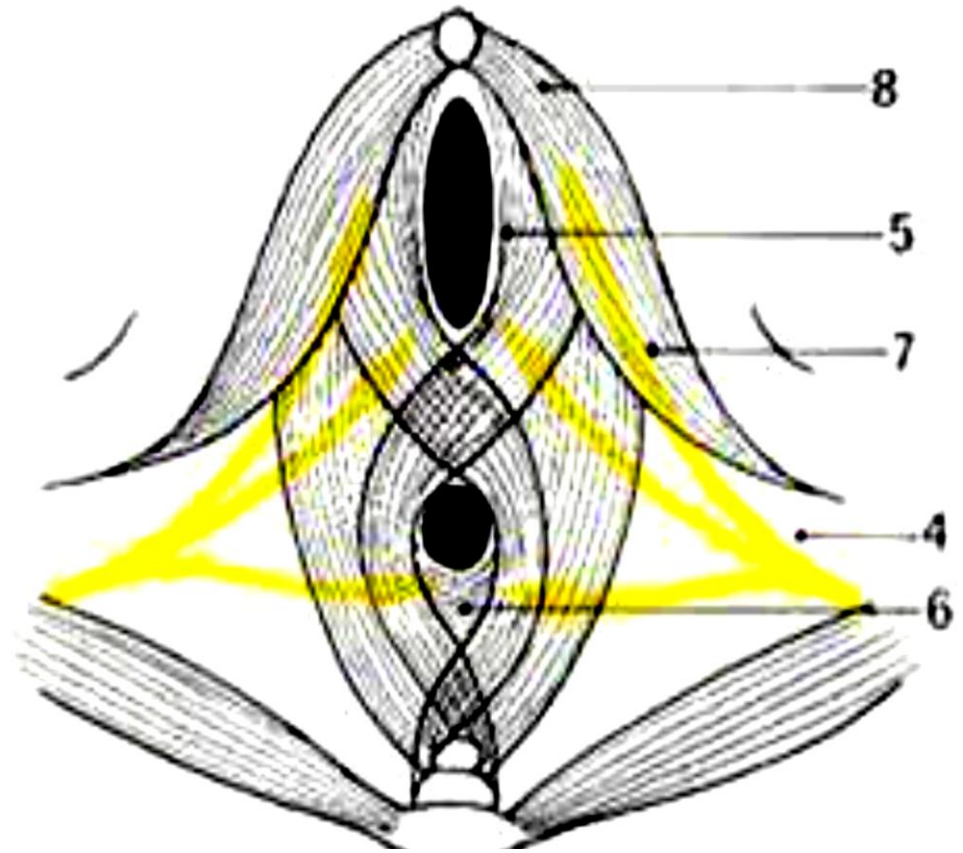
1-tubercule génital; 2-sphincter cloacal ; 3-cloaque ; 4- nerf pudendal;
 5- sphincter du sinus uro-génital ; 6- sphincter externe anal
 7- nerf dorsal du clitoris; 8- muscle ischio-caverneux



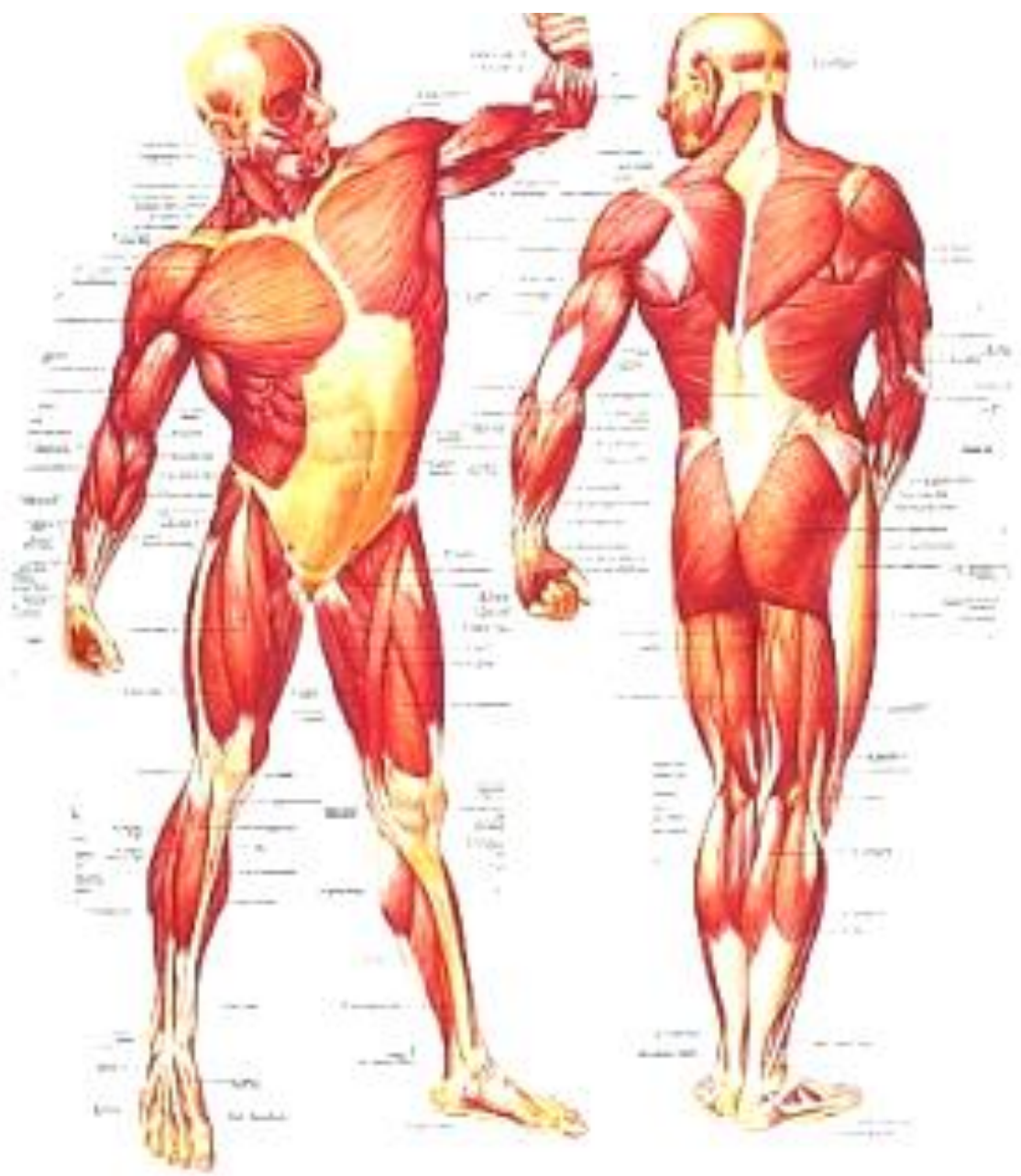A- Embryon de 2 mois

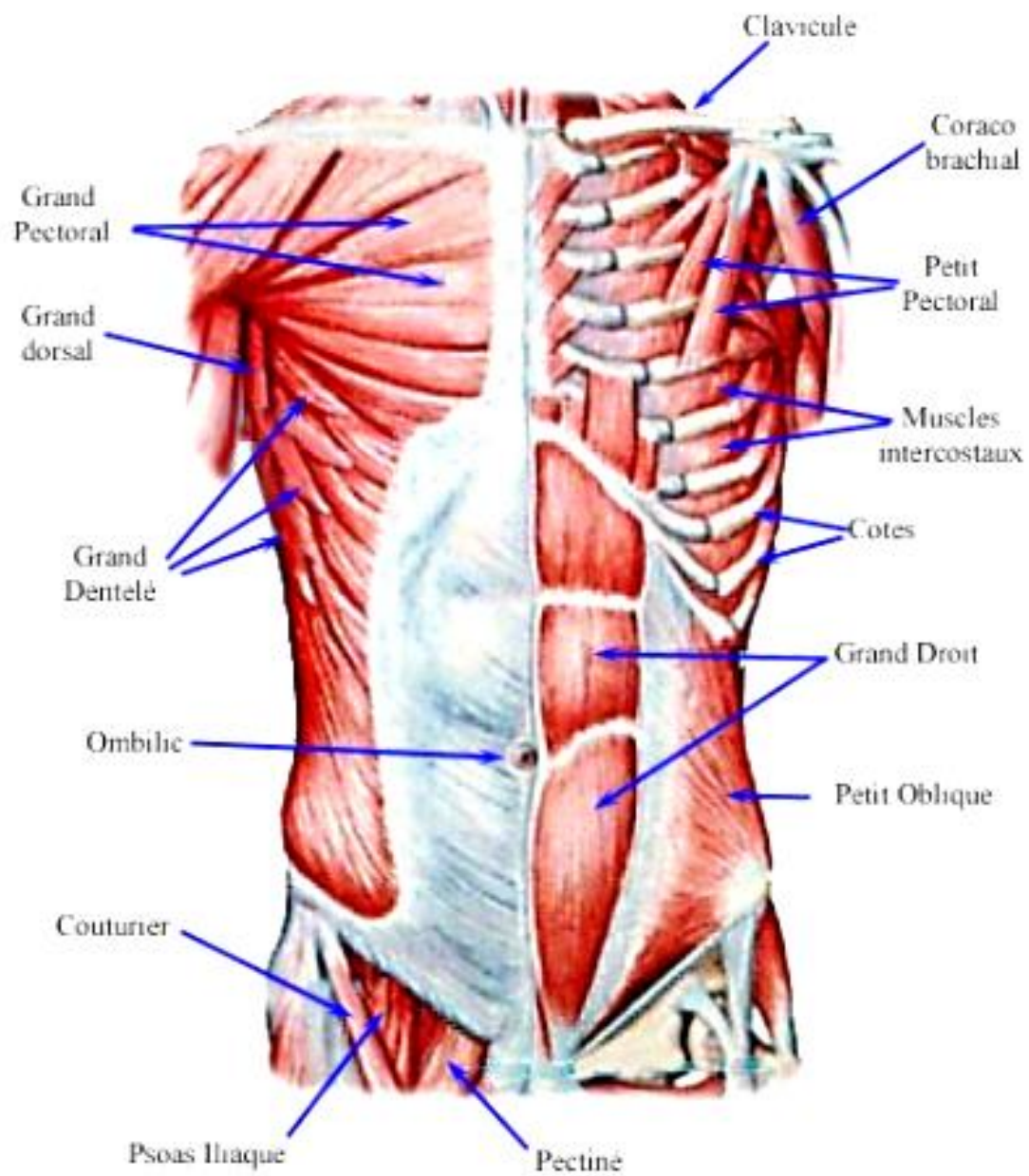


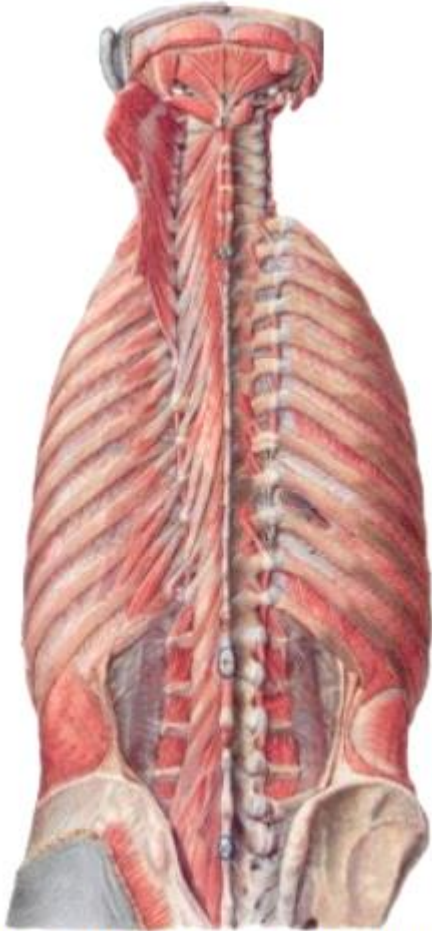
B- Embryon de 3 mois



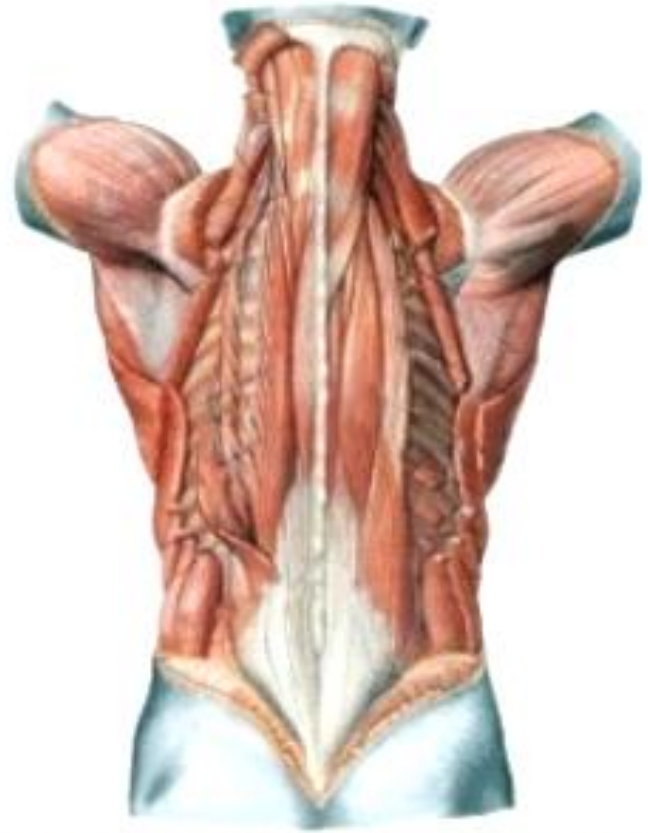C- Embryon de + de 4 mois



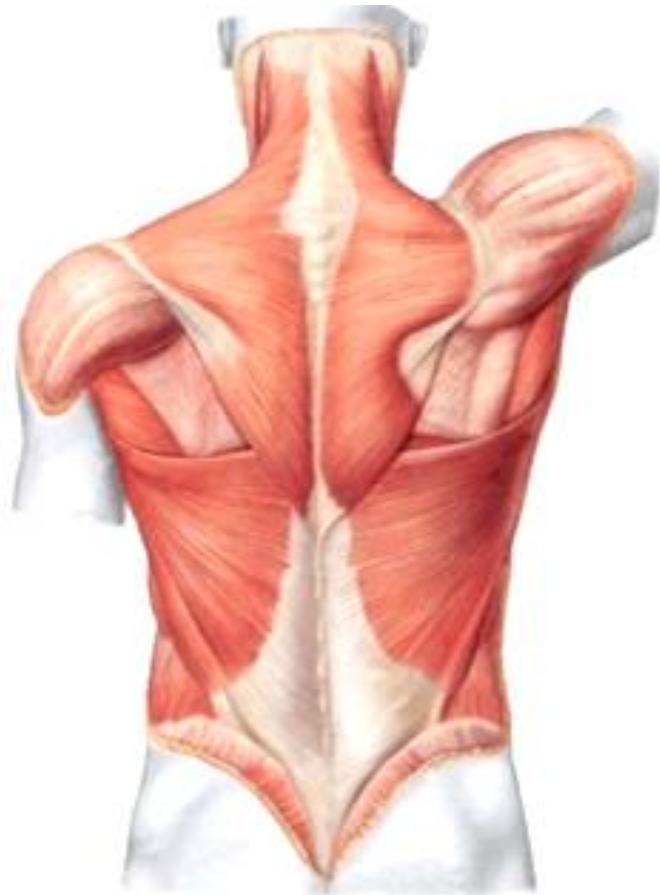



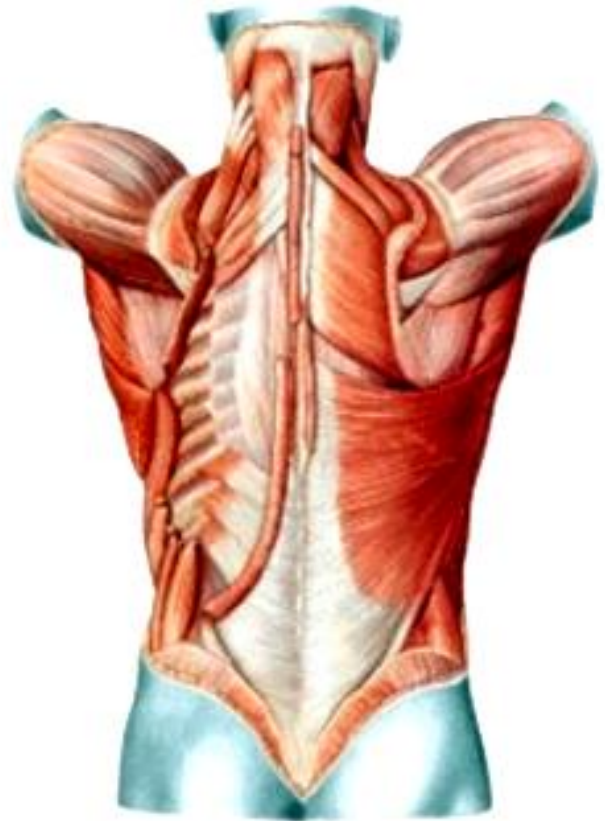
Vue profonde des muscles du dos.



Vue sus-profonde des muscles du dos.



Vue superficielle des muscles du dos.



Vue sous superficielle des muscles du dos.

C'est un appareil ostéo-musculaire tendu entre les deux pubis en avant et la colonne sacro-coccygienne en arrière.

Son rôle:

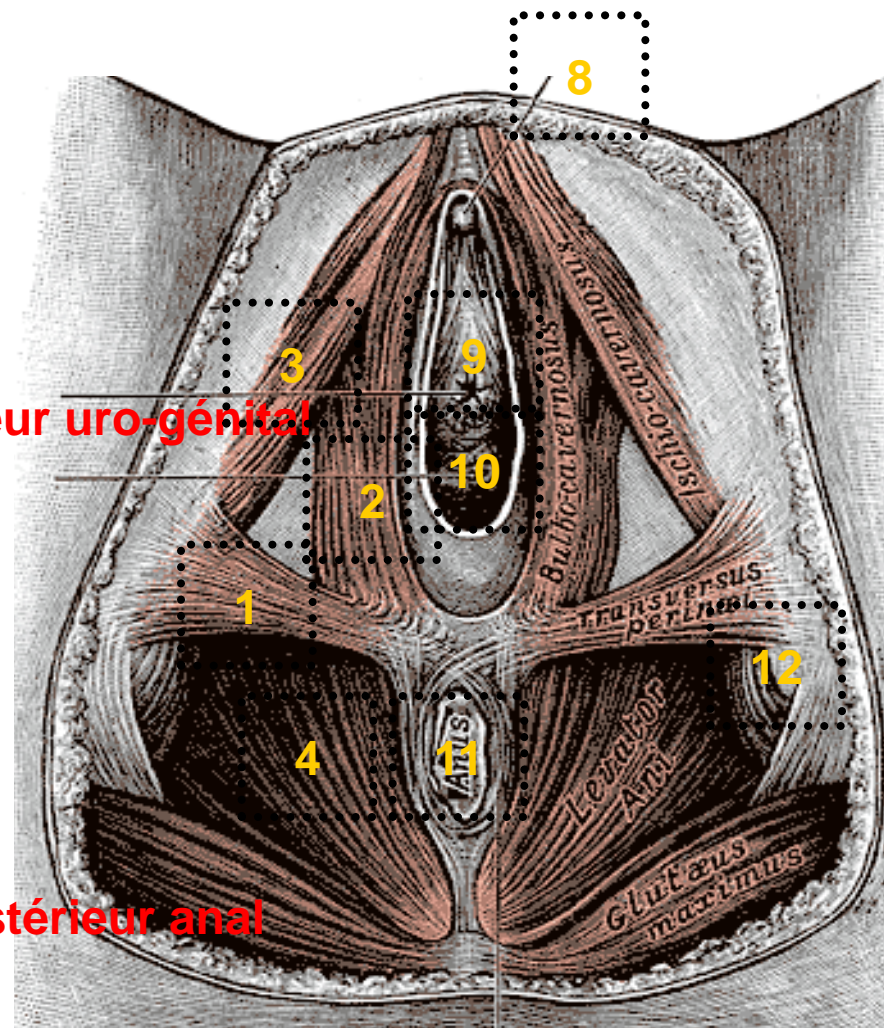
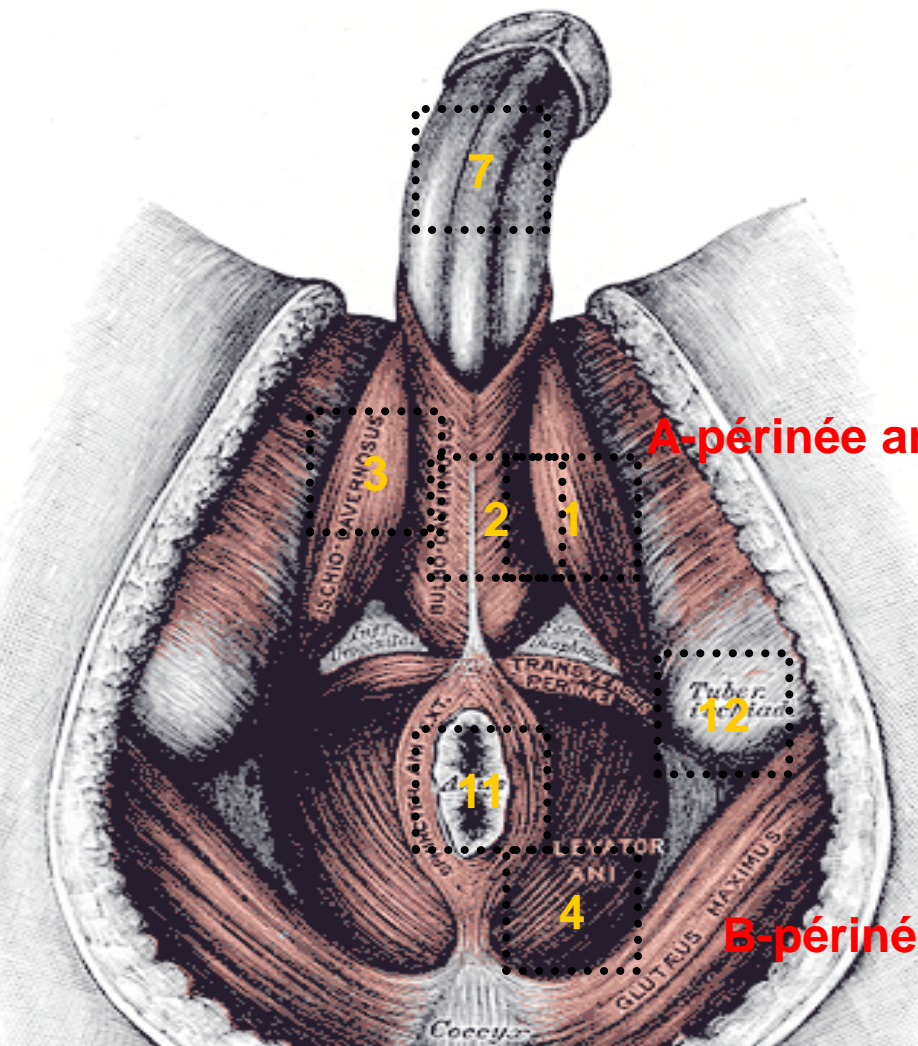
- le soutien des organes des appareils, digestif et uro-génital,
- l'expulsion des produits de ces appareils

Rôle qui impose à sa structure une performance musculaire et une solidité osseuse.

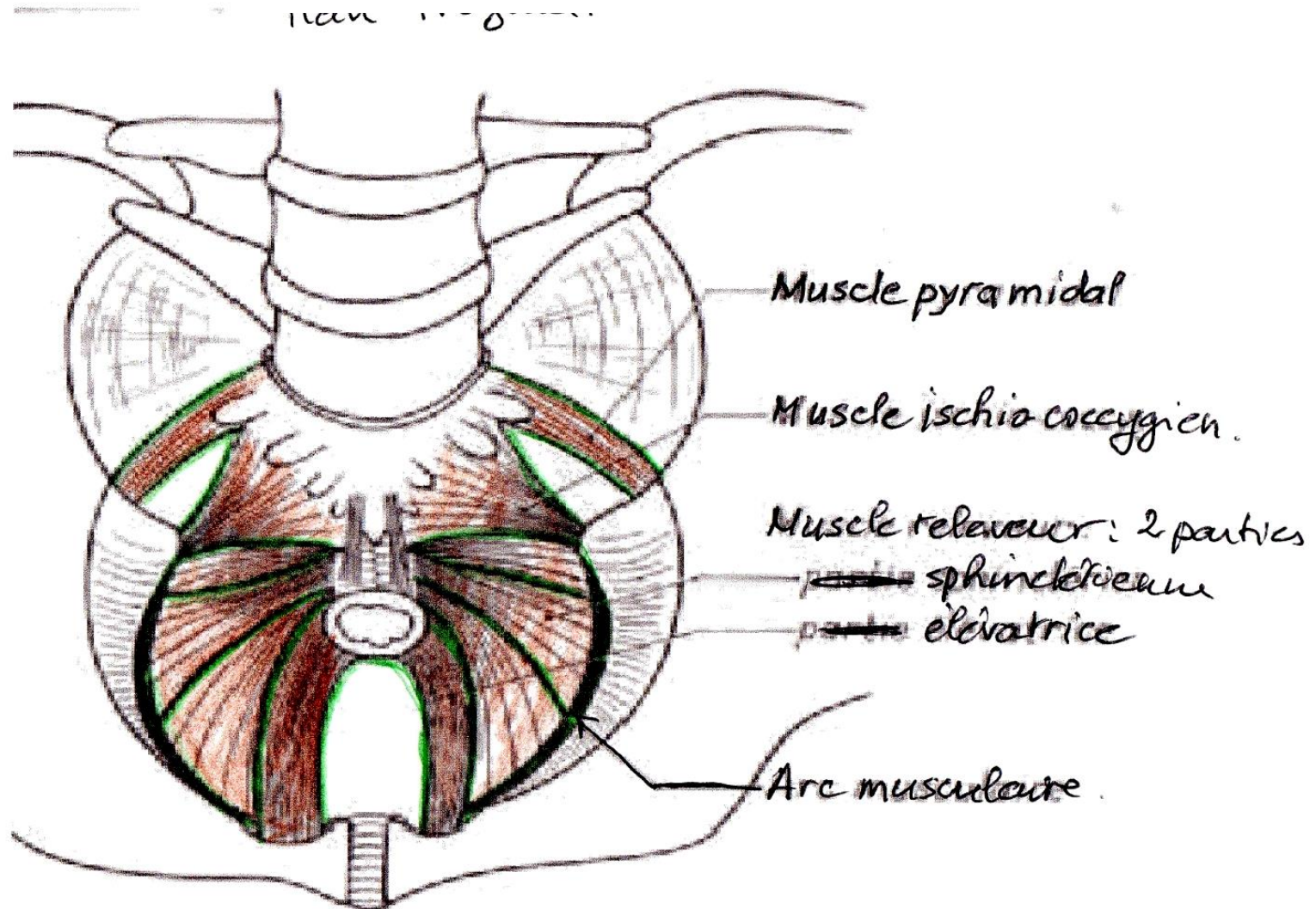
Du fait de la différence anatomique entre les deux sexes, on décrit le périnée chez l'homme et le périnée chez la femme.

C-muscles

- 1- transverse superficiel; 2- bulbo-caverneux; 3- ischio-caverneux; 4- releveur de l'anus
 5- grand fessier; 6- la face interne de la cuisse; 7- verge avec ses 2 corps caverneux; 7'-
 gland de la verge; 8- clitoris et son capuchon; 9- méat urétral; 10- orifice vaginal
 11- orifice anal; 12- tubérosité ischiatique



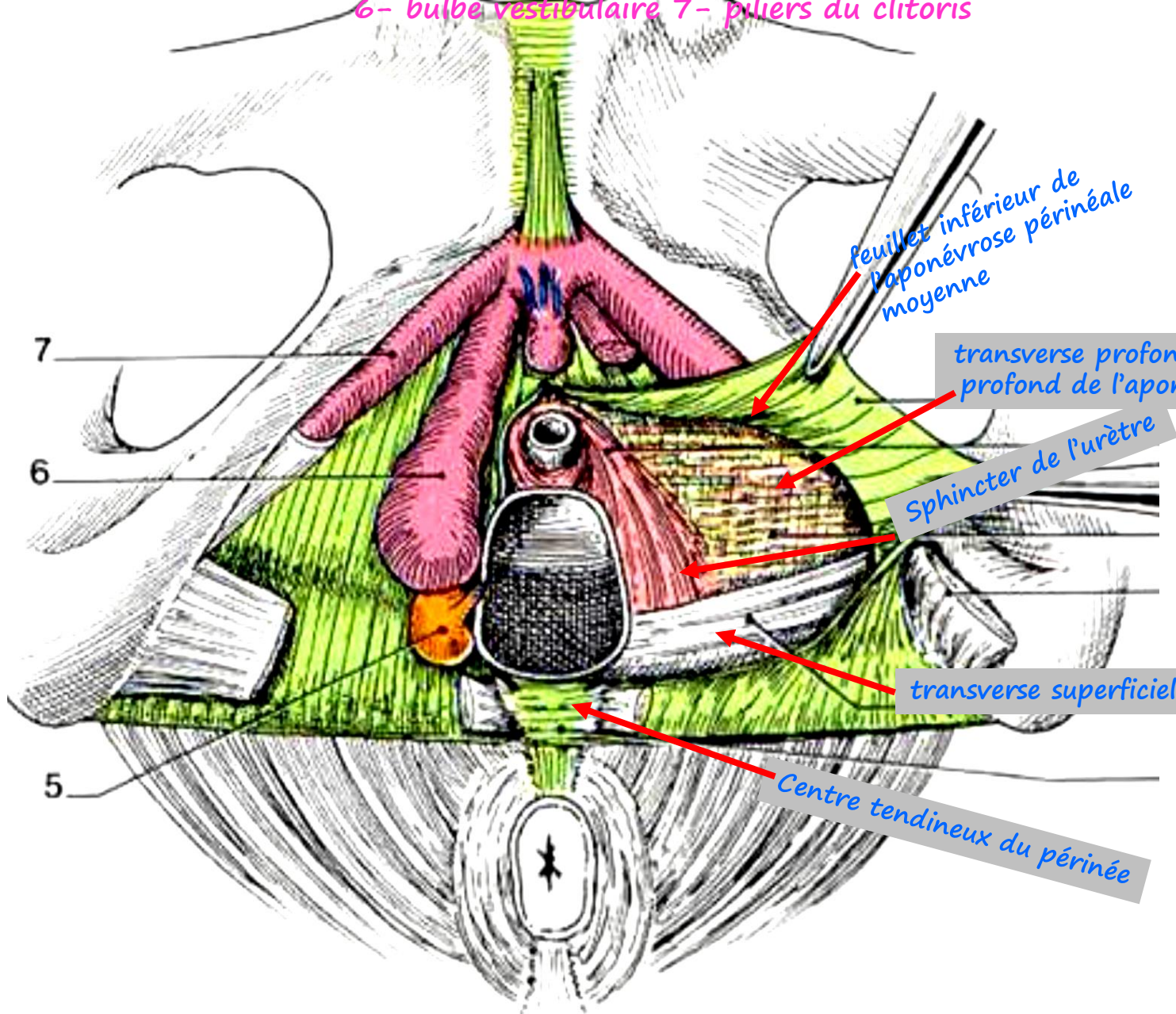
Vue supérieure du plan profond du périnée



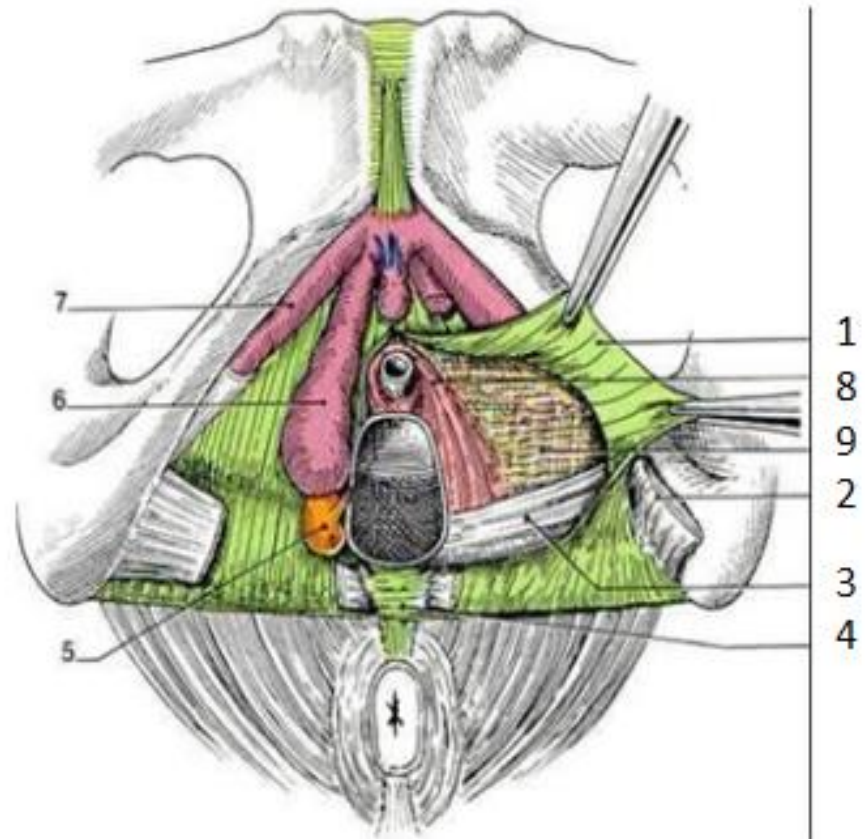
Le plan moyen du périnée

5- glande vestibulaire majeure

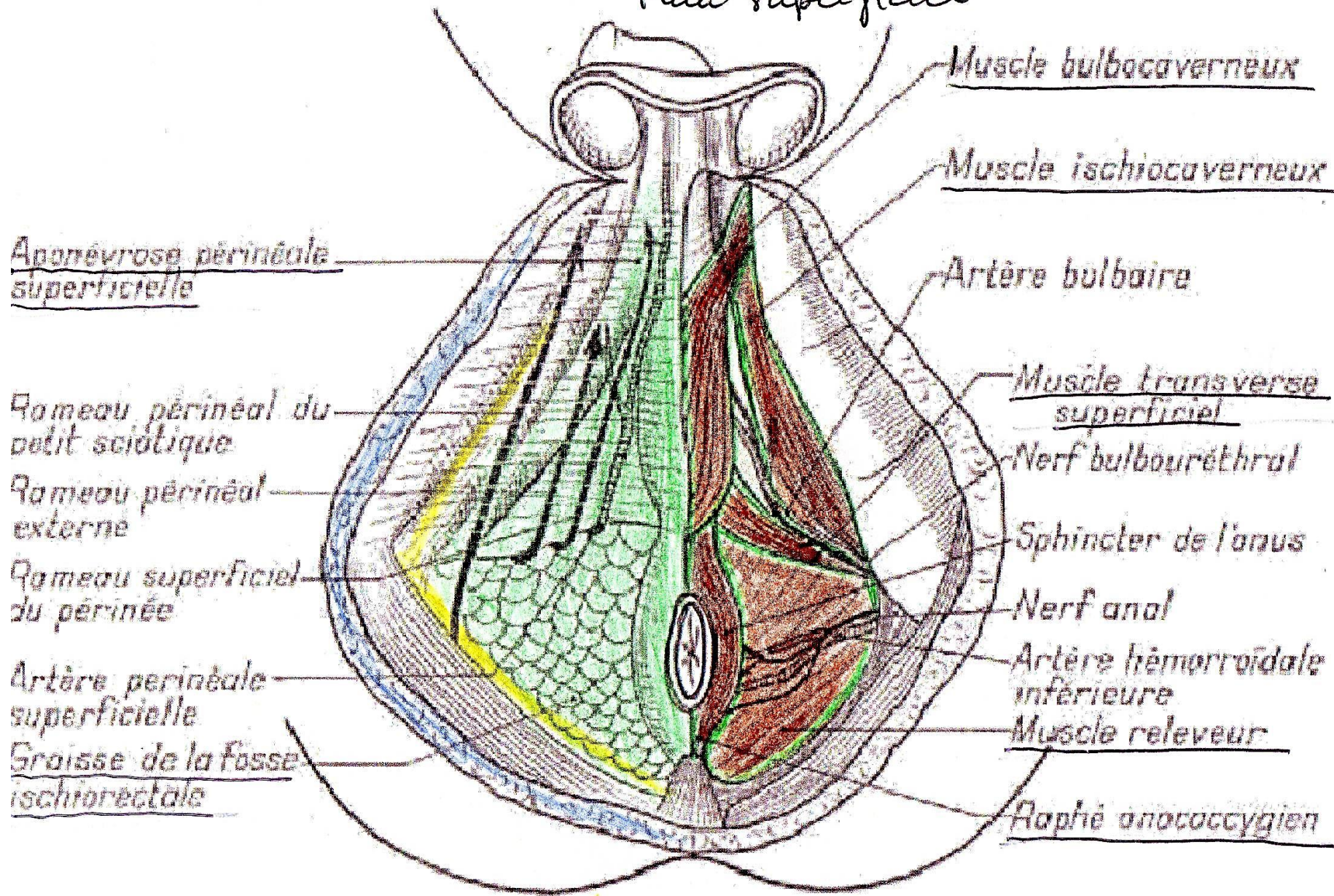
6- bulbe vestibulaire 7- piliers du clitoris



- 1- feuillet inférieur de l'aponévrose périnéale moyenne
- 2- muscle transverse superficiel
- 3- muscle transverse profond
- 4- centre tendineux du périnée
- 5- glande vestibulaire majeure
- 6- bulbe vestibulaire
- 7- piliers du clitoris
- 8- sphincter externe de l'urètre
- 9- feuillet profond de l'aponévrose périnéale moyenne



Périnée: Homme
Plan superficiel



Muscle bulbocaverneux

Muscle ischiocaverneux

Aponevrose périnéale superficielle

Artère bulbaire

Rameau périnéal du petit sciatique

Muscle transverse superficiel

Rameau périnéal externe

Nerf bulbourethral

Rameau superficiel du périnée

Sphincter de l'anus

Artère périnéale superficielle

Nerf anal

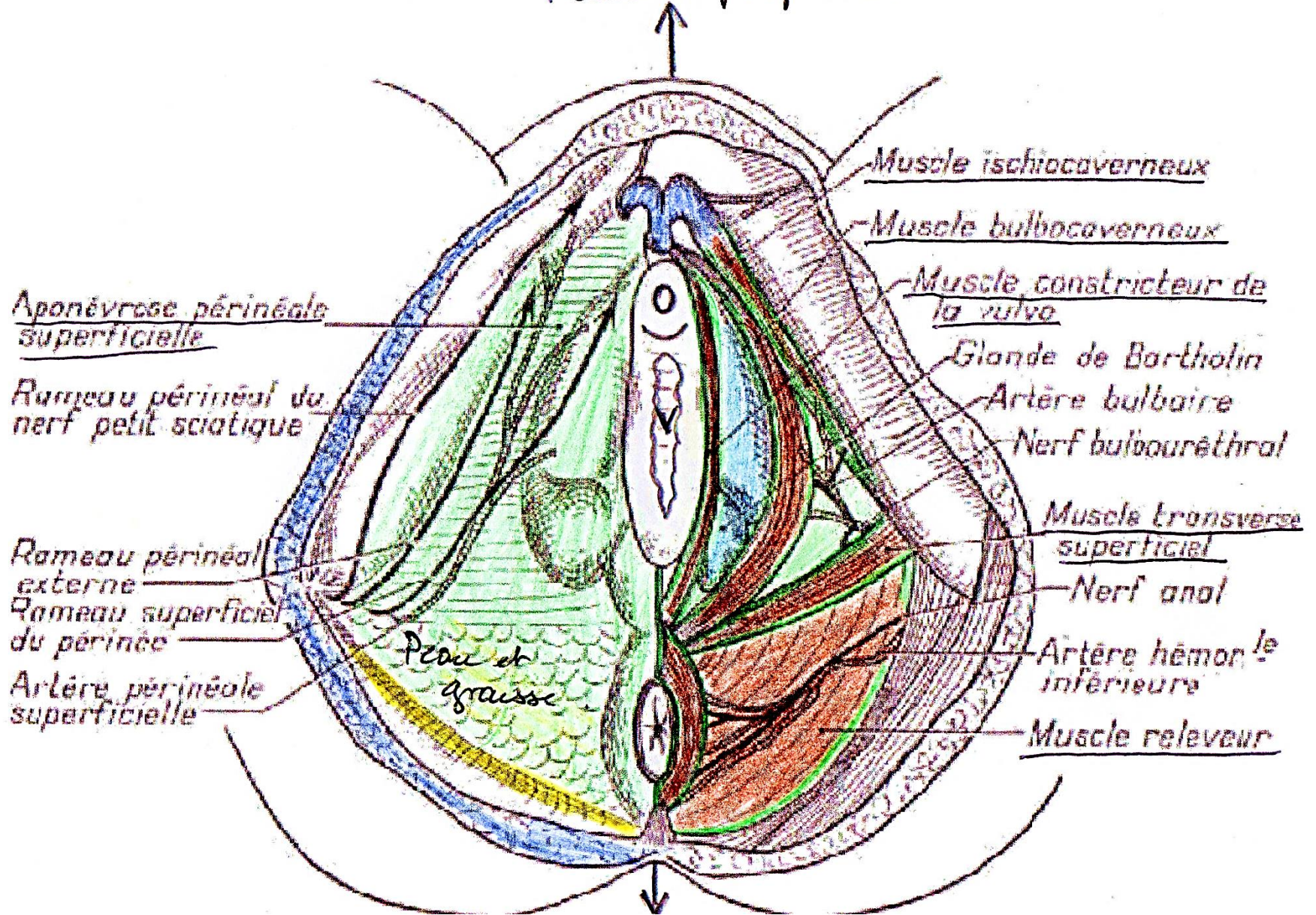
Graisse de la fosse ischio-rectale

Artère hémorroïdale inférieure

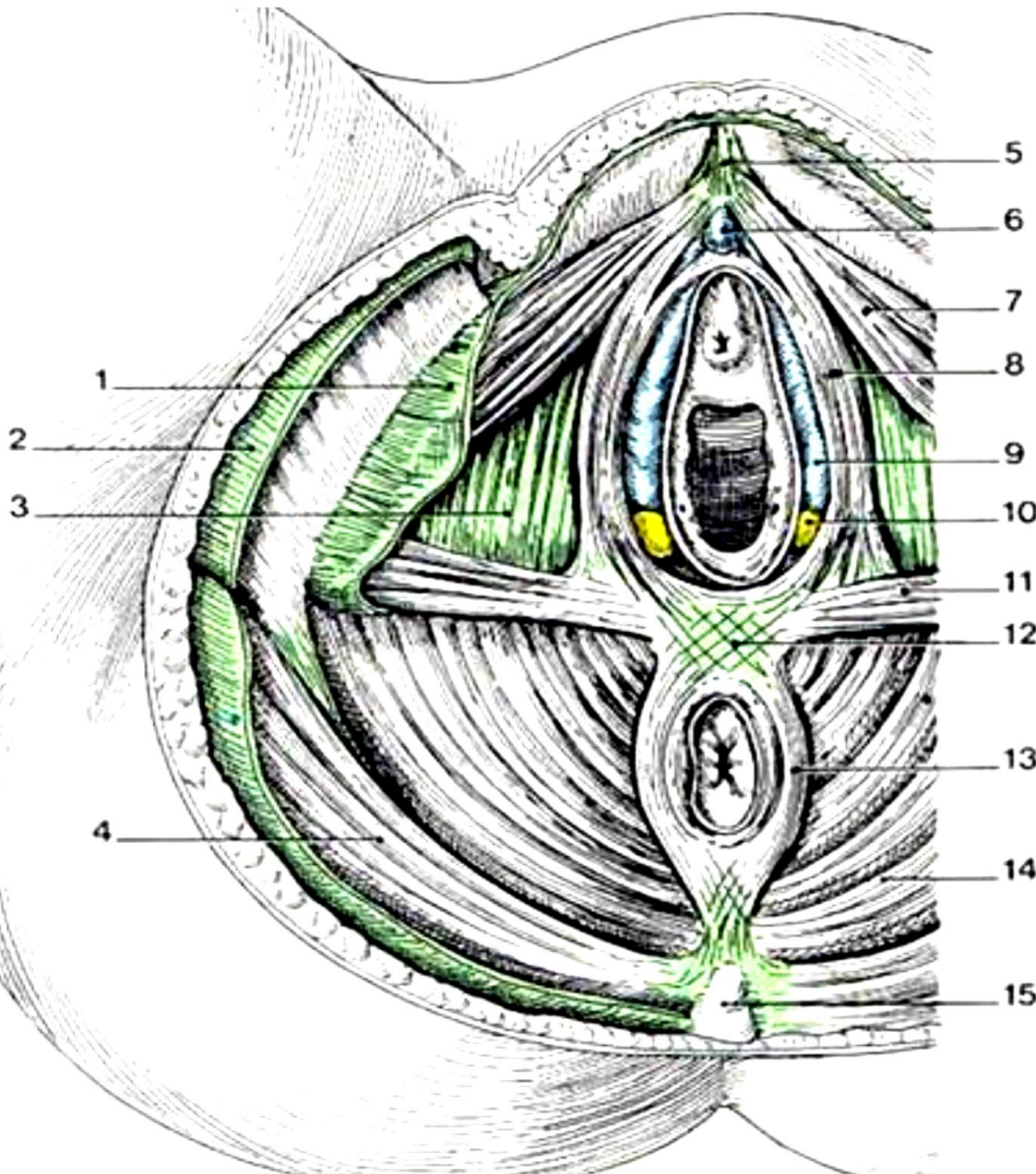
Muscle releveur

Plaque anococcygienne

Périnée femme.
Plan superficiel.

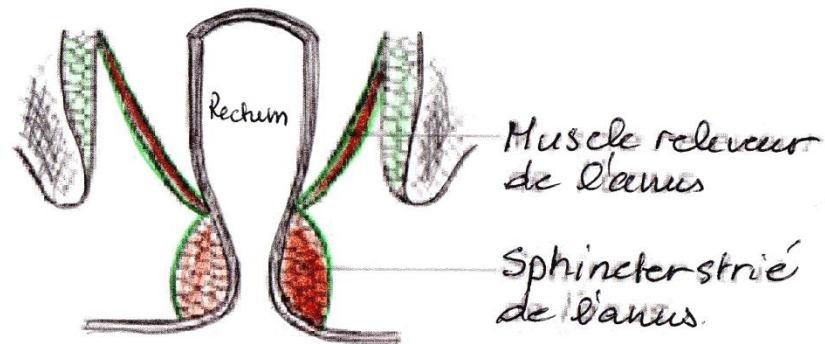
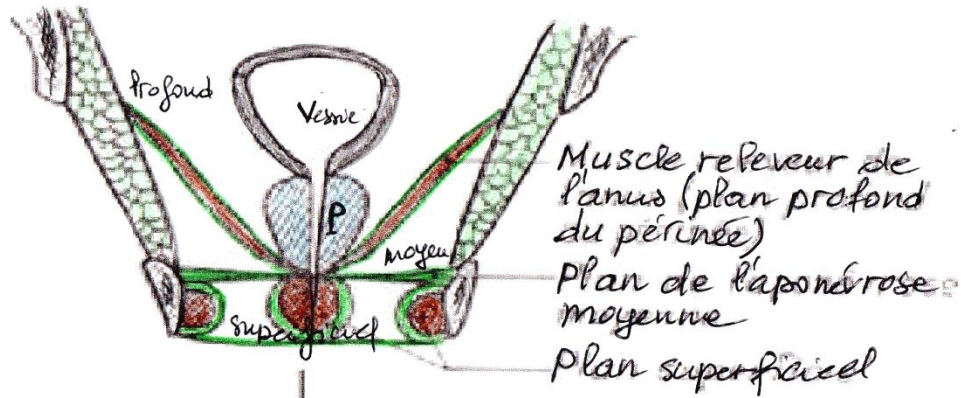


L'aponévrose périméale superficielle



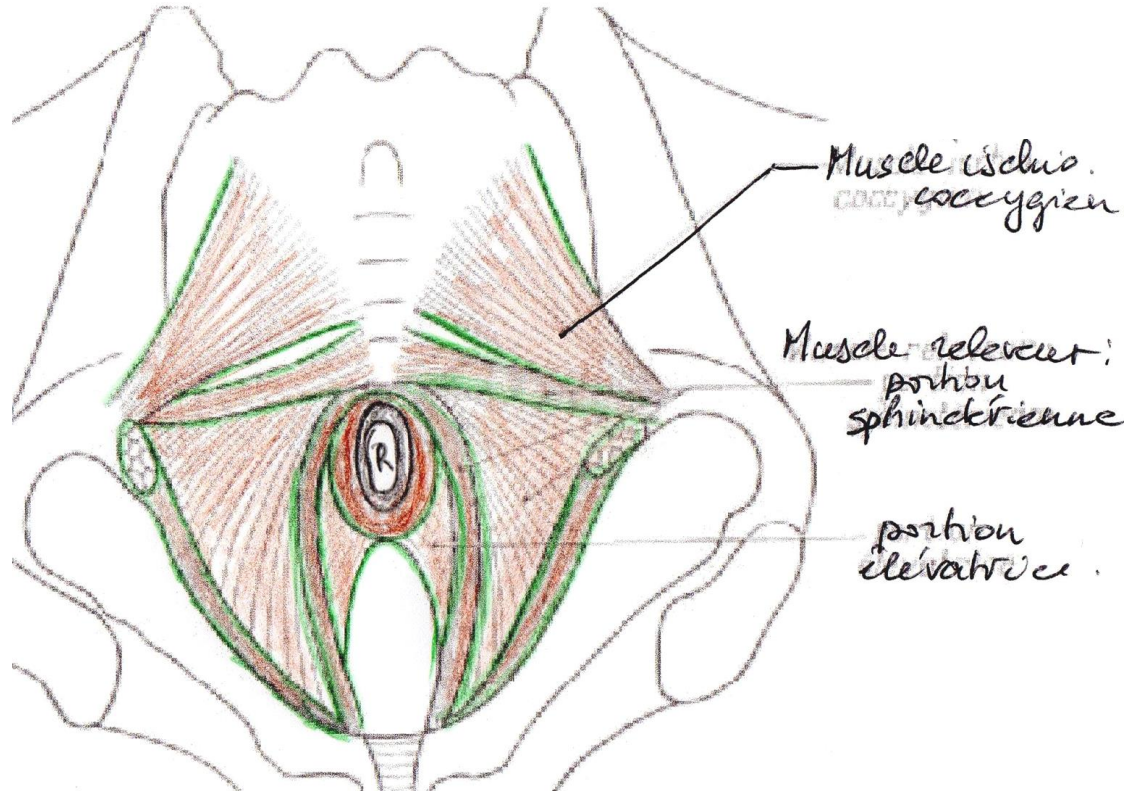
- 1-aponévrose superficielle
- 3- aponévrose moyenne
- 4- muscle gluteus maximus (grand fessier)
- 6- clitoris
- 7- muscle ischio-caverneux
- 8- muscle bulbo-caverneux
- 9- bulbe vestibulaire
- 10- glande vestibulaire majeure
- 11- muscle transverse superficiel
- 12- centre tendineux
- 13- sphincter externe de l'an
- 14- muscle levator ani
- 15- coccyx

Périnée antérieur et ses 3 plans



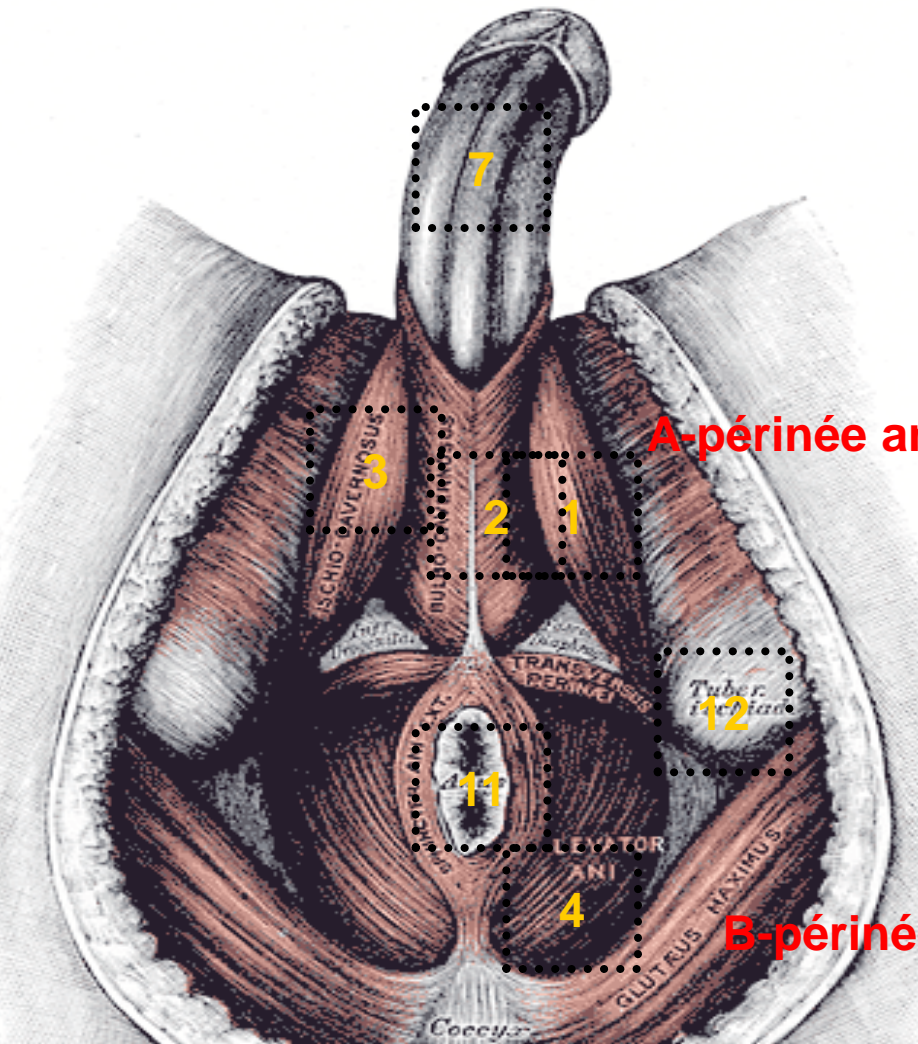
Périnée postérieur

Vue inférieure du plan profond du périnée



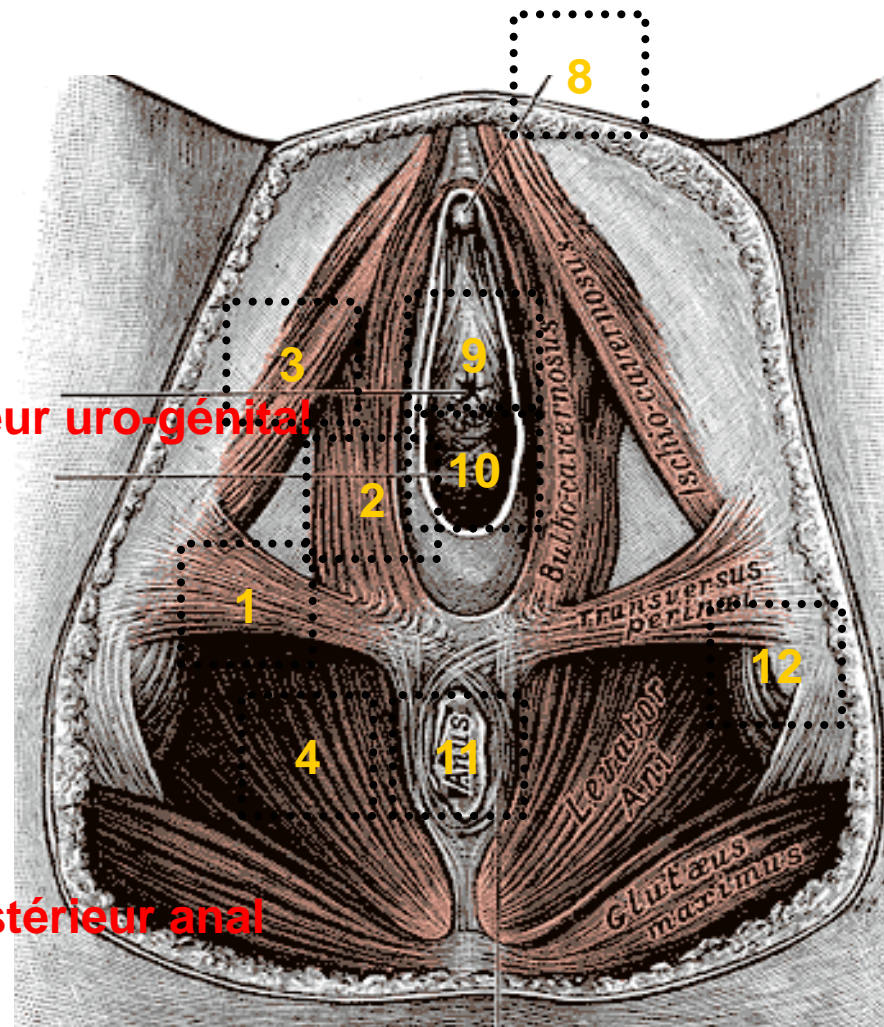
C-muscles

- 1- transverse superficiel; 2- bulbo-caverneux; 3- ischio-caverneux; 4- releveur de l'anus; 5- grand fessier; 6- la face interne de la cuisse; 7- verge avec ses 2 corps caverneux; 7'- gland de la verge; 8- clitoris et son capuchon; 9- méat urétral; 10- orifice vaginal; 11- orifice anal; 12- tubérosité ischiatique

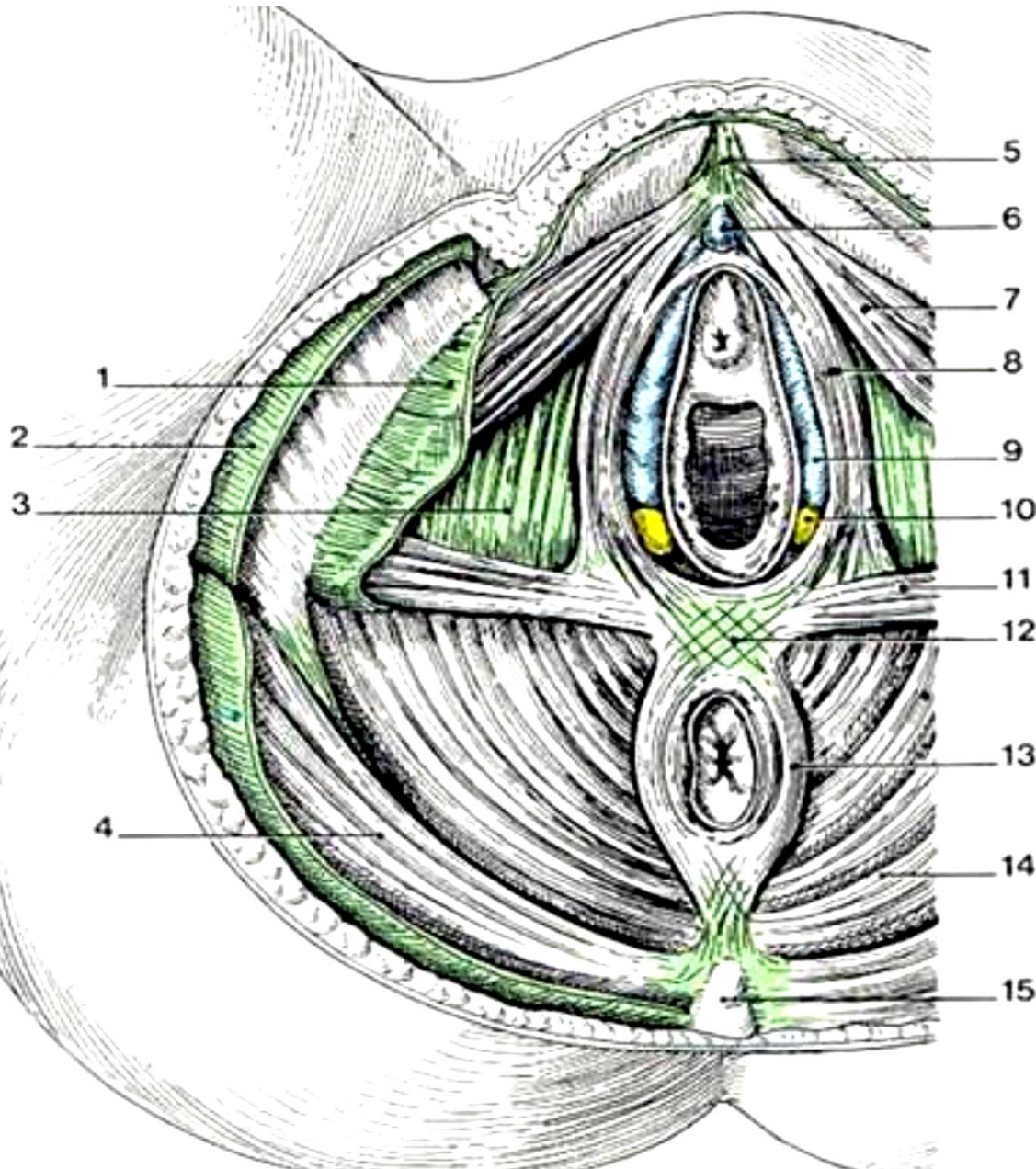


A-périnée antérieur uro-génital

B-périnée postérieur anal



L'aponévrose périnéale superficielle

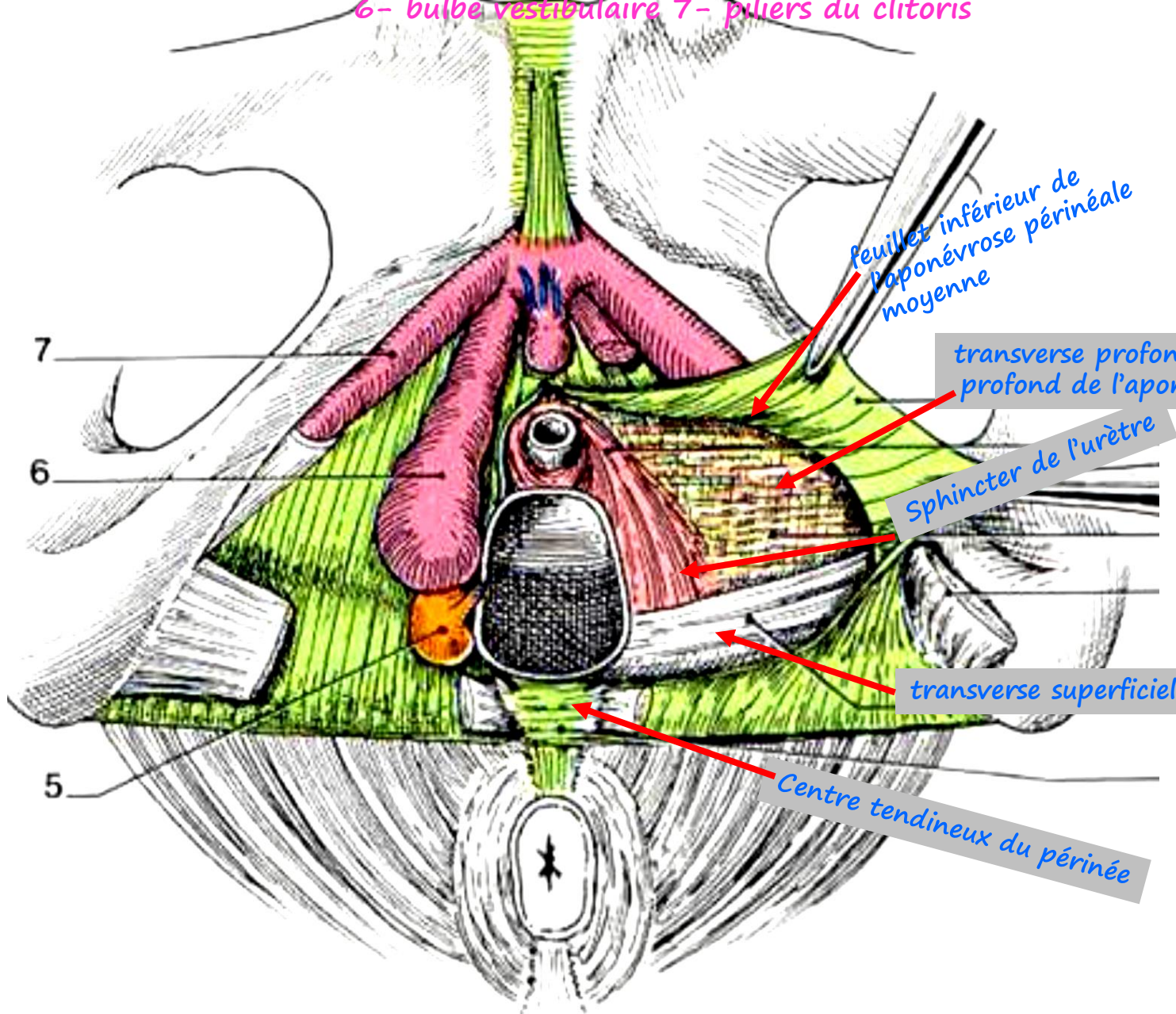


- 1-aponévrose superficielle
- 3- aponévrose moyenne
- 4- muscle gluteus maximus (grand fessier)
- 6- clitoris
- 7- muscle ischio-caverneux
- 8- muscle bulbo-caverneux
- 9- bulbe vestibulaire
- 10- glande vestibulaire majeure
- 11- muscle transverse superficiel
- 12- centre tendineux
- 13- sphincter externe de l'an
- 14- muscle levator ani
- 15- coccyx

Le plan moyen du périnée

5- glande vestibulaire majeure

6- bulbe vestibulaire 7- piliers du clitoris



feuillelet inférieur de l'aponévrose périnéale moyenne

transverse profond avec le feuillelet profond de l'aponévrose moyenne

Sphincter de l'urètre

transverse superficiel

Centre tendineux du périnée