

# Le colon gauche

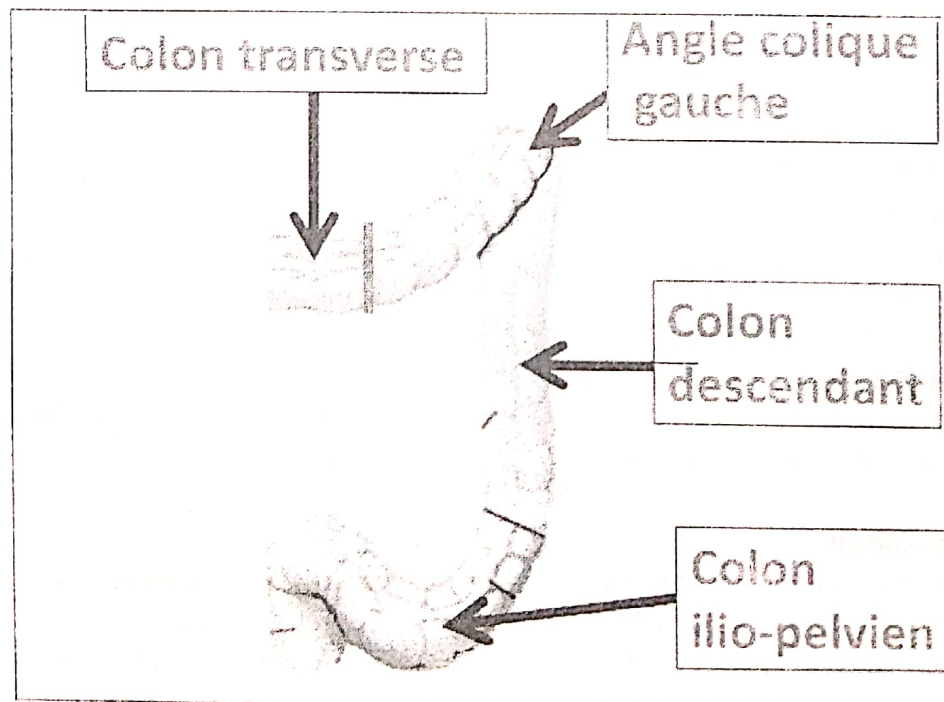
Elaboré par le Dr DOUS SAID

## Plan du cours

- I- Introduction
- II- Morphologie externe et rapports
  - 1- la partie gauche du côlon transverse
  - 2- l'angle colique gauche (ou angle splénique)
  - 3- le côlon descendant
  - 4- le côlon iliaque
  - 5- le côlon pelvien ou sigmoïde
- III- Vascularisation
- IV- Innervation

## I- Introduction

Le côlon gauche correspond au tiers gauche du côlon transverse, à l'angle colique gauche, au côlon descendant ; au côlon iliaque et au côlon sigmoïde, (c'est la partie du côlon vascularisée par l'artère mésentérique inférieure). Il dérive embryologiquement de L'intestin primitif postérieur. Le diamètre du côlon gauche est inférieur à celui du côlon droit notamment au niveau du côlon sigmoïde.



Colon gauche

## II. Morphologie externe et rapports

La surface externe du côlon gauche présente :

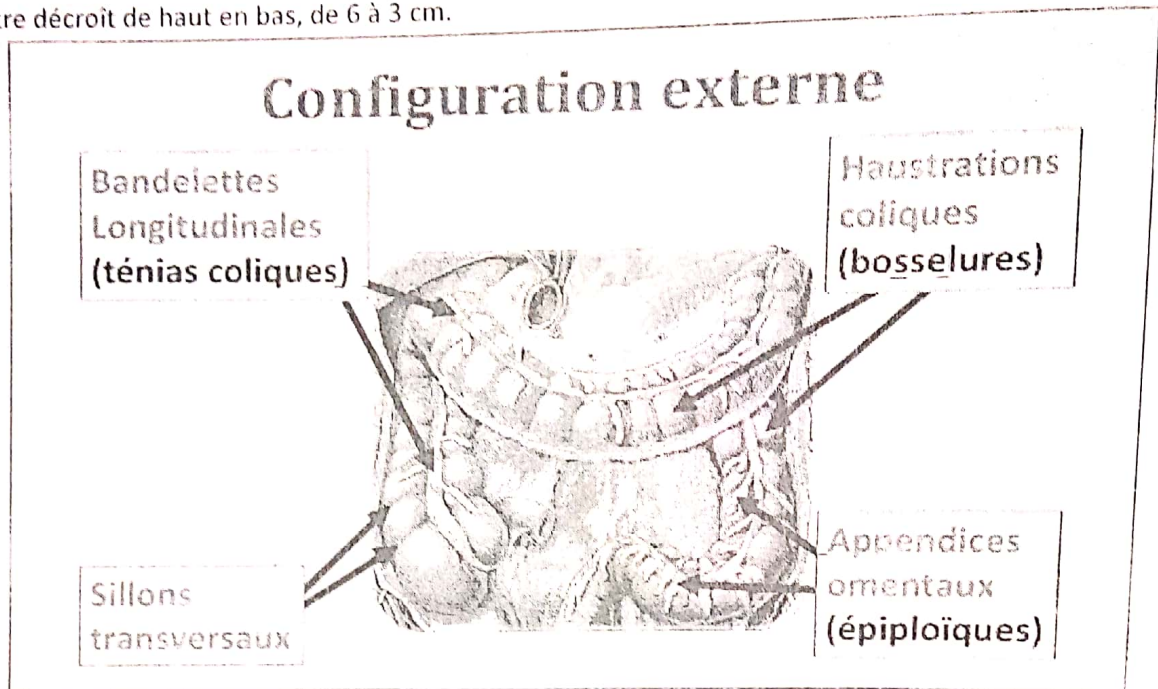
- des haustrations coliques (ce sont des bosselures transversales séparées par des sillons),
- des bandelettes longitudinales ou ténias coliques (épaississement de la couche longitudinale de la musculuse). Ces ténias coliques sont au nombre de :

☐ trois sur les côlons transverse, descendant et iliaque

☐ deux sur le sigmoïde

- Et des appendices omentaux ou épiploïques (formations séro-graisseuses appendues le long de certaines bandelettes).

Son diamètre décroît de haut en bas, de 6 à 3 cm.



### 1- la partie gauche du côlon transverse

Elle décrit une anse concave en arrière qui longe la grande courbure de l'estomac. La partie gauche du côlon transverse est orientée obliquement en haut, en arrière et à gauche, il a une longueur de 12 cm à 25 cm. La limite entre le colon droit et le colon gauche est imprécise, elle est représentée par l'arcade artérielle de Riou qui est une anastomose entre le système mésentérique supérieur et inférieur. Il est parcouru par trois ténias coliques ; Postéro-inférieur, postéro-supérieur et antérieur.

Il est mobile et relié à la paroi abdominale postérieure par le mésocôlon transverse.

### 2- l'angle colique gauche (ou angle splénique)

Il unit le colon transverse avec le colon descendant, il est situé sous la rate (il est plus haut que l'angle colique droit). Il se projette devant la partie moyenne du rein gauche. Il est relié au diaphragme par le ligament phrénico-colique gauche.

### 3- le côlon descendant

Il est profondément situé dans la fosse lombaire gauche. Il s'étend verticalement de l'angle colique gauche jusqu'à hauteur de la crête iliaque. Il est parcouru par un ténia antérieur et deux ténias postérieurs (postéro-latéral et postéro-médial). Sa longueur est de 12cm, son diamètre est de 4 cm. En arrière, il répond de haut en bas, au diaphragme, au muscle carré des lombes, et le muscle psoas. En avant et médialement ; il répond aux anses grêles qui le séparent de la paroi abdominale antérieure.

#### 4- le côlon iliaque

Il est situé dans la fosse iliaque gauche, s'étendant de la crête iliaque à la ligne arquée du détroit supérieur. Côlons descendant et iliaque sont recouverts du péritoine au niveau de leurs faces antérieures et latérales, qui répondent aux anses intestinales.

Leur face postérieure est fixée à la paroi abdominale postérieure par le fascia de Toldt gauche. Il présente des bosselures moins marquées et 2 ténias colique antérieur et postérieur.

On lui distingue 3 types :

- Colon pelvien court : mesure 15 à 30 cm et il est situé dans la fosse iliaque gauche.
- Colon pelvien normal : mesure 40 cm, il est très mobile, suspendu à la paroi par un long mésocôlon pelvien. L'anse sigmoïde décrit habituellement une large boucle dans le pelvis. Il répond :

En bas et en avant : à la vessie chez l'homme, à l'utérus et ligaments larges chez la femme.

En arrière : au rectum.

En haut : aux anses grêles.

- Colon pelvien long : mesure 60 à 80 cm (dolichosigmoïde), dans ce cas l'anse colique concave en haut monte dans la cavité abdominale en avant des anses grêles et du côlon descendant.

Remarque :

risque de torsion sur lui-même autour de son méso (volvulus du côlon sigmoïde) réalisant une occlusion mécanique par strangulation.

### III- Vascularisation

#### 1- Artérielle

L'artère mésentérique inférieure est à l'origine de la vascularisation du côlon gauche par l'intermédiaire de ses collatérales. Elle irrigue le haut rectum par ses terminales qui sont les artères rectales supérieures.

##### **1-1- l'artère colique supérieure gauche**

Elle rejoint l'angle colique gauche et se divise en deux branches une crâniale le long du côlon transverse et une caudale pour le côlon descendant

##### **1-2- le tronc des artères sigmoïdiennes (artère colique inférieure gauche)**

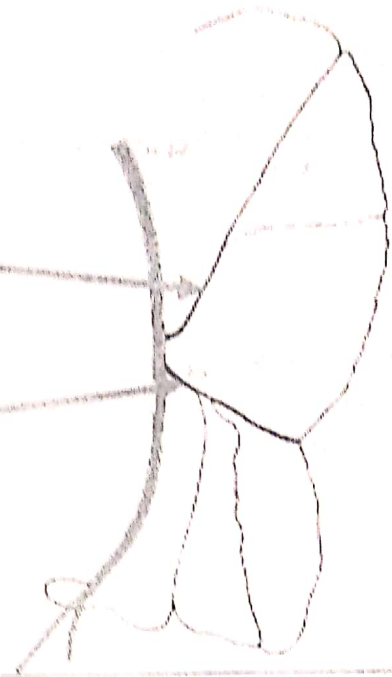
Il donne généralement trois artères : crâniale, moyenne et caudale. Elles se divisent le long de la paroi colique en branches formant une arcade bordante continue. De l'arcade partent : des vaisseaux droits qui abordent le côlon soit au niveau des haustrations (rameaux droits courts) soit au niveau des sillons (rameaux droits longs), et des rameaux épiploïques pour les appendices épiploïques.

L'artère mésentérique inférieure irrigue la partie gauche du côlon transverse, l'angle colique gauche, le côlon descendant ; le côlon iliaque, côlon sigmoïde et le haut rectum.

Le territoire de l'artère mésentérique supérieure est anastomosé avec le territoire de la mésentérique inférieure par une arcade bordante entre la branche transverse de l'artère colique supérieure droite et celle de l'artère colique supérieure gauche le long du mésocôlon transverse c'est l'arcade de Riouan

## Artère mésentérique inférieure

- Artère colique gauche
- Artères sigmoïdiennes  
(tronc des artères sigmoïdes)



### 2- Veineuse

Le côlon gauche est drainé par la veine mésentérique inférieure qui se rend à la veine porte par l'intermédiaire de ses affluents, les veines : colique gauche, et sigmoïdiennes.

### 3- les lymphatiques

Ils commencent dans la sous muqueuse, ils se drainent le long de l'artère mésentérique inférieure et ses branches vers les lymphonoeuds péri-aortiques.

### IV- Innervation

L'innervation est assurée par les plexus mésentériques supérieur et inférieur

**Références :** chevalier J.M. Anatomie Le Tronc 2<sup>éd.</sup> Médecines sciences publications 1998.

Kamina P Abdomen appareil digestif et rein tome 2 <sup>éd.</sup> Maloine 2002.

Rouvière H Anatomie Humaine Tome 2 <sup>éd.</sup> Masson Paris 2006.