

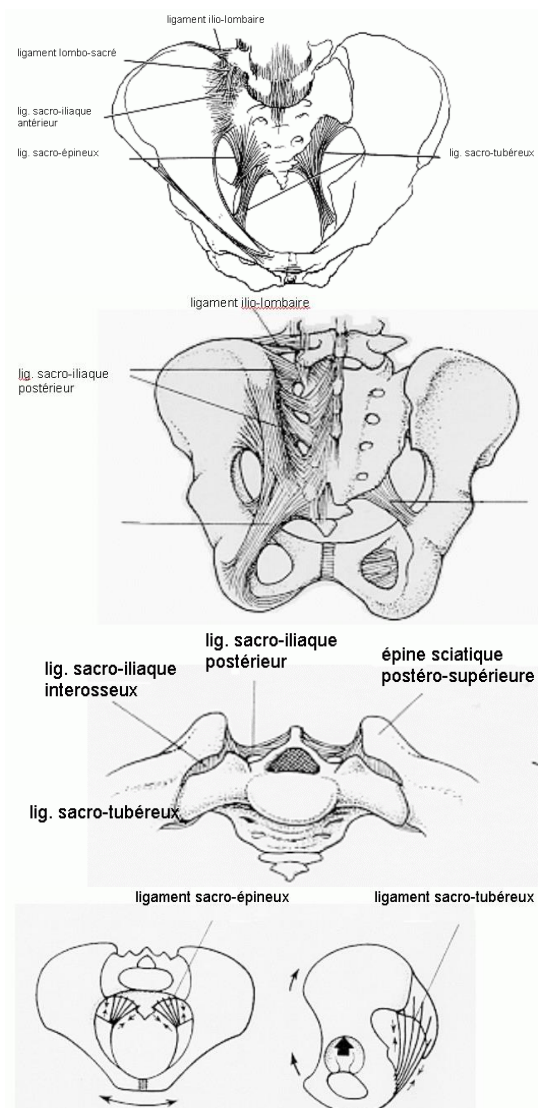
Fractures du bassin

Introduction

- Cotyle exclu, les fractures du bassin représentent 1,5% de l'ensemble des lésions traumatiques ostéo-articulaires et près de 5% des motifs d'hospitalisation, loin de la lésion la plus fréquente, la fracture distale du radius
- Les fractures du bassin possèdent une grande variété lésionnelle, mais schématiquement on peut séparer deux groupes de pronostic différent :
 - **Fractures unifocales** (parcellaires) : n'interrompant pas la continuité de la ceinture pelvienne (pose peu de problèmes diagnostiques et thérapeutiques)
 - **Ruptures de l'anneau pelvien** (obligatoirement bifocales) : le deuxième, évoluant dans un contexte différent de traumatisme à haute énergie

Bases anatomiques de la stabilité de l'anneau pelvien

- Les trois structures osseuses qui forment l'anneau pelvien sont solidement unies par la symphyse pubienne, les deux articulations sacro-iliaques et de puissantes structures ligamentaires endo-pelviennes. Cet ensemble déformable est parfaitement adapté aux contraintes que lui impose la verticalisation
- Mais dans le plan horizontal, l'aileron sacré, plus étroit en dorsal qu'en ventral n'est plus dans d'aussi bonnes conditions biomécaniques. Seules de puissantes structures ligamentaires pourront pallier cet inconvénient et s'opposer aux contraintes physiologiques d'ouverture, ou de fermeture de l'anneau pelvien et au cisaillement vertical lombo-pelvien.
- Plusieurs groupes ligamentaires vont arrimer les deux hémibassins entre eux et l'anneau pelvien au rachis :
 - **Ligaments sacro-iliaques antérieurs** : s'opposent à l'ouverture antérieure de l'articulation et au cisaillement
 - **Ligaments interosseux sacro-iliaques postérieurs** : sertissent le sacrum aux ailes iliaques, s'opposant au déplacement dorsal tout en permettant quelques degrés de liberté rotatoire
 - **Ligaments ilio-lombaires** : complètent en arrière la stabilisation pelvis-rachis
- Deux puissantes structures ligamentaires unissent la face ventrale du sacrum à l'aile iliaque :
 - **Ligament sacro-épineux** : limite l'exo-rotation de l'os coxal sur le sacrum par son trajet transversal
 - **Ligament sacro-tubéral** : plus postérieur, situé dans un plan perpendiculaire au précédent donc plus vertical, s'oppose au cisaillement sacro-iliaque.



Epidémiologie / Circonstances traumatiques

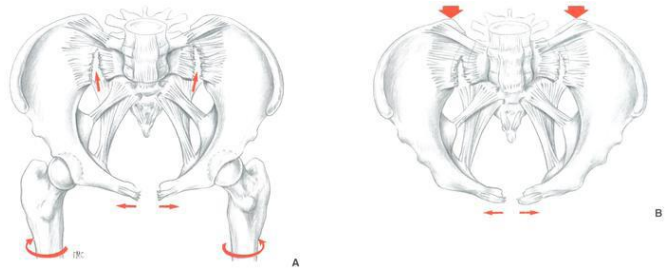
- Les données épidémiologiques sur les fractures du bassin sont rares. Elles sont dominées en fréquence par des lésions simples peu déplacées intéressant une population âgée, plutôt féminine, victime d'un traumatisme à basse énergie (ostéoporose)
- Les lésions sévères, déplacées, sont plus rares, spécifiques d'une population jeune et masculine. Chez les hommes il existe un pic de fréquence entre 15 et 24 ans, essentiellement représenté par les lésions sévères au cours des accidents de la voie publique, puis à 70 ans
- Les accidents en quatre roues dominent avec 55 ou 60 % des cas, suivis des heurts de piétons (15 à 18 %)

Mécanismes lésionnels

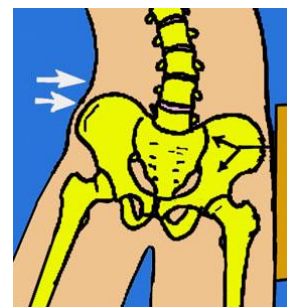
Un choc direct sur un relief osseux par un objet contondant, ou lors d'une chute, sont des causes évidentes de lésions fracturaires. Plus exceptionnellement, une contraction musculaire violente peut arracher une insertion apophysaire et provoquer une fracture parcellaire. Pennal a décrit trois mécanismes lésionnels de rupture de l'anneau pelvien à partir d'études anatomiques expérimentales et radiologiques.

- **Compression :**

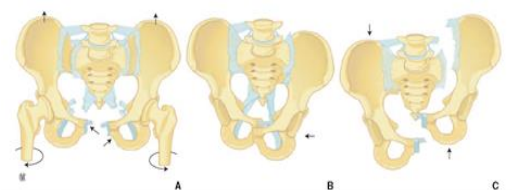
- **Compression antéro-postérieure :** un choc violent est appliqué sur l'anneau pelvien directement sur un de ses reliefs osseux, ce mécanisme compressif est antéropostérieur. Lors d'un choc postérieur, en l'absence de tout contre-appui antérieur, l'ensemble de l'anneau pelvien subit une exo-rotation qui ouvre l'arc antérieur en créant une disjonction pubienne et sacro-iliaque bilatérale. Un impact antérieur à direction inverse antéropostérieure et sans contre-appui dorsal provoque des lésions identiques. Lors d'une compression antéro-postérieure avec contre-résistance, l'anneau pelvien subit un véritable écrasement provoquant une double fracture du cadre obturateur et une disjonction sacro-iliaque bilatérale ; le mouvement global de l'anneau pelvien demeure une exo-rotation



- **Compression latérale :** dans les impacts latéraux directs ou indirects, avec ou sans contre-appui côté opposé, l'hémi-pelvis subit une endo-rotation qui rompt l'arc antérieur avec une charnière lésionnelle postérieure de nature variable. L'anneau pelvien se ferme de manière uni- ou bilatérale grâce à un chevauchement des lésions de l'arc antérieur et à une impaction du foyer osseux postérieur ou une disjonction sacro-iliaque avec bâillement postérieur. Les ligaments du plancher pelvien ne sont pas intéressés par ce traumatisme en compression, de même les ligaments sacro-iliaques antérieurs. En revanche, dans le cas d'une très forte endo-rotation, le complexe ligamentaire sacro-iliaque postérieur peut être rompu. Tile souligne que la valeur mécanique de l'os explique le type de lésion postérieur : chez le sujet jeune on assiste à une rupture ligamentaire, chez le sujet âgé, ostéoporotique, à des lésions fracturaires d'impaction.



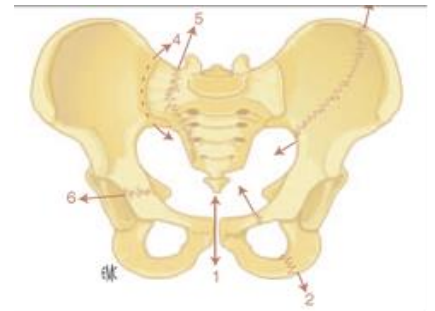
- **Cisaillement :** l'anneau pelvien est soumis à une contrainte fronto-verticale lors d'un impact sur un ou deux membres inférieurs. Le cisaillement tend à séparer un hémi-pelvis de l'ensemble rachis-hémi-pelvis controlatéral. Cette dislocation ilio-sacro-lombaire peut être bilatérale en cas d'impact sur les deux membres inférieurs. Les lésions postérieures portent sur le complexe articulaire et ligamentaire sacro-iliaque et les ligaments du plancher pelvien ; les ligaments sacro-tubéral et sacro-épineux sont rompus ou avulsés. Il en est de même de toutes les structures ligamentaires qui unissent pelvis et colonne lombaire



Il est fondamental d'opposer les lésions de l'anneau pelvien provoquées par une endo- ou exo-rotation à celles liées à un cisaillement. En effet la compression latérale ou antéropostérieure déplace l'anneau pelvien uniquement dans un plan globalement horizontal, en « l'ouvrant ou le fermant ». En revanche, le mécanisme de cisaillement mobilise un ou deux hémibassins dans un plan fronto-vertical, mais aussi horizontal rotatoire, et sagittal ; ce triple déplacement est la conséquence de la rupture des ligaments du plancher pelvien et du complexe sacro-iliaque postérieur.

Classification

De nombreuses classifications ont été proposées, basées sur la description des traits de fractures ou des disjonctions, le mécanisme (compression, cisaillement), le déplacement global (rotations, ascension, translation antéropostérieure) enfin, la stabilité lésionnelle. Schématiquement on distingue des lésions stables parce que parcellaires ou non déplacées, et des lésions instables, car déplacées dans le seul plan horizontal ou dans deux ou trois plans de l'espace. Dans un souci d'uniformisation Tile a proposé une classification descriptive directement inspirée des principes de l'Association pour l'Ostéosynthèse. Cette classification comporte trois types (A, B ou C) et des groupes et sous-groupes numérotés de 1 à 3.



- **Lésions de type A** : il s'agit de fractures incomplètes sans rupture de la continuité de l'anneau pelvien, laissant l'arc postérieur intact
 - **Groupe A1** : comprend les avulsions de l'arc antérieur des épines iliaques ou pubiennes, de la crête iliaque, à la tubérosité ischiatique
 - **Groupe A2** : comprend les fractures de l'arc antérieur par choc direct sur l'aile iliaque plus ou moins comminutive, les fractures du cadre obturateur avec ou sans participation symphysaire, les fractures des deux cadres obturateurs ou d'un cadre obturateur et de la symphyse pubienne
 - **Groupe A3** : rassemble les fractures transverses du sacrum et les lésions du coccyx. La continuité l'arc postérieur et donc de l'anneau pelvien n'est pas interrompue puisque l'ensemble sacro-iliaque situé au-dessus du trait fracturaire est intact
- **Lésions de type B** : le type B regroupe les lésions interrompant la continuité de l'anneau pelvien et comportant une lésion antérieure et postérieure mais dont la rigidité est partiellement conservée : il comporte un déplacement uniquement en rotation. Il n'y a aucune composante vertico-frontale ou sagittale de translation. Un seul des hémibassins est intéressé ou les deux. C'est l'aspect de la lésion postérieure qui détermine les différents sous-groupes :
 - **Groupe B1** : comprend les ruptures complètes de l'arc postérieur, avec rotation externe d'un seul hémibassin soit par disjonction sacro-iliaque à bâillement antérieur soit par fracture sacrée. Ce groupe B1 est celui des open books unilatéraux, où tout un hémibassin est intact et non déplacé et l'autre en rotation externe. Le type de lésion de l'arc antérieur est extrêmement variable (disjonction pubienne, verticale antérieure, fracture-disjonction...)
 - **Groupe B2** : comporte les ruptures complètes de l'arc postérieur par compression latérale avec rotation interne d'un seul hémibassin, l'autre hémibassin est intact et non déplacé. Les trois sous-groupes sont définis par l'aspect de la lésion postérieure : fracture par compression-impaction antérieure du sacrum, disjonction-fracture sacro-iliaque, enfin fracture alaire iliaque postérieure. La localisation de la lésion de l'arc antérieur peut être située sur le même hémibassin ou sur l'hémibassin opposé (lésion en anse de seau)
 - **Groupe B3** : représente les ruptures complètes de l'arc postérieur intéressant les deux hémibassins mais ne comportant chacun qu'une simple dislocation en rotation. Il comprend aussi trois sous-groupes définis par le sens de la rotation de chaque hémibassin :
 - **Sous-groupe B3.1** : est un double open book ; mais la lésion postérieure est très polymorphe puisque comportant une double lésion, panachage de disjonctions pures ou mixtes sacro-iliaques et de fractures sacrées

- **Sous-groupe B3.2** : se définit par l'association de lésions de type B1 d'un côté, de type B2 de l'autre. Le déplacement peut apparaître complexe, en associant une endo-rotation d'un héli-bassin et une exo-rotation de l'autre, mais toujours uniquement dans un seul plan horizontal
 - **Sous-groupe B3.3** : est une double lésion de type B2. Ici aussi, des possibilités lésionnelles sont multiples, d'où les nombreuses adjonctions codées. Le bassin apparaît refermé sur lui-même.
- **Lésions de type C** : le type C regroupe les lésions interrompant l'anneau pelvien par une lésion postérieure intéressant un seul héli-bassin (groupes 1 et 2) ou les deux (groupe 3) avec dislocation dans tous les plans. La distinction n'est basée que sur les lésions de l'arc postérieur. Il comporte aussi trois groupes caractérisés par :
 - **Groupe C1** : déplacement triplanaire unilatéral
 - **Groupe C2** : déplacement triplanaire unilatéral associé à une lésion controlatérale de type B
 - **Groupe C3** : déplacement triplanaire bilatéral

Bilan diagnostique

- **Interrogatoire** : les circonstances peuvent schématiquement se regrouper en traumatisme à haute énergie (écrasement, accident de la voie publique, chute d'un lieu élevé) ou traumatisme à faible énergie (une chute de sa hauteur, contraction musculaire). La direction de l'impact fait évoquer un type lésionnel. Un impact antéropostérieur induit une lésion de type open book. Un impact iliaque ou trochantérien est générateur d'une compression latérale et tend à fermer l'anneau pelvien. Une contrainte en cisaillement produite par un violent traumatisme axial vertical sur un ou deux membres inférieurs, (défenestration, tableau de bord), entraîne une dislocation triplanaire pelvienne. Le profil clinique du traumatisé n'est pas sans conséquence sur les lésions rencontrées : l'âge, et par là l'ostéoporose, en diminuant la résistance osseuse explique la fréquence des lésions d'impaction sacro-iliaques pour un traumatisme relativement peu intense. A l'inverse, un sujet jeune, n'aura de rupture de l'anneau pelvien que pour un traumatisme à haute énergie dont les conséquences lésionnelles seront tant osseuses que ligamentaires.
- **Examen clinique** : se révèle plus ou moins simple ; soit le patient est conscient et/ou uniquement traumatisé de la ceinture pelvienne entraînant douleur et impotence fonctionnelle, soit il s'agit d'un polytraumatisé inconscient et/ou d'un polyfracturé dont l'état hémodynamique est instable : la lésion du bassin est systématiquement évoquée.
 - **Inspection** : peut retrouver les points d'impact : plaie, dermabrasion, ecchymoses. De même une asymétrie des épines iliaques, une saillie anormale d'une crête iliaque, une attitude vicieuse en rotation et raccourcissement d'un membre inférieur sont des signes orientant vers un traumatisme du bassin. Un écoulement sanglant spontané du méat fait craindre chez l'homme une rupture urétrale. Chez la femme, une plaie vaginale, témoin d'une fracture ouverte de l'anneau pelvien peut provoquer un saignement vulvaire. En 2 à 3 jours, se constituent œdème et ecchymoses des bourses ou de la vulve, lorsqu'il existe une rupture de l'arc antérieur
 - **Palpation des repères osseux du bassin** : est parfois riche d'enseignement : perception d'un diastasis pelvien lié à une disjonction, asymétrie des crêtes et des épines iliaques, mobilité d'un héli-bassin à la manœuvre d'écartement-resserrement. L'aspect cutané de la région fessière et de la région lombaire doit être évalué : lésions de râpage, ecchymose extensive sous-cutanée, crépitation, orientent vers une lésion de l'arc postérieur
 - L'examen clinique doit se terminer par la recherche de complications associées aux ruptures de l'anneau pelvien

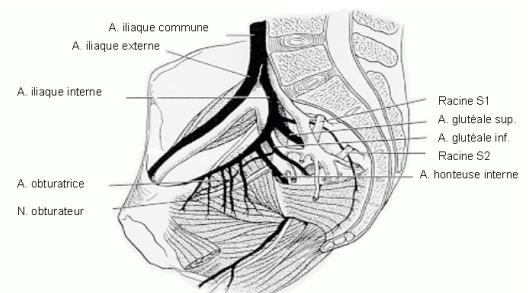
Imagerie médicale

- **Bilan radiographique standard** : trois incidences simples, décrites par Pennal, toujours réalisables même en urgence extrême, permettent une analyse quasi complète tant des lésions unitaires que des déplacements :

- **Cliché du bassin de face** : étudie les lésions de l'arc antérieur. Le déplacement symphysaire est évident et quantifiable. Il peut se faire aux dépens d'un seul hémibassin ou des deux
- **Cliché oblique descendant (inlet view)** : le patient reste en décubitus dorsal, la plaque sous les fesses ; le rayon est incliné sur la verticale à partir de l'appareil situé à la hauteur du thorax. Cette incidence, en fait quasi perpendiculaire au plan d'ouverture du bassin permet une analyse des fractures de l'aile iliaque, leur irradiation à la sacro-iliaque ou au cotyle, mais surtout des déplacements antéropostérieur et rotatoire de chaque bassin
- **Cliché oblique ascendant (outlet view)** : est l'incidence symétrique de la précédente : le rayon part de la verticale aux pieds du patient, vise son pubis selon un angle de 45°. Les lésions unitaires de l'arc antérieur sont analysées, mais surtout le déplacement fronto-vertical de l'anneau pelvien
- Ainsi, la lecture attentive de ces trois incidences aboutit à un diagnostic lésionnel précis dans la majorité des cas. Elles peuvent être complétées par des clichés en traction exercée sur un des membres pour réduire un déplacement vertical. En cas d'atteinte cotyloïdienne associée, les incidences de Judet en trois quarts alaires et trois quarts obturateurs sont utiles.
- **Tomodensitométrie (TDM)** : le scanner apparaît indispensable à l'analyse des lésions sacro-iliaques et sacrées. La comminution, l'impaction globale ou sélective d'une fracture du corps du sacrum ou de l'aileron n'échappent pas à la TDM. Les déplacements verticaux et latéraux sont d'analyse plus difficile. Le déplacement rotatoire est de mise en évidence plus aisée. Les coupes axiales permettent une étude des parties molles (décollement cutané, hématome) et du petit bassin (hématome sous-péritonéal, épanchement intrapéritonéal). La réalisation de ces coupes impose plusieurs dizaines de minutes : ceci est parfois incompatible avec le contexte de détresse hémodynamique. Les reconstructions en trois dimensions traduisent rigoureusement la complexité des déplacements.
- **Autres examens** : l'imagerie médicale doit être complétée par d'autres examens d'indication plus ponctuelle et spécifique
 - **Echographie abdominale** : permet un diagnostic rapide et sûr d'épanchement intrapéritonéal
 - **Artériographie** (par voie axillaire ou fémorale) : est indiquée en cas d'instabilité hémodynamique majeure à la recherche de plaie vasculaire. Elle peut être complétée d'une embolisation sélective. L'élimination rénale du produit de contraste permet une exploration rénale et urétérale. La phlébographie ilio-cave peut compléter l'exploration vasculaire
 - **Urographie intraveineuse** : explore le haut appareil urinaire et la vessie
 - **Urétrographie rétrograde** : est d'indication plus exceptionnelle.

Aspects évolutifs

- **Mortalité** : la mortalité précoce des ruptures de l'AP se situe globalement entre 5 et 15 %. La mortalité est de 11,7 % dans les types A, 14,9 % dans les types B et 23 % dans les types C. Le contexte de polytraumatismes crânien et thoracique sévères, les ruptures spléniques et hépatiques sont les associations les plus souvent en cause. En fait ces différents facteurs sont le plus souvent associés entre eux. A cette mortalité initiale s'associent les décès secondaires lors de complications liées au polytraumatisme, aux embolies graisseuses et pulmonaires, aux sepsis profonds.
- **Complications** :
 - **Complications vasculaires** : les complications vasculaires représentent le premier facteur de l'instabilité hémodynamique et de décès. Elles intéressent préférentiellement les vaisseaux étroitement moulés sur le relief de la sacro-iliaque (carrefour artériel iliaque et confluent veineux hypogastrique et ilio-cave) mais aussi les branches collatérales de l'artère hypogastrique, en particulier l'artère fessière ou les plexus veineux péri-vésicaux. Ces plaies vasculaires variables dans leur aspect et souvent multiples, s'associent au saignement fracturaire pour constituer un hématome sous- et rétro-péritonéal.



- **Ouverture** : la fréquence de l'ouverture cutanée se situe autour de 5 %. Elle survient par choc direct dont l'exemple le plus typique est le traumatisme du motard contre une glissière de sécurité autoroutière, ou par mécanisme indirect : c'est la déformation de l'anneau pelvien qui entraîne des tractions majeures sur le périnée et son enveloppe cutané-aponévrotique. On distingue ainsi les plaies alaires, fessières souvent contuses, souillées avec d'importants décollements cutanés liés à un traumatisme direct, et les plaies périnéales plus rares. Ces dernières assombrissent le pronostic car le plus souvent rencontrées dans des lésions par cisaillement et porte d'entrée précoce d'une infection pelvienne et rétro-péritonéale. Dans ce contexte de traumatisme à haute énergie, mais aussi en raison de la surinfection fécale et/ou urinaire, le taux de mortalité des fractures avec ouverture périnéale est particulièrement élevé.
- **Complications neurologiques** : les rapports anatomiques particulièrement étroits des différents éléments du plexus lombaire et surtout sacré rendent compte de la fréquence des complications neurologiques dans les lésions de l'arc postérieur. Les lésions peuvent être radiculaires ou tronculaires. Le nerf sciatique et ses racines S1, S2 et S3 sont particulièrement exposées lors d'un mécanisme de cisaillement ou directement lors des fractures transforaminales du sacrum. Les lésions neurologiques se rencontrent dans les formes très déplacées de type B et surtout C.
- **Fractures associées** : dans le contexte de fracture du bassin par traumatisme à haute énergie, les fractures multiples des membres ou de la colonne vertébrale sont fréquentes.
- **Complications urologiques** : les complications urologiques des fractures du bassin intéressent la vessie et l'urètre. Elles se rencontrent dans les ruptures complètes de type B ou C déplacées et dans les doubles verticales. Les fractures des quatre branches et les grandes disjonctions symphysaires exposent particulièrement à ces complications. La rupture de la vessie se rencontre dans 10 % environ des traumatismes de l'anneau pelvien, une plaie vésico-vaginale lors d'un empalement est plus exceptionnelle. Les ruptures de l'urètre se rencontrent dans 4 à 14 % des cas, et essentiellement chez les hommes, plus exceptionnellement ont été décrites dans ces traumatismes des lésions testiculaires, sphinctériennes périnéales, musculaires ischio- et bulbocaverneuses
- **Complications générales** : embolie graisseuse, thrombophlébites (décubitus, stase veineuse intra-pelvienne liée à la compression par l'hématome rétro-péritonéal, atteintes veineuses directes traumatiques, troubles de la coagulation sont autant de facteurs favorisants)
- **Séquelles** :
 - **Séquelles orthopédiques** : les séquelles orthopédiques après fractures du bassin sont de deux ordres :
 - **Cals vicieux** : peuvent avoir de multiples conséquences : modification du secteur de mobilité de la hanche, inégalité de longueur, saillie de l'ischion rendant difficile la position assise
 - **Dystocies** : sont possibles dans les fractures de type B ou C fixées en endo-rotation, non ou mal-réduites
 - **Douleurs de la région sacro-iliaque** : sont secondaires à une pseudarthrose alaire ou sacrée, à une arthrose post-traumatique sacro-iliaque par défaut de réduction. Malgré une réduction correcte, des séquelles algiques peuvent persister probablement par avulsion ou contusion cartilagineuse. Cals vicieux et pseudarthroses demeurent l'apanage du traitement orthopédique et des lésions de type C.

Traitement

- La prise en charge initiale concernera les lésions qui peuvent mettre en jeu le pronostic vital (choc hypovolémique, lésions cérébrale, thoracique, abdominale, pelvienne), vient ensuite la prise en charge des lésions pelviennes.
- Un traitement orthopédique ou chirurgical sera instauré en fonction du type de la lésion et de son siège