Seplénomegalie

Faculté de médecine SETIF , UFAS1

2015

Pr R. Chermat Service de Médecine Interne CHU de Sétif.

10,00

Splénomégalie

1. Definition :

La splénomégalie correspond à une hypertrophie splénique ce qui est toujours pathologique chez l'adulte et justifie qu'on en recherche la cause.

2. Rappel anatomo-physiologique

1.1. Anatomie de la rate : la rate est située dans l'hypocondre gauche entre la 9ème et la 11ème côte transversalement entre la ligne axillaire moyenne et la ligne axillaire Postérieure sur une hauteur de 5 à 6 cm. le bord antérieur ou bord crénelé, présente des incisures caractéristiques.

1.2. Les fonctions de la rate

- Fonction hématopoïétique : chez le fœtus mais elle disparaît avant la naissance.
- Fonction de défense : sous la dépendance du tissu lymphoïde (synthese des anti-corps)
- Lieu de phagocytose :
  - phagocytose physiologique: hématies
  - phagocytose pathologique: bactéries
- Fonction hémodynamique : la rate est branchée en dérivation sur le système porte; elle contribue à l'équilibre du flux sanguin portal.

3. Les circonstances de découverte :

- Malade fébrile
- Douleurs de l'hypochondre gauche
- chez un malade qui a constaté de lui-même une masse de la région
- Pesanteurs ou troubles digestifs
- De façon systématique

4. Reconnaître la splénomégalie

4.1. L'examen clinique :

- **L'inspection** : une volumineuse splénomégalie peut être visible sous forme d'une voussure de l'hypocondre gauche.

BIBLIOTHEQUE MASTER

- La percussion :

•Une rate normale est percutable entre la 9e et la 11ème côte, la percussion se fait sur le malade en position debout, en expiration afin de dégager la rate des sonorités gastrique, colique et pulmonaire.

• Une splénomégalie qui déborde largement le rebord costal gauche est mate à la percussion.

- La palpation :

- Techniques : Il en existe 2

1 - **Patient en décubitus dorsal,** jambes fléchies, paroi abdominale détendue ; l'examinateur se place à droite du malade, la palpation commence au niveau de la fosse iliaque gauche et remonte vers le haut pour rencontrer le pôle inférieur de la rate qui vient buter contre les doigts lors de l'inspiration profonde

2- **Patient en décubitus latéral droit,** les membres inférieurs légèrement fléchis, l'examinateur se place à gauche du malade et place les doigts de sa main gauche en crochet sous le rebord costal gauche, on demande au sujet de respirer à fond le pôle inférieur de la rate vient buter contre les doigts lors de l'inspiration profonde; cette dernière technique de palpation permet de rechercher les **splénomégalies de petite taille.**

- Résultats : la splénomégalieest reconnue sur les caractères suivants :

- le bord antérieur crénelé avec 2 ou 3 incisures superposées est le caractère le plus spécifique en faveur de la splénomégalie.

- Son volume : est apprécié en appliquant la classification de **l'OMS** (fig. 1) :

- **Stade 0** : rate de volume normal, non palpable même en inspiration profonde.
- **Stade 1** : rate palpable lors de l'inspiration profonde ce qui est normal chez le nourrisson, mais pathologique chez l'adulte.
- **Stade 2 :** rate palpable lors de la respiration normale, mais qui ne dépasse pas une horizontale passant à égale distance entre le rebord costal et l'ombilic.
- **Stade 3** : rate descend au-dessous de cette ligne, mais qui ne dépasse pas l'horizontale passant par l'ombilic.
- **Stade 4** : rate descend au-dessous de l'ombilic, mais ne dépasse pas une ligne passant à égale distance entre l'ombilic et la symphyse pubienne.
- **Stade 5** : rate descend au-dessous de cette ligne, palpable dans la fosse iliaque gauche.

Les contours de la rate une fois délimités par la palpation pourront être tracés sur la peau à l'aide d'un crayon feutre et un calque pourra être fait qui constituera un document et qui permettra de suivre l'évolution dans le temps.

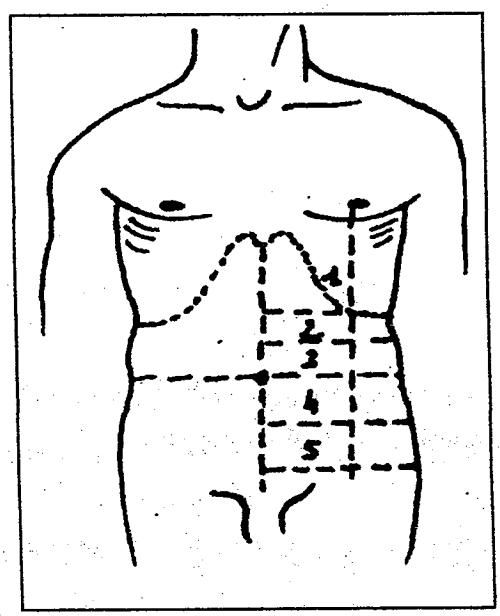

fig : 1 : Classification de **l'OMS** des SPM

4.2.Les examens complémentaires :

- La radiographie de l'abdomen sans préparation (ASP) : montre l'ombre homogène de la rate
- L'échographie abdominale: montre l'homogénéité de la rate et précise sa taille
- Le scanner abdominal : précise l'homogénéité, la taille et la vascularisation de la rate et la presence d'eventuelles adénopathies.

5. Le diagnostic différentiel :

1- Un gros rein gauche : donnant le contact lombaire, n'est pas mobile à l'inspiration profonde. L'importance de l'échographie et une urotomographie rénale.

2- Une hypertrophie du lobe gauche du foie \ réalise une masse plus médiane à bord Inférieur mince en continuité avec le reste de la glande.

3- Une tumeur de la grande courbure gastrique ou de la queue du pancréas

4- Une tumeur de l'angle colique gauche : réalise une tuméfaction irrégulière et immobile lors des mouvements respiratoires s'accompagnant le plus souvent de troubles du transit.

5- Des adénopathies mésentériques volumineuses

6- les tumeurs surrénaliennes.

6. Etiologies des splénomégalies

6.1. L'enquête étiologique :

- **Examen clinique**

1- Une fièvre accompagnée de manifestations articulaires, cardiovasculaires, digestives, nous oriente vers une maladie infectieuse ou inflammatoire.

2- Des adénopathies superficielles, un purpura cutanéo-muqueux, une anémie, nous oriente vers une hémopathie,

3- Une hépatomégalie, une ascite, un ictère, une circulation veineuse collatérale de la paroi abdominale(CVC), des hémorragies digestives orientent vers une splénomégalie d'hypertension portale,

- **Examens complémentaires :**
  - Un hemogramme et un frottis sanguin
  - Un taux de réticulocytes.
  - Un dosage de la bilirubine indirecte.
  - Une exploration fonctionnelle hépatique.
  - Une echographie abdominale
  - Tomodenistométrie abdominale

6.2. Les différentes étiologies

1. **Les splénomégalies infectieuses** : surviennent en règle dans un contexte fébrile sauf le kyste hydatique de la rate.

- Les septicémies : la fièvre typhoïde : associe une fièvre en plateau, splénomégalie.
- Les parasitoses :
  - Le paludisme : associe une fièvre intermittente, une splénomégalie
  - Le kala-azar : ou leishmaniose viscérale : associe une fièvre; une pâleur cutanéo-muqueuse, une splénomégalie volumineuse.
  - Le kyste hydatique réalise une splénomégalie isolée
- Les virales : - Mononucléose infectieuse.
  - Primo-infection par le HIV.

2. Les splénomégalies hématologiques :

• Les hémopathies malignes :

- La splénomégalie myéloïde chronique SMC
- la leucémie myéloïde chronique LMC
- La leucémie lymphoïde chroniqueLLC
- La leucémie aiguë
- Lymphomes malins : la maladie de Hodgkin et les lymphomes non hodgkiniens (LMNH).

• Les anémies hémolytiques : associent une pâleur cutanéo-muqueuse, un subictère et une splénomégalie

3. Les splénomégalies évoluant dans un contexte riche en symptômes :

Maladies systémiques :

- Le lupus érythémateux systémique (LES)
- La sarcoïdose
- La polyarthrite rhumatoide (PR) :

  → Le syndrome de Felty, associant : SPM, neutropénie, PR

4. Les splénomégalies congestives

- En cas d'obstacle sur l'écoulement du sang portal : hypertrophie congestive de la rate : ce sont les splénomégalies qui entrent dans le cadre de l'hypertension portale qui associe une splénomégalie, une ascite, une circulation veineuse collatérale abdominale(CVC), varices cœsophagiennes (VO).

5. Les splénomégalies de surcharge : sont rares

La maladie de Gaucher (lipidose); la splénomégalie est souvent associée à une hépatomégalie.

6. les splénomégalies idiopathiques : parfois, toutes les investigations cliniques et biologiques restent négatives et la splénomégalie est apparemment sans cause : ce sont les splénomégalies idiopathiques surtout fréquentes dans le bassin méditerranéen et en Afrique.