

**Ministère de l'enseignement supérieur et de la recherche scientifique**

**Université Constantine 3**

**Faculté de médecine de Constantine**

Laboratoire d'Anatomie et Cytologie Pathologiques

CHU de Constantine

Module de Pneumologie-Anatomie Pathologique

Les lésions tuberculeuses pulmonaires

4eme année de médecine

Cours présenté par Dr F. Bouldjenib

Année 2018-2019

## **PLAN DU COURS**

### **I/ INTRODUCTION**

### **II/ HISTORIQUE**

### **III/DEFINITION**

### **IV/ LESIONS MACROSCOPIQUES**

- 1/ Les lésions nodulaires
- 2/ Les infiltrations
- 3/ Les ulcérations
- 4/ La caverne tuberculeuse
- 5/Aspect macroscopique de la nécrose caséuse

### **V/LES LESIONS HISTOLOGIQUES**

- 1/ Les lésions exsudatives
- 2/ Les lésions folliculaires
- 3/ Les lésions enkystées et fibreuses
- 4/ Les cavernes tuberculeuses
- 5/Aspect microscopique de la nécrose caséuse

### **VI/ Évolution des lésions tuberculeuses**

### **VII / Diagnostic différentiel**

# LES LÉSIONS TUBERCULEUSES PULMONAIRES

## I/ INTRODUCTION

- ❑ **La Tuberculose reste toujours un sujet d'actualité**
- ❑ **Priorité de santé publique à l'échelle mondiale**
- ❑ Au cours de la dernière décennie, une augmentation du nombre de cas de tuberculose a été enregistrée dans le monde.
- ❑ La tuberculose est l'exemple typique de l'inflammation spécifique.
- ❑ Il s'agit d'une maladie contagieuse interhumaine, à expression essentiellement thoracique transmissible par voie aérienne, le plus souvent par les gouttes de salive du tousseur: formes pulmonaires ou laryngées
- ❑ Maladie due à une mycobactérie = *Mycobacterium tuberculosis* ou bacille de Koch

## II/HISTORIQUE

- ❑ Robert KOCH: 1843-1910. Médecin allemand, lauréat du prix Nobel en 1905
- ❑ En 1881, Koch entreprit ses études sur la tuberculose. L'année suivante (1882) il s'est illustré par la découverte du bacille de la tuberculose.
- ❑ De 1908 à 1920: BCG par A. Calmette et C. Guérin à partir d'une souche vivante atténuée de bacille tuberculeux bovin et vaccination à partir de 1921
- ❑ En 1947 Waksman découvre la streptomycine
- ❑ En 1998 le génome complet de *Mycobacterium tuberculosis* est séquencé (4000 gènes codant).

## III/DEFINITION

- ❑ **Une inflammation est dite spécifique :**
  - ✓ Quand elle comprend des **lésions morphologiques évocatrices** d'une cause ou d'un groupe de causes, caractérisée par **un granulome inflammatoire** particulier dans sa **composition cellulaire** et son **organisation** pouvant évoquer une étiologie [nécrose caséuse de la tuberculose, réaction folliculaire tuberculoïde, cellules géantes à corps étrangers...]
  - ✓ Quand il est possible **de mettre en évidence**, dans les tissus, **l'agent causal** (parasites, champignons, germes, corps étranger).

✚ **Le granulome inflammatoire:** C'est l'ensemble des éléments cellulaires présents au sein d'une réaction inflammatoire (polynucléaires, lymphocytes, plasmocytes, macrophages, etc....)

✚ **L'inflammation granulomateuse:** Inflammation dont le granulome est particulier:

- **Dans son architecture :** « folliculaire » ou nodulaire ;

- **Dans sa composition cellulaire :** prédominance de macrophages : cellules épithélioïdes, de cellules géantes multinuclées et des lymphocytes, plus rarement associés à d'autres éléments cellulaires (polynucléaires neutrophiles, polynucléaires éosinophiles, plasmocytes...) et avec la participation, quelle que soit la forme du granulome, de fibroblastes.

- ❑ **La tuberculose :** est donc une inflammation granulomateuse, épithélio-gigantocellulaire due à la pénétration du bacille de KOCH(**BK**) = Bacilles Acido - Alcoolo-Résistants (**BAAR**) dans l'organisme ou de son activité dans les tissus.
- ❑ La pénétration dans l'organisme du BK détermine un ensemble de lésions tissulaires liées à une réaction inflammatoire complexe mettant en jeu les différents constituants de la paroi du bacille : les polysaccharides suscitent un afflux de polynucléaires neutrophiles, les phospholipides membranaires induisent la transformation des monocytes/macrophages en cellules épithélioïdes et les protéines une réaction allergique d'hypersensibilité retardée de type IV.
- ❑ Ce bacille tuberculeux peut être mis en évidence par des colorations spéciales:
  - ✓ la coloration de **Ziehl Nelson**
  - ✓ la coloration par l'**Auramine rhodamine fluorescente**

#### **IV/ LESIONS MACROSCOPIQUES**

L'aspect macroscopique des lésions tuberculeuses est très polymorphe selon : le stade évolutif des lésions, la durée d'évolution de la maladie, l'étendue du territoire lésionnel et l'état général du patient (déficit immunitaire et dénutrition favorisent la progression de la maladie).

##### **1/Lésions nodulaires :**

- **Les granulations miliaires :** ce sont des lésions nodulaires de très petite taille, à la limite de la visibilité, de moins d'1mm, grises ou jaunâtres, bien séparés les uns des autres, également répartis dans le tissu atteint.
- **Les tubercules :** ce sont des lésions plus volumineuses pouvant atteindre jusqu'à 10 mm de diamètre. On distingue classiquement selon leur taille et leur structure trois types :

- ✓ **Les tubercules miliaires:** à peine plus gros que les granulations, souvent groupés par 2 ou 3, confluents.
- ✓ **Les tubercules crus:** plus gros, jusqu'à 8 ou 10 mm de diamètre, de couleur blanc jaunâtre.
- ✓ **Les tubercules enkystés :** faits d'un centre analogue au tubercule cru, et d'une coque fibreuse périphérique.
- **Le tuberculome:** une volumineuse masse caséuse de plusieurs centimètres de diamètre, formée de couches concentriques de caséum et de fibrose, séparées par des zones calcifiées, parfois homogène traduite radiologiquement par une opacité pseudo tumorale.

## 2/Infiltrations :

Les lésions à type d'infiltrations, sont des lésions tuberculeuses plus ou moins étendues, non systématisées comme les précédentes. On distingue trois formes :

- **Infiltration gélatiniforme :** caractérisée par un aspect humide, translucide de teinte opaline.
- **Infiltration grise :** transforme une partie du poumon en un bloc grisâtre, opaque finement grenu.
- **Infiltration jaune molle :** c'est une infiltration en voie de ramollissement de type caséiforme.

## 3/Ulcérations :

- Sont des les lésions secondaires au ramollissement du caséum ;
- Siègent essentiellement au niveau de la peau et des muqueuses (intestin, larynx),
- Elles sont représentées par des lésions à bords irréguliers, déchiquetés.

## 4/Caverne tuberculeuse :

- Résulte du ramollissement qui est une transformation capitale de la lésion tuberculeuse.
- Une fois le caséum liquéfié s'évacue, produit une caverne pulmonaire.
- On note plusieurs aspects macroscopiques :
  - ✓ Souvent une excavation de forme sphérique ou ovoïde
  - ✓ Une paroi anfractueuse comprenant une matière caséuse
  - ✓ Exceptionnellement ces excavations comportent un conduit d'évacuation bien visible : c'est la bronche du drainage.

## 5/Aspect macroscopique de la nécrose caséuse

- La **nécrose caséuse(NC)** ou caséum : est une nécrose spécifique de la **TBC**.

- Le nom de NC provient de l'aspect macroscopique de cette nécrose qui rappelle celui du fromage blanc ou du lait caillé (caséum)
- ✓ Si la lésion est récente : NC de couleur blanc-jaunâtre, pâteuse
- ✓ Si la lésion est ancienne : NC de couleur grisâtre, dure pouvant comporter des dépôts calcairese

## V/LES LESIONS HISTOLOGIQUES :

### 1/ Les lésions exsudatives :

- Les alvéoles pulmonaires sont comblés par les macrophages auxquels s'associent des leucocytes PN en nombre variable et surtout de la fibrine constituant ainsi un réseau qui peut contenir du BK.

### 2/ Les lésions folliculaires :

- **On distingue 3 formes :**
- **Follicule simple :** il est centré par une cellule géante autour de laquelle s'ordonne des cellules épithélioïdes en orbites successives ainsi qu'une couronne lymphocytaire.
- **Follicule fibreux :** c'est le résultat de l'organisation fibreuse du follicule simple. Cette fibrose comprend une sclérose d'encerclement mutilante qui abrite les cellules épithélioïdes.
- **Les lésions caséo-folliculaires :** lorsque les cellules épithélioïdes et géantes apparaissent au contact de lésions caséuses exsudatives, elles forment une bande d'épaisseur variable doublée d'une couronne lymphocytaire.

### 3/ Les lésions enkystées et fibreuses :

Le collagène envahit le foyer tuberculeux et réalise une solide coque fibreuse enserrant une masse caséuse. A la périphérie du foyer, les fibroblastes se disposent en lamelles concentriques mêlés à des lymphocytes.

### 4/Cavernes tuberculeuses (3 aspects)

- ✓ **Caverne de type exsudative :** cavité récente, représentée par une excavation sans limites précises, apparue dans un caséum qui se liquéfie dans sa constitution.
- ✓ **Caverne de type folliculaire :** les parois de toutes les cavernes constituées présentent des groupements folliculaires et une « mur » fibreux plus ou moins marqué .

- ✓ **Cavernes fibreuses dites cicatricielles** : ne comporte qu'un « mur » fibreux à surface interne détergée.

### 5/Aspect microscopique de la nécrose caséuse

Le caséum tuberculeux se présente à la microscopie optique comme une substance anhiste, acellulaire, homogène, uniformément éosinophile (rose), finement granuleuse qui peut contenir quelques fibres résiduelles de collagènes, réticuliniques et élastiques.

### VI/ Évolution des lésions tuberculeuses [Figure 1]

- ❑ La pénétration du bacille tuberculeux dans un tissu suscite une réaction inflammatoire commune aiguë spécifique. Ce processus inflammatoire peut régresser spontanément, facilité par un traitement antituberculeux, ou évoluer vers la constitution d'une réaction folliculaire.
- La réaction folliculaire est secondaire à la mort des bacilles tuberculeux dont les phospholipides membranaires ainsi relargués déterminent une inflammation cellulaire associant des cellules épithélioïdes, des cellules de Langhans à noyau disposés en fer à cheval ou en couronne, et une couronne de lymphocytes. Ces lésions folliculaires sont typiquement dépourvues de bacilles tuberculeux.
- En phase initiale de constitution de la nécrose, des bacilles tuberculeux peuvent y être identifiés par la coloration de Ziehl. La destruction progressive des bacilles dans le caséum s'accompagne d'une réaction folliculaire périphérique, la lésion est donc à ce stade caséo-folliculaire.
- ✚ La réaction folliculaire évolue vers une lésion fibreuse, chronique, cicatricielle et la lésion caséo-folliculaire se transforme en lésion caséo-fibreuse, le caséum n'étant ni résorbable ni pénétrable par la fibrose.
- ✚ Évolution du caséum :
  - ✓ Il peut persister, cerné par une fibrose d'enkystement.
  - ✓ Il peut également sécher et se calcifier, ou se liquéfier.
  - ✓ La liquéfaction du caséum est un processus complexe, auquel participe l'hypersensibilité retardée, source de production de lymphokines provoquant un afflux de macrophages producteurs d'enzymes, associés à des modifications du régime microcirculatoire local permettant une imbibition aqueuse.
  - ✓ Cette liquéfaction est couplée à une multiplication active des bacilles tuberculeux.

- ✓ Le caséum ainsi liquéfié peut s'éliminer par un conduit de drainage naturel de voisinage (bronches, voies urinaires) laissant alors une caverne tuberculeuse.
- ✓ Le caséum liquéfié peut également s'évacuer par ulcération d'un revêtement (peau, muqueuse) ou rester en place réalisant un abcès froid tuberculeux.
- ✓ Le drainage du caséum est généralement incomplet, laissant en place des cavernes caséo-folliculaires ou caséo-fibreuses.
- ✓ Le caséum ne se résorbe jamais.

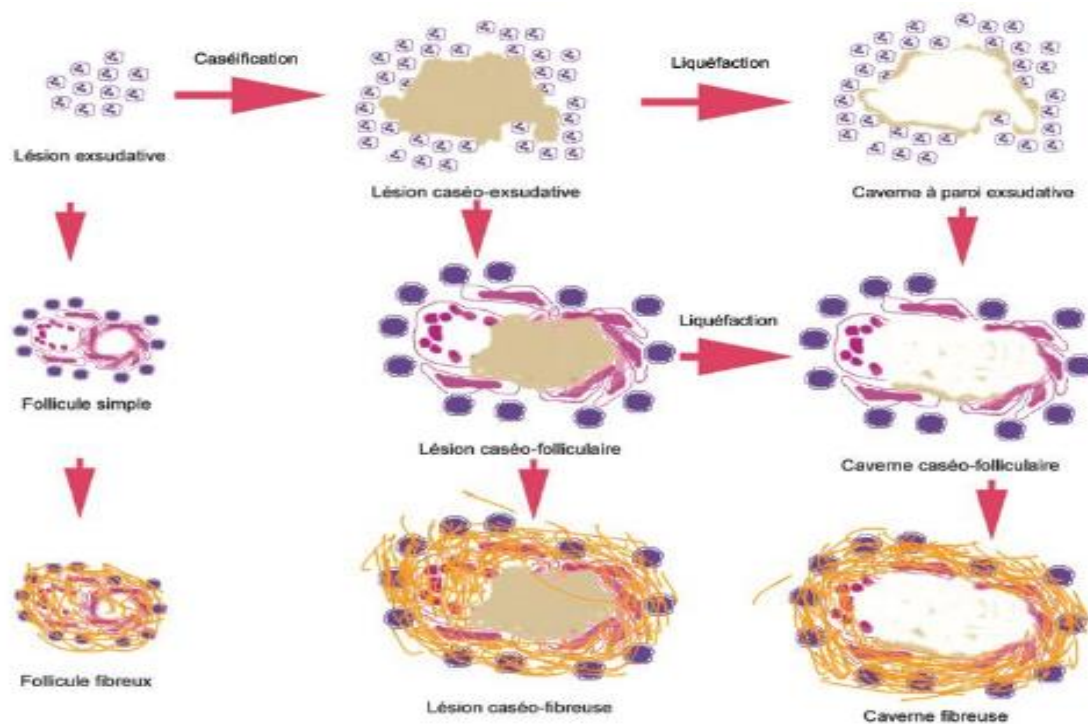


Figure 1 : Évolution des lésions tuberculeuses

### VI) Diagnostic différentiel :

Se pose surtout avec la sarcoïdose ou BBS (Besnier- Boeck- Schaumann) : Les follicules de la sarcoïdose se distinguent des follicules de la tuberculose par :

- ✓ Leurs taille plus petite, à peu près égale.
- ✓ **Absence de nécrose caséuse.**
- ✓ Présence de sclérose d'encorbellement péri folliculaire.
- ✓ Présence des corps de Schaumann et de corps astéroïdes.
- ✓ Dgc + test de Kveim