

LE PNEUMOTHORAX SPONTANE

Pr M.A. BENNANI

I) Définition , Généralités

Le pneumothorax spontané est l'irruption d'air dans la cavité pleurale secondaire à la rupture d'une lésion pulmonaire le plus souvent périphérique .

c'est une affection fréquente :

incidence du pneumothorax primaire aux U.S.A serait de 8.6 /100 000

et de 8.2 / 100 000 pour les pneumothorax secondaires.

En France cela représente environ 4000 cas par an.

Le pneumothorax spontané est une affection volontiers récidivante mais la fréquence exacte des récives spontanées est difficile à établir.

On estime le pourcentage de récives entre 31% et 52% , ce pourcentage doit être pris en compte dans la décision thérapeutique.

II) Rappel diagnostique

* Cliniquement :

- Début brutal par :

.un point de côté thoracique

.une dyspnée à type de polypnée superficielle

.parfois un état de choc avec pâleur, transpiration, tachycardie

- A l'examen physique du thorax :

(Trépid de gaillard) traduisant l'éloignement du poumon de la paroi thoracique.

Abolition des vibrations vocales

. Tympanisme.

. Diminution du murmure vésiculaire .

-Apprécier le retentissement fonctionnel du pneumothorax :

- une cyanose , une tachycardie et une modification de la pointe du coeur traduisant une forme sévère.

* Radiographie du thorax:

-permet de confirmer l'existence et d'évaluer l'importance du pneumothorax

Hyperclarté d'un hémithorax par rapport à l'autre,avec absence de trame vasculaire.

Poumon réduit à l'état de moignon et rétracté contre le médiastin.

-Permet souvent de retrouver la lésion causale dans le poumon atteint

contrôle des pressions pleurales au manomètre de l'appareil de KUSS

-une pression moyenne négative traduit l'existence d'un pneumothorax d'évolution favorable.

-Une pression moyenne nettement positive est le fait d'une forme sévère imposant immédiatement la pose d'un drain avec aspiration continue.

III) ETIOLOGIE : (Primaire ou secondaire)

Il est important de distinguer le pneumothorax

sans broncho-pneumopathie sous-jacente (primaire) et le pneumothorax

avec lésions bronchopulmonaire associées (secondaire)

Le pneumothorax spontané simple de laennec représente la grande majorité des cas.survient chez l'adulte jeune fumeur (86% des cas)

d'âge moyen 34 ans, de sexe masculin (76% des cas),de morphologie particulière,très grands par rapport à leur poids,aux membres longs,aux doigts effilés .

L'investigation endoscopique a montré que des lésions bulleuses étaient souvent présentes : simple bleb - ampoule gazeuse- à paroi très fine,translucide, de petite taille,formée par décollement des 2 feuillets de la plèvre viscérale ou bulle d'emphysème dont la paroi est plus épaisse recouverte d'une plèvre viscérale .

L'étude en microscopie optique ou électronique, trouve des lésions pleuro-pulmonaires dans tous les cas : bulles ou blebs et pores de 10-20um remplaçant la couche de cellules mésothéliales pouvant communiquer

avec les alvéoles : la constance de ces lésions fait qu'en réalité le pneumothorax réellement idiopathique ou cryptogénique n'existe quasiment pas .

Le pneumothorax spontané secondaire : fait suite

bronchopathie chronique ou emphysème centro-ou panlobulaire.

La silicose, les infections tuberculeuses, staphylocoque , pneumocystose

toutes les fibrose , histiocytoses X , collagenose, etc.

Dans tous ces cas le pneumothorax secondaire et mal toléré que le primaire plus rarement le cancer bronchique parfois même le mésothéliome peuvent se compliquer de pneumothorax.

Le pneumothorax iatrogénique à la suite d'une ponction ou biopsie pleurale mal faite, d'une investigation radiologique (biopsie transparietale) ou endoscopique (biopsie transbronchique) ou après mise en place d'un cathéter sous clavier.

Le pneumothorax sous ventilation artificielle est aussi une éventualité grave.

V) LA THORACOSCOPIE: UN OUTIL DIAGNOSTIQUE ET THERAPEUTIQUE.

Classification de VANDERSCHEREN :

Type I : pneumothorax idiopathique avec poumon endoscopiquement normal (40% des cas) .

Type II : pneumothorax avec adhérences pleuro-pulmonaires (12 % des cas). Ces brides sont souvent dues à un drainage antérieur qui a ramené provisoirement le poumon à la paroi mais n'a pas empêché la récurrence .

Type III : pneumothorax avec petites bulles et blebs de moins de 2cm de diamètre (31% des cas). Ces bulles se développent majoritairement au sommet.

Type IV : pneumothorax avec nombreuses bulles de plus de 2 cm de diamètre (17% des cas). Les bulles ou blebs nombreux sont souvent disséminés à l'ensemble du poumon: ces lésions demandent une sanction chirurgicale ou le recours à une technique thoracoscopique interventionnelle.

Tableau I

Pneumothorax spontané: distribution des lésions endoscopiques selon la classification de Vanderschueren			
	Vanderschueren (136 cas) %	Guerin (246 cas) %	Boutin (100 cas) %
Nombre			
Type I	40	30	30
Type II	12	13	12
Type III	31	28	41
Type IV	17	29	17

V) TRAITEMENT:

La thoracoscopie prend une place de plus en plus importante dans les méthodes de traitement du pneumothorax . (tableau II)

Le traitement du pneumothorax a deux objectifs principaux :

- ramener le poumon à la paroi pour prévenir ou traiter toute complication mécanique;
- éviter la récurrence en provoquant une symphyse pleurale et en traitant la lésion pulmonaire causale .

Tableau II

Pneumothorax spontané :

**rechutes en fonction du traitement
Compilation de 97 séries ***

Traitement	Nbre de séries	Années	Nbre de cas	Rechutes (%)
Repos	13	1961-1983	912	28
Drainage	15	1961-1991	1972	22,5
Tétracycline	12	1982-1992	696	16
Colles biologiques	9	1978-1989	528	15
Talc	17	1947-1993	964	8,4
Talc	12	1991	108	10
Thoracotomie				
Pleurectomie	19	1949-1993	1456	1,8
Abrasion	4	1978-1992	278	2
Thoracoscopie				
Pleurectomie	3	1989-1992	65	6
Abrasion	4	1992	20	6

Le retour du poumon à la paroi peut se faire de différentes manières :

Repos au lit: pneumothorax bénin localisé (décollement de 1 ou 2 cm du sommet) chaque jour le poumon se réexpand de 1.25 % .

L'expufflation à l'aiguille: soulage le malade et abrège l'évolution.

Le drainage pleural: avec un drain de 18-28 laissé en place 24 heures ou plus.

Indiqué en cas de pneumothorax compliqué, d'indication de pleuroscopie ou de pneumothorax secondaire ou les complications sont plus fréquentes.

Pleurodèse: associée au drainage, qui évite les récurrences est justifiée dans les cas suivants: -pneumothorax récidivant ou bilatéral = chronique (durant plus de 8 jours)
= compliqué
= secondaire accompagné d'une affection broncho-pulmonaire sous-jacente.

Trois méthodes sont couramment proposées : - Le talcage

- L'abrasion pleurale pariétale.

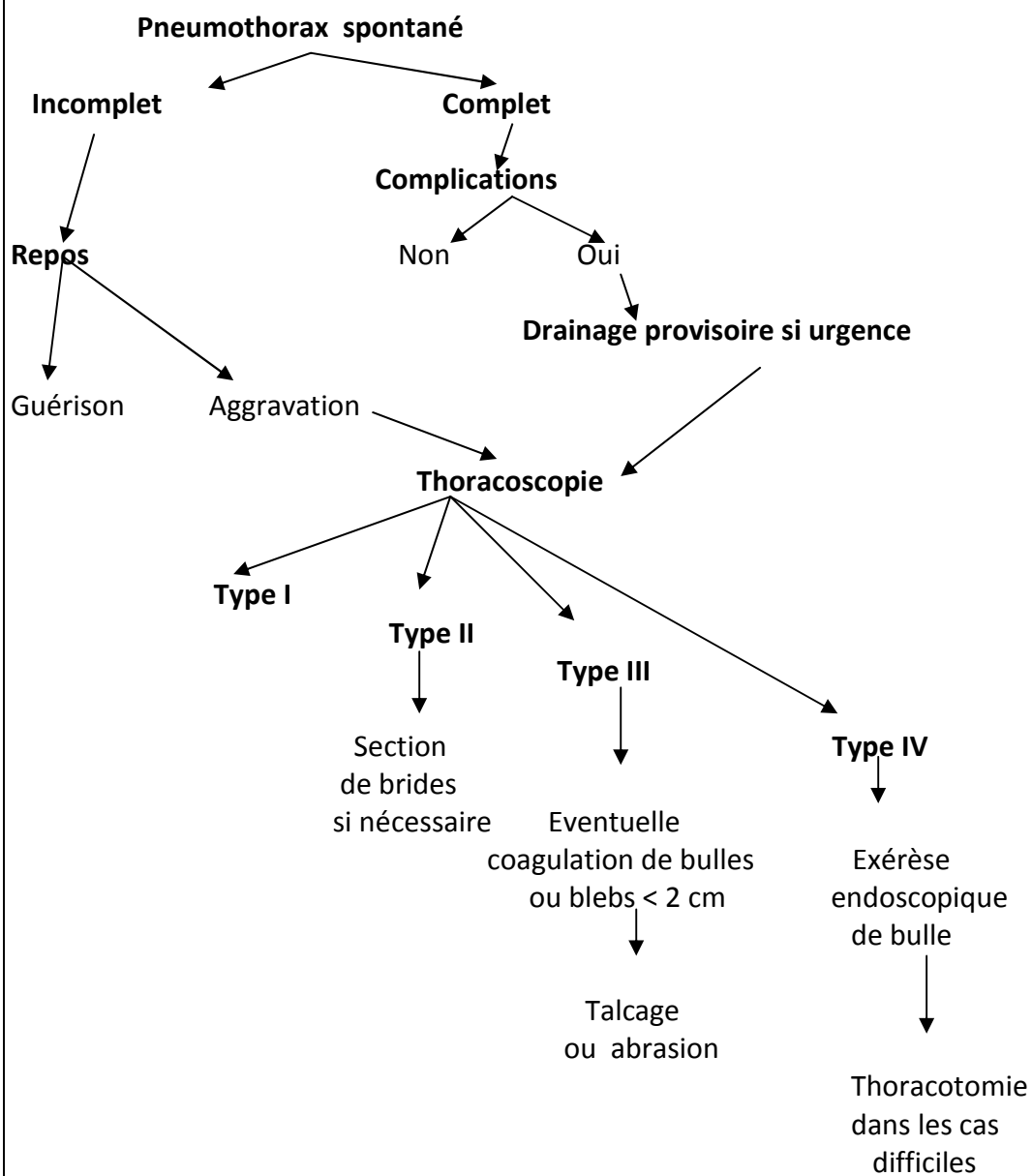
- L'injection de cyclines,

La thoracoscopie chirurgicale : sera réservée aux cas plus complexes ayant de volumineuses bulles nécessitant une résection endoscopique.

La thoracoscopie classique : semble avoir de moins en moins la faveur des chirurgiens


Tableau III

**Thoracoscopie et pneumothorax spontané :
attitude pratique en fonction du stade, quel
que soit le nombre d'épisodes antérieures**



Références :

1. Aurières P, AL, Beaujard B. Anatomie et physiologie. *Pneumologie modulo pratique* 1999, **chap 2**, 27-47.
2. Reid L. The pathology of emphysema. (*Medical book*) 1967, 1.
3. Salmeron S, BF, Bard M. Pneumothorax. *Le livre de l'interne* 1997, 299-310.
4. Delatorre F, TA, Klamburg J,. Incidence of pneumothorax and pneumomédiastinum in patients with aspiration pneumonia requiring ventilatory rapport. *Chest* 1977, 72, 141-144.
5. Vincent F, MB. Pneumothorax. *Pneumologie*, B Dautzenberg 2001, chap 24, 283-292.
6. Monnier JP, ML, Tubiana JM. Le poumon. *Cahiers de radiologie* 1992, 3, 22.
7. Light R, OhV, Moritz T. Intrapleural tétracycline for the prevention of reccurent spontaneous pneumothorax. *JAMA* 1990, 264, 2224-2230.
8. Boutin C, VJ, Aelony Y. Practical thoracoscopy. *Heidelberg, springer verlag* 1991, 1, 107.
9. Viskum K, LP, Mortensen J. Long term sequelae after talc pleurodesis for spontaneous pneumothorax. *Pneumologie* 1989, 43, 105-106.
10. Nkere U, GS, Fountain S. Pleural abrasion : a new methode of pleurodesis. *Thorax* 1991, 46, 596-598.
11. Inderbitzi R, FM, Striffeler H. Surgical thoracoscopy : indications and tecnique.Early results in spontanéus pneumothorax. *Chirurgie* 1992, 63, 334-341.



Université d'Oran Faculté de Médecine

Tous droits réservés. Ce fichier peut être diffusé librement à condition que ce soit gratuitement et qu'il n'y soit apporté aucune modification.

Auteur : Pr M.A. BENNANI

Numérisation: Ghizlène Abebsi le 30 septembre 2014