


**SERVICE DE NEUROPHYSIOLOGIE CLINIQUE
EXPLORATIONS FONCTIONNELLES DU SYSTEME NERVEUX
CHU TLEMCCEN
FACULTE DE MÉDECINE DE TLEMCCEN**



COURS NEUROPHYSIOLOGIE : Dr BENMEZROUA Mohammed



MOTRICITE VOLONTAIRE

I. Introduction

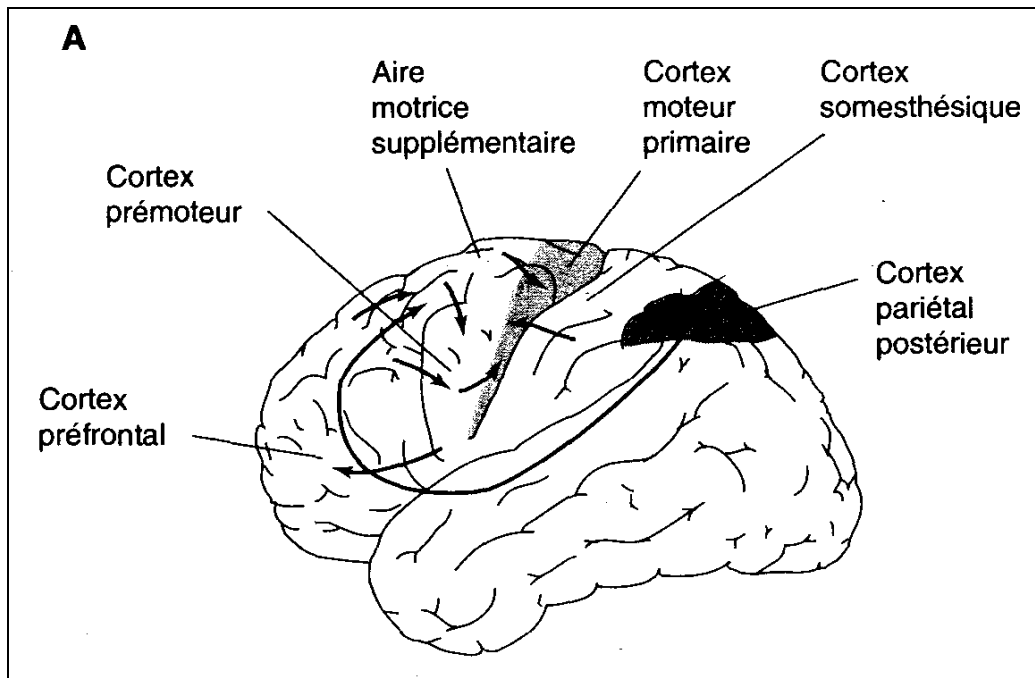
Le mouvement volontaire nécessite d'abord **d'identifier** et **de localiser** une cible, ensuite **d'organiser un plan d'action**, et en **fin exécuter un programme** par l'intermédiaire d'une voie de transfert des informations aux motoneurones de la corne antérieure pour générer en fin le mouvement des muscles.

II. Organisation fonctionnelle du cortex moteur

Historiquement, la première démonstration de l'existence de neurones moteurs à la surface du cortex cérébral, revient au Fritsch et Hitzig qui montraient que des stimulations électriques pratiquées sur le cortex cérébral d'un chien provoquaient la contraction de tous les muscles situés dans l'hémicorps controlatéral au côté stimulé.

Il existe trois régions motrices au niveau du cortex cérébral :

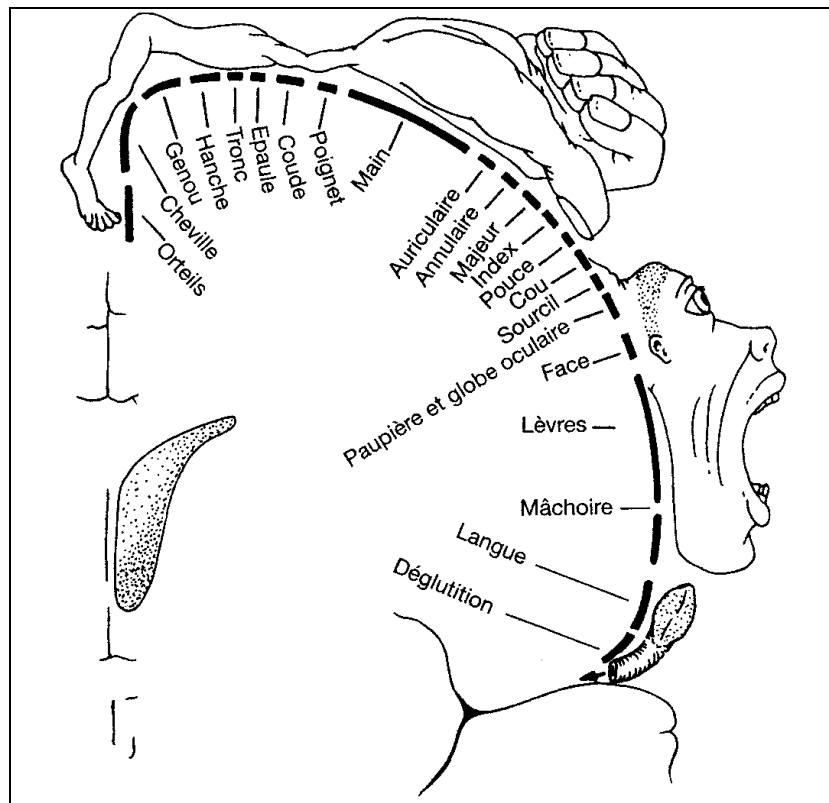
- L'aire motrice primaire (MI), qui correspond à l'aire 4 de Brodmann,
- Le cortex prémoteur (aires 6 et 8 de Brodmann)
- aire motrice supplémentaire (AMS) ou le cortex moteur secondaire (M II).



Localisation des aires au niveau du cortex cérébral

A. Le cortex moteur primaire (MI) : est situé à la circonvolution frontale ascendante (gyrus précentral), en avant du sillon de Rolando, il est caractérisé histologiquement par la présence, dans sa couche 5 de cellules pyramidales géantes, appelées cellules de Betz.

1. Les expériences de stimulation du cortex moteur primaire (MI) : les expériences de stimulation du cortex moteur primaire ont montré que le cortex moteur primaire est organisé somatotopiquement, et à cette organisation **somatotopique**, s'ajoute une organisation en **colonnes**.
- *L'organisation somatotopique* : cette représentation est proportionnelle à la **valeur fonctionnelle** de chaque partie du corps, par exemple ; la représentation des muscles de la main ou de la face occupe une surface corticale plus grande que celle du membre inférieur. Cette représentation somatotopique donne une image déformée du corps ; appelée l'homunculus moteur.



Somatotopie motrice du cortex moteur primaire

- *L'organisation en colonnes fonctionnelles* : le cortex moteur est organisé en colonnes fonctionnelles parallèles, et perpendiculaire à la surface du cortex. **Chaque colonne constitue une unité fonctionnelle chargée de contrôler un muscle ou un groupe de muscles synergiques.**

2. Les expériences de lésion du cortex moteur primaire (MI) : Les conséquences d'une lésion du cortex moteur primaire sont :

- *Une paralysie flasque* : c'est la **perte de contrôle volontaire des mouvements fins** des extrémités des membres du côté du corps opposé à celui de la lésion.
- *Une hypotonie* : c'est **une diminution du tonus musculaire** surtout les muscles fléchisseurs
- *Une hypertonie ou spasticité* : **une augmentation du tonus musculaire**
- *Le signe de Babinski* : Chez un sujet sain, la stimulation plantaire (par exemple gratter avec un stylet la plante du pied) entraîne une flexion des orteils. Une lésion du cortex moteur ou du faisceau pyramidal entraîne **une réponse inversée** c'est-à-dire une extension «lente» du gros orteil avec écartement «en éventail» des autres orteils.

B. Le cortex prémoteur : il est en position antérieure et latérale, le cortex prémoteur a des connexions importantes avec le cortex moteur, et les structures sous-corticales tel que noyaux gris centraux, cervelet et thalamus.

1. La stimulation des aires prémotrices (aires 6 et 8) : déclenche des séquences motrices complexes, tel que ; émission de sons, mouvements rythmiques, mouvements coordonnés des yeux, mouvements de mastication, de déglutition, etc.

Le cortex prémoteur contient **l'aire de Broca**, responsable **l'émission des mots articulés** (Aphasie de Broca lors des accidents vasculaires cérébraux)

2. Une lésion des aires prémotrices : provoque une perturbation de la planification et l'organisation de certains mouvements fins dans l'espace.

C. L'aire motrice supplémentaire (AMS) ou le cortex moteur secondaire (M II) : l'aire motrice supplémentaire est localisée à la face interne de l'hémisphère

1. La stimulation de l'aire motrice supplémentaire (AMS): entraîne des mouvements gestuels complexes exigeant **une coordination** de plusieurs muscles. ces mouvements sont bilatéraux et engagent le tronc et la partie proximale des membres.
2. Une lésion de l'aire motrice supplémentaire : provoque des désordres profonds, affectant **la coordination** entre posture et mouvement, et la coordination bilatérale.

D. Conclusion :

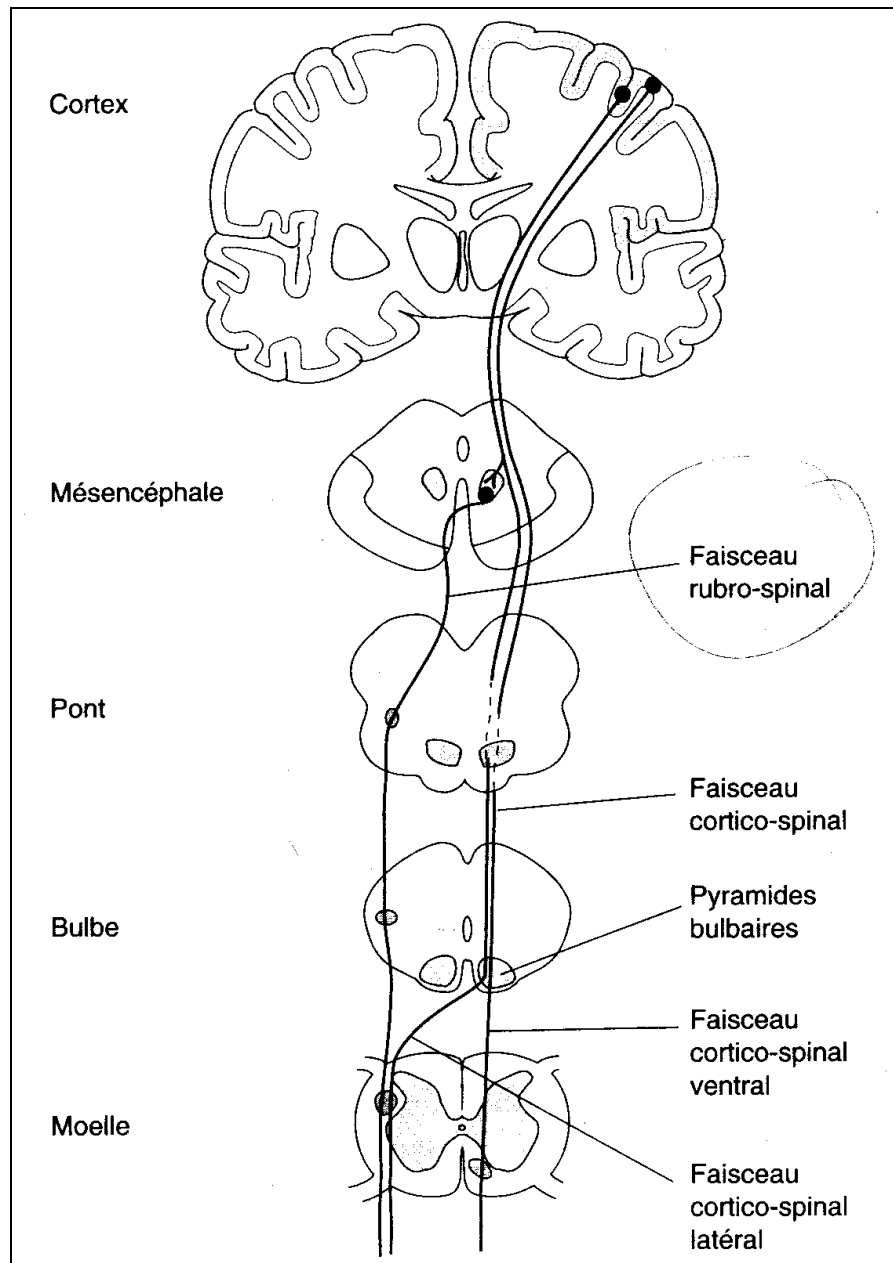
- L'aire corticale prémotrice prépare **un plan moteur**
- L'aire supplémentaire **prépare la coordination** des mouvements complexes bilatéraux
- L'aire motrice primaire se charge de **l'exécution** des mouvements.

III. Hodologie

1. Efférences : l'efférence principale du cortex moteur est **le faisceau corticospinal et cortico-bulbaire** formés par les axones des neurones pyramidaux des couches V et VI. Ces axones sont issus pour 60% du cortex primaire, 30% du cortex prémoteur et préfrontal et pour 10% du cortex pariétal. Il faut noter que seulement 3% de l'ensemble de fibres proviennent de cellules de l'aire 4.

Ensuite ces axones passent dans la capsule interne puis dans le tronc cérébral, ou une partie constitue **la voie cortico-bulbaire** et les fibres restantes composent **la voie corticospinale**.

- a. La voie cortico-bulbaire : les fibres de cette voie se termine dans le bulbe rachidien, au niveau des noyaux moteurs controlatéraux des nerfs crâniens qui **contrôlent la motricité volontaire des muscles de la face**.
- b. La voie corticospinale : ses fibres se distribue à l'ensemble des motoneurone ou interneurons controlatéraux de la moelle épinière, il existe deux voies corticospinale :
 - Faisceau corticospinal croisé (ou latéral) : constitué **de 80%** des fibres, ces fibres **croisent la ligne médiane** au niveau de la pyramide bulbaire, vers le côté opposé et descendent dans la moelle par le faisceau corticospinal latéral (ou croisé), et se terminent directement sur les motoneurons et les interneurons médullaires des les noyaux moteurs **des muscles distaux**, avec une nette prédominance pour **les muscles fléchisseurs**.
 - faisceau corticospinal direct (ou ventral) : Un contingent **20 %** de fibres **ne décusse pas**. Au niveau médullaire, ces fibres ces fibres **croisent tout de même** le plan médian, juste avant de pénétrer les noyaux moteurs **des muscles axiaux**.



Les voies motrices impliquées dans le contrôle du mouvement volontaire

NB/ Chez les espèces inférieure à l'homme sur le plan phylogénique, il existe une autre voie, c'est la voie **cortico-rubro-spinale**, cette voie est devenue vestigiale chez les primates, et elle a totalement disparu chez l'Homme.

2. Afférences : Le cortex moteur reçoit des afférences :

- a. Du cortex somesthésique primaire avec des **relations somatotopiques** préservées dans les connexions avec les aires motrices. (par exemple la représentation somesthésique de la main se projette sur la représentation motrice de la main ...etc).
- b. Du cortex pariétal postérieur (aires 5 et 7) ou cortex sensoriel associatif : via l'aire prémotrice du cortex, ces connexions permettent **l'identification du but du mouvement** (c'est un des processus impliqués dans la programmation du mouvement).
- c. des afférences cérébelleuses : qui se projettent sur l'aire motrice primaire et l'aire prémotrice, ces afférences impliquées dans **les régulations du mouvement pendant son exécution**.
- d. Des afférences des noyaux gris de la base, impliqués dans **la programmation du mouvement**.

IV. Conclusion :

Les commandes motrices sont organisées au niveau cortical ;

La première étape consiste en une **intégration des données sensorielles**, cette intégration est réalisée au niveau du **cortex pariétal postérieur**.

Au niveau **l'aire motrice supplémentaire et l'aire prémotrice** se produit la **planification et la coordination** de l'action.

Le plan **moteur est alors transmis par le cortex moteur primaire** aux centres **exécutifs** de la moelle ou du tronc cérébral, via les voies motrices descendantes.

Enfin, **les noyaux gris centraux et le cervelet** assurent une **modulation** continue du plan moteur et de son exécution par l'intermédiaire de boucles cortico-souscorticales et cortico-cérébelleuses.