

DOULEURS ABDOMINALES

Dr Benmostefa N

Maitre assistant en Médecine Interne

CHU Sétif

Février 2015

plan

- ⦿ ANATOMIE DE L'ABDOMEN
- ⦿ INTRODUCTION
- ⦿ ANALYSE SEMIOLOGIQUE :
 - INTERROGATOIRE
 - EXAMEN CLINIQUE
 - EXAMENS PARA CLINIQUES
- ⦿ LES ETIOLOGIES
- ⦿ CONCLUSION

Anatomie de l'abdomen

Copyright © The McGraw-Hill Companies, Inc. Permission required for reproduction or display.

Regions of Abdominal Area

Right
hypochoondriac
region

Epi-
gastric
region

Left
hypochoondriac
region

Right
lumbar
region

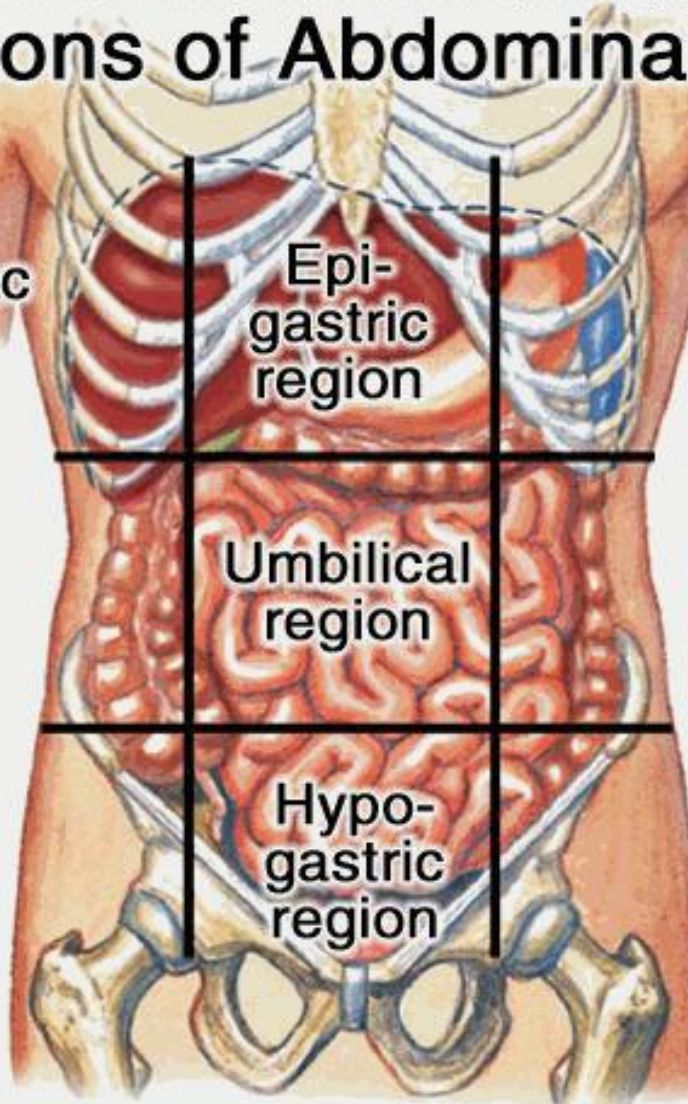
Umbilical
region

Left
lumbar
region

Right
iliac
region

Hypo-
gastric
region

Left
iliac
region



INTRODUCTION

- Motif fréquent de consultation
- Causes multiples; d'origine digestive ou extra digestive.
- Une douleur abdominale : * aigue < 7 j
* chronique > 7j
- Peut être d'origine métabolique ou neurologique

Analyse sémiologique

L'interrogatoire : +++

- ❖ **Les ATCD** :
pathologies digestives, extra-digestives, intervention.
- ❖ **Mode de début** : brutal ou progressif
- ❖ **siège** : 9 cadrants :
épigastre, hypochondre, flancs, fosses iliaques, région péri-ombélicale, l'hypogastre
- ❖ **Irradiation** : ascendante, descendante, post, suivant le cadre colique (transfixiante dans le dos; pancréatite)

Analyse sémiologique

L'interrogatoire : +++

❖ **type :**

- **crampe** : sensation de torsion profonde, peut être calmée par l'alimentation ; faim douloureuse (ulcère)
- **brulure** : aigreur, souvent s'accompagne de pyrosis
- **colique** : sensation d'ondes douloureuses croissantes et décroissantes au niveau de l'intestin, voies biliaires, urinaires
- **pesanteur** : sensation de lourdeur ou de retard à l'évacuation gastrique
- **douleur battante** : épigastre, provenant des battements de l'aorte abdominale

Analyse sémiologique

L'interrogatoire : +++

Evolution dans le temps :

- Dans la journée : notion de rythmicité (par les repas)
- Dans l'année : périodicité (périodes douloureuses séparées de périodes de rémissions complète)
- la douleur peut être permanente ou paroxystique

Analyse sémiologique

L'interrogatoire : +++

❖ **Facts déclenchants :**

- Prise d'aliments , épices ,gras
- Médicaments: aspirine, Anti- inflammatoires

❖ **Facts sédatifs :**

- Aliments
- Vomissements, émission de selles
- Repos

❖ **Signes d'accompagnement :**

- troubles digestifs ; vomissements , hémorragies digestives, trouble du transit
- autres : fièvre , signes de choc, déshydratation.

Analyse sémiologique

L'examen clinique

Le patient est allongé sur le dos, les cuisses à demi fléchies et les bras le long du corps.

1. Inspection

- **lésions cutanées ou sous-cutanées** (ecchymoses, vésicules, cicatrices abdominales, angiomes stellaires, circulation veineuse collatérale .
- **un météorisme abdominal** diffus ou localisé (= distension abdominale gazeuse), des ondulations péristaltiques , une éventration ou une hernie pariétale.
- **la respiration abdominale** (absente= une contracture)

Analyse sémiologique

L'examen clinique

2. Percussion

- la différence entre une distension gazeuse sonore et une distension liquidienne mate

(matité à concavité supérieure en cas d'ascite, matité à convexité supérieure en cas de globe vésical).

- le diagnostic de pneumopéritoine en démasquant une disparition de la matité préhépatique (diagnostic différentiel = interposition colique).
- L'ébranlement de la fosse lombaire, peut être douloureuse en cas de pyélonéphrite.

Analyse sémiologique

L'examen clinique

3. Palpation

- **une défense** ou **une contracture** = urgence chirurgicale.
- **signes d'irritation péritonéale** : douleur à la décompression brutale de l'abdomen
- **une douleur sans défense (douleur provoquée)**: La topographie de cette douleur peut aider au diagnostic étiologique.
- **une masse** : la localisation et le caractère battant orientent le diagnostic.
- **Eliminer un globe vésical ou un fécalome** devant une masse hypogastrique et pelvienne.
- **Les orifices herniaires et les cicatrices abdominales** à la recherche d'une éventration.

Analyse sémiologique

L'examen clinique

3. Palpation

- **Les fosses lombaires** sont palpées à la recherche d'un gros rein (contact lombaire).
- **Les touchers pelviens sont systématiques :**
 - **le toucher vaginal** avec palpé bimanuel pour évaluer la taille de l'utérus (masse ovarienne, masse utérine,) ;
 - **le toucher rectal** (palpation de la prostate, d'une tumeur recto sigmoïdienne, du cul-de-sac de Douglas) ;

Analyse sémiologique

L'examen clinique

4. Auscultation

- L'auscultation abdominale permet d'écouter les bruits hydroaériques.
- Ils sont absents en cas d'occlusion par strangulation et majorés en cas d'occlusion par obstruction

EXAMENS COMPLÉMENTAIRES

A/ Examens biologiques

- Le premier bilan comporte :

- une numération-formule sanguine ;
- un groupe, rhésus, RAI en cas de saignement ou en cas d'indication chirurgicale ;
- un ionogramme sanguin avec une créatininémie ;
- une CRP ;
- un bilan hépatique complet (ASAT, ALAT, gamma GT, PAL bilirubine totale et conjuguée)
- une lipasémie ;
- des bêta-hCG chez la femme en âge de procréer ;
- une bandelette urinaire (complétée par un ECBU si elle est positive) ;
- hémocultures si la température dépasse 38,5 °C.

EXAMENS COMPLÉMENTAIRES

1. Radiographie de l'abdomen sans préparation
2. L'échographie abdominale
3. Radiographie de thorax et électrocardiogramme
4. Échographie pelvienne
5. Scanner abdominal
6. Exploration chirurgicale

DIAGNOSTIC ÉTIOLOGIQUE SELON LA LOCALISATION DE LA DOULEUR

A/ Douleur abdominale diffuse

- Péritonite aiguë.
- Pancréatite aiguë.
- Occlusion intestinale aiguë.
- Colite inflammatoire (Crohn, RCH) ou infectieuse :
les douleurs en cadre le long du côlon ;

- Infarctus mésentérique :
- Gastro-entérite aiguë.
- Troubles métaboliques (hypercalcémie...).
- Insuffisance surrénalienne aiguë, acidocétose diabétique.
- Troubles fonctionnels digestifs.

DIAGNOSTIC ÉTIOLOGIQUE SELON LA LOCALISATION DE LA DOULEUR

B/ Douleur épigastrique

- Pancréatite aiguë.
- Ulcère gastroduodéal, gastrite aiguë.
- OEsophagite distale.
- Signes précoces d'une appendicite aiguë.
- Infarctus du myocarde inférieur.
- Pathologie de l'aorte coeliaque (anévrisme, dissection).

C/ Douleur de l'hypocondre droit

- Pathologie biliaire (colique hépatique, cholécystite, lithiase , angiocholite).
- Hépatites aiguës. Abscess hépatique, tumeurs hépatiques.
- Pancréatite aiguë.
- Pneumopathie basale droite.
- Douleur rénale droite (pyélonéphrite, tumeur rénale, infarctus rénal).
- Zona abdominal.

DIAGNOSTIC ÉTIOLOGIQUE SELON LA LOCALISATION DE LA DOULEUR

D/ Douleur de l'hypocondre gauche

- Gastrite aiguë, poussée ulcéreuse.
- Infarctus splénique (drépanocytose, anévrisme splénique), abcès splénique.
- Pancréatite aiguë.
- Douleur rénale gauche
- Pathologie de l'angle colique gauche.
- Pneumopathie basale gauche.
- Zona abdominal.

DIAGNOSTIC ÉTIOLOGIQUE SELON LA LOCALISATION DE LA DOULEUR

E/ Douleur de la fosse iliaque droite

- Appendicite aiguë.
- Iléite terminale
- Perforation d'un ulcère gastroduodéal.
- Occlusion intestinale.
- GEU droite. ● Torsion d'annexe droite. Salpingite aiguë droite.
- Pyélonéphrite aiguë droite.
- Colique néphrétique droite.
- Hématome ou abcès du psoas droit. Ou grand droit.

F/ Douleur de la fosse iliaque gauche

- Sigméidite diverticulaire.
- Occlusion intestinale.
- GEU gauche. ● Torsion d'annexe gauche. ● Salpingite aiguë gauche.
- Pyélonéphrite aiguë gauche.
- Colique néphrétique gauche.
- Hématome ou abcès du psoas gauche. ou grand droit.

DIAGNOSTIC ÉTIOLOGIQUE SELON LA LOCALISATION DE LA DOULEUR

G/ Douleur hypogastrique

- Globe vésical.
- Fécalome.
- Tumeur pelvienne
- Sigmoidite diverticulaire.
- Occlusion intestinale.
- Calcul du bas uretère.
- Prostatite,
- GEU, salpingite. ● Torsion d'annexe dans le cul de sac de douglas

CONCLUSION

- ① **L'interrogatoire est le temps primordial de l'examen clinique d'une douleur abdominale.**
- ② **La douleur abdominale est un symptôme très fréquent. Sa gravité doit être évaluée rapidement afin de ne pas retarder le traitement.**
- ③ **La défense, la contracture et l'occlusion intestinale signent une douleur abdominale chirurgicale.**

CONCLUSION

- ① **La clinique est essentielle pour le diagnostic étiologique et de gravité des douleurs abdominales.**
- ② **Le scanner abdominal permet une analyse précise des structures intra-abdominales notamment du tube digestif.**