

Filaires et filarioses

INTRODUCTION :

Les filarioses sont des nématodoses transmissibles par des arthropodes, dues à des vers filiformes blancs et largement répandues dans le monde (plus de 200 millions de personnes atteintes). Les espèces filariennes décrites chez l'homme sont au nombre de 9 et se répartissent selon leurs impacts en Santé publique en filaires majeures (pathogènes) et en filaires mineures (peu ou pas pathogènes).

1- Filarioses à Filaires pathogènes :

- Filarioses lymphatiques à *Wuchereria bancrofti* (la plus représentée), à *Brugia malayi* (Important parasite d'Asie) et *Brugia timori* (île de Timor et îles voisines).
- Onchocercose à *Onchocerca volvulus*.
- Filariose à *Loa loa* ou Loase (ou Loase).
- Dracunculose ou filariose de Médine : due à *Dracunculus medinensis* : ne fait pas partie de la famille des filaires *stricto sensu* (seule filaire transmise par voie orale).

2- Filarioses à Filaires peu ou pas pathogènes :

- *Mansonella perstans*, *Mansonella streptocerca*, *Mansonella ozzardi*....

En dehors de la Dracunculose les filarioses ont un cycle parasitologique comparable :

- Les filaires sont des helminthes vivipares libérant dans l'organisme hôte des larves ou microfaires dont la recherche et l'identification est la base du diagnostic parasitologique. Les microfaires sont de taille variable (150 à 350 microns de long), enveloppées ou non de gaine, elles possèdent des noyaux somatiques plus ou moins gros, 02 pores : un excréteur et l'autre anal, un corps interne, un espace céphalique dont la longueur représente un caractère de diagnostic.
- Chaque filaire passe par deux stades : un stade adulte ou macrofinaire (FA) et un stade larvaire ou microfinaire (mf). Il y a nécessité d'un hôte intermédiaire (HI : moustique vecteur) pour que la larve devienne infestante. **Les FA vivent dans le système lymphatique ou le tissu sous-cutané**, les mf dans le sang, dans le tissu sous-cutané ou dans le corps même de la filaire et le milieu extérieur.

Filarioses lymphatiques

Définition :

Ce sont des helminthiases déterminées par la présence en amont et dans les ganglions lymphatiques de filaires adultes entraînant des désordres esthétiques et fonctionnels graves.

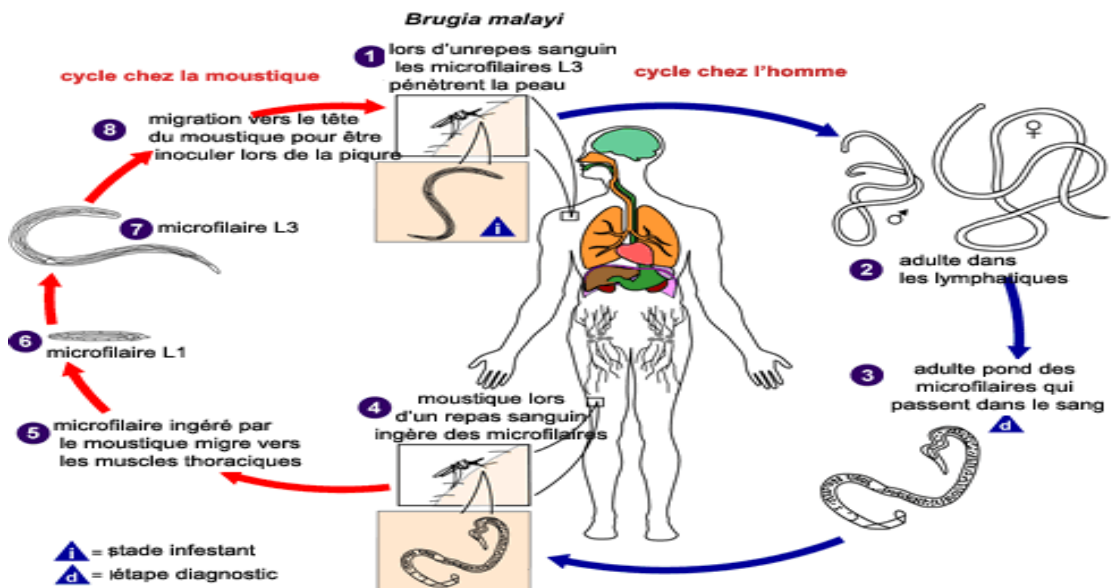
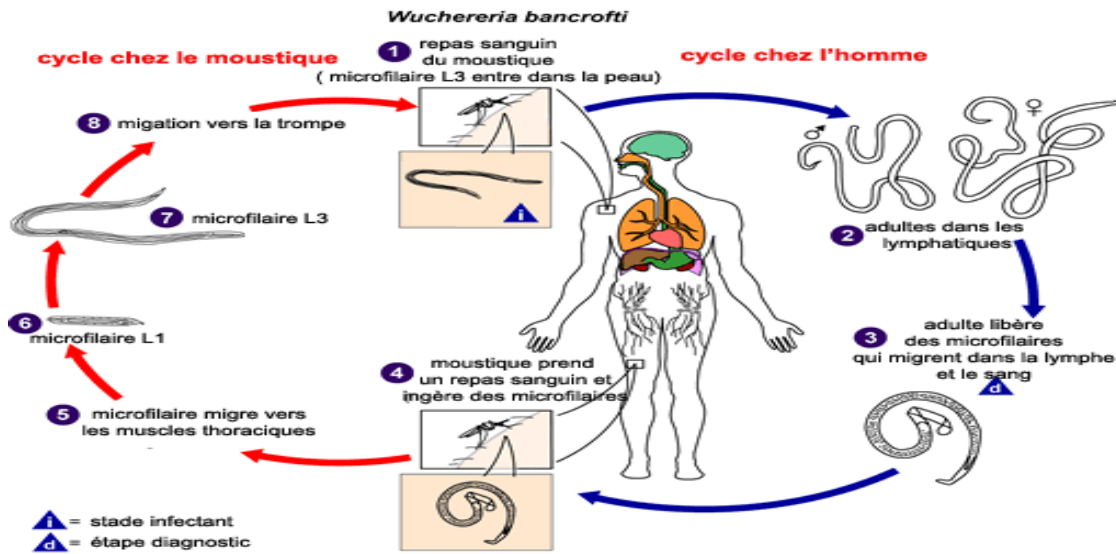
L'homme peut héberger plusieurs filaires lymphatiques :

- *Wuchereria bancrofti*, dans ses deux variétés (*pacifica* en Océanie et *vauceli* à Madagascar)
- *Brugia malayi* (avec une variante *Brugia timori* dans l'île de Timor), est cantonnée en Malaisie.

Epidémiologie :

Les filaires lymphatiques sont des vers (nématodes) filiformes ronds, blancs, mesurant jusqu'à 5 cm pour le mâle et 10-15 cm pour la femelle. Elles peuvent vivre 15 ans dans le système lymphatiques de l'homme (réseau de ganglions et de vaisseaux qui maintiennent le délicat équilibre hydrique entre les tissus et le sang et sont un élément essentiel du système de défense immunitaire de l'organisme). Les femelles fécondées émettent des microfaires (300 µ) dans les lymphatiques. Ces microfaires passent périodiquement (surtout la nuit) dans le sang, prêts à être ingérées en vue d'une transformation en larves infestantes par des hôtes intermédiaires (vecteurs).

L'affection est transmise par la piqûre de moustiques femelles, vecteurs hématophages infestés du genre *Culex sp*, *Aedes sp*, *Mansonia sp*, *Anopheles sp*. Deux semaines plus tard, lors d'un nouveau repas sanguin, Les larves infestantes (1 mm de long) sorties de la trompe du moustique traversent activement la peau et gagnent les voies lymphatiques où elles deviennent adultes.



Les microfilaires transmises par transfusion sanguine, peuvent survivre quelques mois, mais ne donneront pas de filaires adultes chez le transfusé.

Remarque : l'existence d'un réservoir animal (chien, chat) pour *Brugia malayi* est possible.

Répartition géographique :

Wuchereria bancrofti : zone inter et subtropicale du globe: Amérique, Afrique, océan Indien, Asie. La variété *Pacifica* existe en Océanie: sud et est du Pacifique (Polynésie).

Brugia malayi: Asie du Sud –Est : existe en Inde, Malaisie, Corée.

Brugia timori : îles du Sud-Est de l'Indonésie en particulier dans le Timor.

Sur près de 900 millions de personnes concernées dans le monde, 150 millions sont effectivement infectées.

Physiopathologie :

Expressions des conflits mécaniques et immunologiques entre le parasite et son hôte, les manifestations cliniques des filarioses lymphatiques sont très diverses. Les vers adultes localisés dans les vaisseaux lymphatiques, gênent la circulation lymphatique, irritent les endothéliums et favorisent

des accidents aigus précoces (en relation avec le parasite vivant) et progressivement chroniques (stagnation de la lymphe et hypertrophie sclérofibreuse du derme et éléphantiasis spectaculaire).

Symptomatologie : L'évolution de la maladie chez l'être humain reste une énigme pour les scientifiques. Bien que l'infestation soit généralement acquise dans la petite enfance, la maladie peut ne se manifester qu'au bout de plusieurs années.

- **Sujets asymptomatiques** Dans les foyers endémiques, les formes asymptomatiques sont fréquentes avec ou sans microfilarémie

- Les porteurs sains de microfilaires sanguicoles constituent le principal réservoir de parasites
- les sujets neufs non autochtones font souvent des formes typiques

- Sujets symptomatiques

A/incubation: de ++ mois à+++années en fonction de l'importance de l'infestation et de la charge parasitaire

B/phase d'invasion:

- signes non spécifique =due à la migration des mf : fièvre, arthralgies, manifestations respiratoires asthmatiformes , prurit, éruption cutanée, arthralgie...

- hyperéosinophilie sanguine : grande valeur chez un sujet de retour d'une zone endémique

C/phase d'état : manifestations cliniques dues aux FA

- manifestations aiguës dues à l'inflammation,
- manifestations chroniques dues au blocage des vaisseaux lymphatiques.

- **Manifestations aiguës :**

- accidents génitaux (lymphangite du scrotum, funiculite, orchite avec hydrocèle chyleuse)

- lymphangites aiguës des membres (œdème inflammatoire douloureux, peau chaude et luisante, avec une adénite régionale satellite) à évolution centrifuge (de la racine vers l'extrémité des membres).

- lymphangites aiguës profonds avec fièvre et douleurs thoraciques ou abdominales

- adénites aiguës superficielles: inguinales ou axillaires

- **Manifestations chroniques :**

- Adénolymphocèle: tumeur molle indolente traduit la stagnation de la lymphe (aine, scrotum, sein...)

- Orchiépididymites : chroniques et stérilisantes

- Varices lymphatiques

- chylolymphurie: élimination de lymphe dans les urines (blanc laiteux, contenant albumines, lymphocytes, graisses et microfilaires)

- Eléphantiasis (épaississement de la peau/des tissus) particulièrement décrits au niveau du scrotum, d'un sein, des membres supérieurs et inférieurs. Ces accidents tardifs progressivement installés et spectaculaires sont invalidants, sources de surinfections et socialement difficiles à supporter.

(Stigmatisation sociale).

Diagnostic biologique :

- **Eléments d'orientation :**

- Hyperéosinophilie sanguine: inconstante et non spécifique

- Signes radiologiques:

- échographie scrotale avec le « dancing worm » (vers adultes en mouvement).

- Mise en évidence des vers adultes dans les Vx lymphatiques

- Scintigraphie lymphatique: objectiver les éléphantiasis débutants

- **Diagnostic de certitude :**

- Filaire adulte :(exceptionnellement) au cours d'1 ponction ou biopsie ganglionnaires, recherche déconseillée car elle fait courir le risque de poussées inflammatoire réactionnelle

- microfilaire sanguicoles :

- détecter les microfilaires, préciser l'espèce et apprécier le nombre

- examen à frais permettant un repérage facile aux mouvements puis un examen après coloration sur un frottis mince et GE /MGG

- Prélèvement : tenir compte de la périodicité de la microfilaire

-Entre 10h – 18h pour les espèces diurne (W b variété pacifica)

-Entre 22h-4h pour les espèces nocturnes

-Il est possible de provoquer la sortie des µf pdt la journée/100mg de DIETHYLCARBAMAZINE (DEC).

- accessoirement dans le liquide chyleux d'un épanchement de la vaginale (membrane séreuse qui enveloppe les testicules), après ruptures de varices lymphatiques ou dans une chylurie.

Le pauciparasitisme sanguin est fréquent nécessitant d'associer méthodes de concentration et périodes de prélèvements.

Le prélèvement de sang peut être fait au doigt du malade ou à la veine sur anticoagulant.

La leucoconcentration (enrichissement par saponification et centrifugation de plusieurs millilitres de sang), pratiquée de nuit permet de profiter de la périodicité nocturne (23h) de sortie des microfilaires de *W.bancrofti* (et *B.malayi*) dans le sang périphérique des sujets vivant en zone d'endémie (*a contrario* la périodicité de sortie des microfilaires de *Loa loa* est diurne aux environs de midi.).

Diagnostic différentiel

	<i>W.bancrofti</i>	<i>B.malayi</i>
Localisation	Sang	Sang
Périodicité	Nocturne	Nocturne
Taille	300- 380 µ / 6-8 µ	230-270 µ/ 6 µ
Aspect	Courbures régulières	Courbures irrégulières
Gaine	Longue bien colorée au MGG	Longue bien colorée au MGG
Espace céphalique	Court	Long
Noyaux somatiques	Petits, ronds, séparés	Petits, ovoïdes, serrés
Corps interne(Giemsa)	Bien visible, unique	Bien visible, divisé en trois
Noyaux terminaux	Subterminaux	Un subterminal et un terminal
Extrémité caudale	Effilée	Avec deux renflements

Méthodes de concentration :

a) Technique de KNOTT : consiste à ajouter 1ml de sang citraté à 10 ml de 10 ml de formol à 2 % contenu dans un tube à centrifuger (tube conique) et à laisser sédimenter pendant 24 heures. Le culot est examiné alors à l'état frais ou après coloration.

b) Leucoconcentration : prélever sur citrate de soude 5ml de sang veineux

additionné de 10 ml de sérum physiologique puis hémolyser le mélange avec quelques gouttes de saponine à 2% et centrifuger pendant 10 mn à 2000tr /mn.

Aspirer avec une pipette le surnageant, homogénéiser le culot après avoir ajouté une goutte d'eau physiologique. Prélever une goutte du culot et examiner entre lame et lamelle directement ou après coloration.

Diagnostic indirect :

- Une hyperéosinophilie sanguine constante et modérée.
- Les réactions sérologiques complètent l'évaluation diagnostique quand les microfilaires n'ont pas pu être détectées.
- les réactions immunologiques sont restreintes vu la rareté des antigènes homologues disponibles, les réactions croisées avec les autres filaires et les helminthes, le faible pouvoir immunogène du parasite.
- les réactions utilisées sont : IFI, ELISA, électrosynérèse
- La recherche et le dosage des antigènes circulants à l'aide de réactions d'immunochromatographie .
- La prescription d'infra doses thérapeutiques de diéthylcarbamazine mobilise les microfilaires et peut faciliter leurs reconnaissances dans le sang de jour sans attendre de faire de prélèvements sanguins nocturnes.

Traitement :

Le traitement individuel des manifestations aiguës d'abord symptomatique (antiinflammatoire...) et ensuite parasitologique : microfilaricides à dose croissante (Diéthylcarbamazine ou Notezine®, ivermectine ou Mectizan®, et albendazole ou Zentel®). Il est peu efficace contre les filaires adultes. Le traitement des lésions tardives est le plus souvent chirurgical.

Prophylaxie :

- Collective : Un important programme international de lutte contre les filarioses lymphatiques a été lancé en 2000, est fondé sur la destruction des microfilaires chez les porteurs réservoirs de parasites ((900 millions de concernés)
 - Lutte antivectorielle : insecticides, larvicides, destruction des gîtes larvaires.
 - Lutte contre le réservoir du parasite (homme infesté) par chimiothérapie de masse
- Individuelles :
 - Moustiquaires dans les zones à transmission
 - Produits répulsifs
 - Port de vêtements protecteurs (longs et légers)

Onchocercose (Volvulose ou cécité des rivières)

Définition :

L'onchocercose, ou volvulose, est une filariose cutanéodermique due à *Onchocerca volvulus*. Elle représente la deuxième cause mondiale de cécité.

La transmission à l'homme se fait par l'intermédiaire d'un insecte vecteur : une similie.

Epidémiologie :

Onchocerca volvulus est un parasite spécifiquement humain. Les vers adultes mesurent de 2 à 3 cm de long pour le mâle, 50 cm pour la femelle ; ils vivent dans le derme, soit libres, soit emprisonnés dans des nodules fibreux : les onchocercomes ou kystes onchocerquiens ; leur longévité est de 10 à 15 ans. Les femelles émettent des embryons ou microfilaires de 300 µ de long, qui se répandent dans le derme, aussi bien le jour que la nuit. Leur extrémité antérieure est arrondie (élargit en spatule), l'espace céphalique très long, leur extrémité caudale est recourbée en crosse avec noyaux subterminaux, ne possédant pas de gaine, les noyaux somatiques sont gros et chevauchant.

Cycle :

Le vecteur est un diptère nématocère largement répandu dans le monde du genre *Simulium* de 1 à 3 mm, trapu, « simulant » un moucheron noir (blackfly).

La femelle seule est hématophage. Elle crée dans le derme un micro-hématome mélangeant le sang aux sérosités dermiques contenant les microfilaires d'un malade ainsi prélevées lors d'un repas sanguin. Elle contamine le sujet sain au cours d'un nouveau repas, en laissant échapper de sa trompe les larves infestantes (larves métacycliques infestantes) qui traversent ensuite activement l'épiderme.

Les larves filariennes se transforment en adultes mâles et femelles et restent libres dans le derme ou s'enkystent dans les nodules, les filaires adultes s'accouplent et la femelle donne naissance à des centaines de milliers d'embryons dans le derme et les tissus se l'œil .

Répartition géographique :

Le foyer africain est le plus important. Il s'étend du Sahel présaharien jusqu'en Angola et la Tanzanie. Les régions hyperendémiques se situent au Burkina Faso, au Ghana et en Côte d'Ivoire. Le foyer américain est moins étendu : Mexique, Guatemala, Vénézuëla, Guyane hollandaise. On a identifié au Yémen une onchocercose particulière, ou « sowda », caractérisée par l'atteinte dermique hyperréactive unilatérale d'un membre. L'onchocercose atteint encore plusieurs millions de sujets.

Clinique :

L'onchocercose souvent muette s'exprime par trois syndromes :

LE SYNDROME CUTANÉ :

Il s'agit d'un prurit isolé, puis de lésions cutanées réalisant un prurigo très prurigineux. Les lésions de grattage qui le compliquent aboutissent au tableau de la « gale filarienne ». Ces lésions siègent surtout au niveau des lombes, des fesses et des cuisses.

A la longue la peau peut s'épaissir et prendre un aspect pachydermique souvent lichénifié (**La lichénification est un épaississement de la peau qui apparaît en réaction à un grattage répété et prolongé**) donnant l'aspect de « peau de lézard » ou au contraire s'atrophier et se plisser.

Dans les foyers d'hyperendémie on remarque chez les sujets les plus âgés une dépigmentation bilatérale des crêtes tibiales (pseudo vitiligo onchocerquien).

LE SYNDROME KYSTIQUE :

Les onchocercomes, ou nodules onchocerquiens, traduisent l'enkystement de plusieurs filaires adultes dans une capsule externe fibreuse ; ils sont en nombre variable, de 1 à 15, en moyenne 1 à 3 par malade, de la taille d'un pois à celle d'une mandarine ; les kystes onchocerquiens sont indolores, durs, fibreux, roulant sous le doigt. Ils sont perçus là où les plans osseux sont superficiels, surtout en regard du trochanter, de la crête iliaque et du gril costal en Afrique, dans la région cervico-céphalique en Amérique. Ils ne suppurent jamais et ne se calcifient pas ou guère. Il est facile de les extraire.

LE SYNDROME OCULAIRE :

Les manifestations oculaires apparaissent après 10 à 15 ans d'évolution (parfois moins en zone d'hyperendémie de savane) et sont le fait d'infestations intenses et répétées cumulatives. Elles sont liées à l'action directe des microfilaires ou aux réactions de l'hôte. Elles ne sont réversibles qu'au début.

L'héméralopie est la première manifestation qui gêne le malade dans ses activités nocturnes. La vision diurne est également atteinte, avec rétrécissement progressif et bilatéral du champ visuel. On distingue, isolées ou associées, les lésions du segment antérieur (kératites ponctuées, puis semi-lunaires, présence des microfilaires dans l'humeur aqueuse) et les lésions du segment postérieur de l'œil (choriorétinite atrophique et pigmentaire), aboutissant à la cécité.

Diagnostic biologique :

a) Signes d'orientation :

- L'hyperéosinophilie sanguine : souvent élevée
- Les réactions d'immunité : ELISA, IFI...
- Le test de Mazzotti : l'administration de diéthylcarbamazine provoque une réaction allergique et une exacerbation du prurit. Ce test ne doit être pratiqué que sous surveillance médicale

b) Diagnostic de certitude :

Le diagnostic de certitude est apporté par la mise en évidence du parasite adulte ou de ses embryons. Les filaires adultes sont recherchées dans les nodules où elles sont faciles à reconnaître par l'analyse histo-pathologique.

Les microfilaires sont aisées à déceler, soit par scarification et examen du suc dermique, soit, mieux, par la biopsie cutanée exsangue (B.C.E) : un fragment de peau ellipsoïde, de taille et de poids constants, prélevé sans anesthésie locale à l'aide d'une pince de sclérotomie ou Snip-test, autorise une

analyse qualitative et quantitative de la présence des microfilaries. Le prélèvement est placé dans un verre de montre contenant quelques gouttes de sérum physiologique : au bout de quelques instants, les microfilaries quittent le fragment cutané et, s'agitant dans le liquide, sont reconnues (loupe binoculaire ou microscope) et comptées, précisant la « charge microfilarienne ».

Parfois, ces microfilaries sont décelées dans la chambre antérieure de l'oeil au biomicroscope (lampe à fente).

La présence de microfilaries dans les urines et parfois dans le sang a été signalée, surtout à la suite de traitements spécifiques.

Traitements :

Il est dirigé contre les microfilaries responsables des troubles cutanés et des lésions oculaires et plus difficilement contre les filaires adultes.

- Contre les microfilaries : la diéthylcarbamazine (Notézine®, Hetrazan®, Banocide®) est microfilaricide, comme l'ivermectine ou Mectizan® plus microfilarostatique (paralysant) que directement microfilaricide. Les réactions initiales, surtout si le prurit devient féroce ou la fièvre élevée, imposent l'association d'un antihistaminique de synthèse ou de corticoïdes.

- Contre les filaires adultes : la diéthylcarbamazine utilisée en cures de 10 jours répétées ou en cure continue de 21 jours aurait dans 75% des cas un effet sur les filaires adultes. De nouveau dérivé de l'ivermectine et l'albendazole ou Zentel® auraient une action sur les filaires adultes en cure unique particulièrement intéressante en campagne de masse.

Prophylaxie :

L'incidence socio-économique et le nombre élevé de malades aveugles ont depuis les années 1970 motivé d'importantes enquêtes et campagnes de masse : L'« Onchocerciasis Control Program » d'abord fondé sur une lutte antivectorielle (larvicides) s'est progressivement modifié en y associant une distribution communautaire annuelle de microfilaricides (Mectizan®, Zentel®, ...) empêchant la transmission au vecteurs (« African Program Onchocerciasis Control » 1995).

Filariose à *Loa loa* (Loase ou Loase)

Définition :

La filariose à *Loa loa*, ou loase, ou loase, est une helminthiase africaine, cutanéodermique par la localisation des vers adultes, et sanguicole par celle des embryons ou microfilaries. Elle est transmise par la piqûre d'un insecte vecteur : le Chrysops.

Epidémiologie :

La filaire *Loa loa* est un parasite de l'homme. Les adultes sont des vers ronds, blanchâtres, de 2 à 7 cm de long : ils vivent sous la peau (en s'enkystant) et leur longévité peut dépasser 15 ans. La femelle émet des embryons ou microfilaries, qui circulent dans le sang périphérique surtout le jour (microfilarémie de périodicité diurne), elles mesurent 300 / 8µ avec une gaine courte et mal colorées, les noyaux somatiques gros, ovoïdes et chevauchants, l'espace céphalique est long.

Le vecteur est un taon, le chrysops, ou « mouche rouge » ou « mouche filaire », qui abonde dans les forêts chaudes et humides d'Afrique équatoriale ; les femelles hématophages, attirées par les fumées des feux de bois, piquent le jour avec un maximum d'agressivité vers midi. En prenant leur repas sanguin chez un malade, les chrysops absorbent des microfilaries sanguicoles qui se transforment en larves infestantes en 10 à 12 jours. Au cours d'une nouvelle piqûre, les larves infestantes s'échappent de la trompe de l'insecte et traversent activement la peau d'un nouveau sujet. Au bout de trois mois, elles deviennent adultes, capables d'émettre des microfilaries.

Répartition géographique:

La loase est strictement africaine, surtout équatoriale et occidentale, limitée à la grande forêt, elle sévit de la Guinée au nord jusqu'en Ouganda à l'Est, sans atteindre l'Océan Indien. Les zones d'hyper-endémie sont le Cameroun, le Nigeria, le Gabon, le Congo Brazzaville et le Congo Kinshasa. Dans ces pays, les taux d'infestation peuvent atteindre 35 % de la population.

Clinique :

Après une phase d'incubation muette supérieure à trois mois, dans une population souvent asymptomatique, trois symptômes peuvent survenir, isolés ou groupés :

1. Passage du ver adulte sous la conjonctive (signes oculaires):

L'incident est bénin et relativement fréquent. Le ver peut passer sous la conjonctive palpébrale ou bulbaire ou sous la peau des paupières ; il peut également changer d'œil, en cheminant sous la peau à la racine du nez. La traversée rétro-conjonctivale est brève, quelques minutes, rarement davantage ; Il est alors facile d'extraire la filaire. Le passage s'accompagne de photophobie, injection conjonctivale, larmolement, sensation de corps étranger et oedème péri-orbitaire. Des cas exceptionnels de passage de filaire adulte dans la chambre antérieure de l'oeil ont été décrits.

2. Reptation du ver adulte sous la peau (signes cutanés) :

Elle se traduit par un fourmillement désagréable ou un prurit localisé. Le ver apparaît sous forme d'un cordon palpable, mobile, se déplaçant d'un centimètre environ par minute. Lors d'un traitement par la diéthylcarbazine, cet incident est fréquent, les vers adultes remontant à la surface de la peau sous l'effet du médicament.

3. OEdème de Calabar

L'œdème de Calabar (localité du sud du Nigeria) est allergique, fugace et migrateur ; il dure de quelques heures à quelques jours, s'accompagne d'une sensation de tension et siège surtout aux membres supérieurs (bras, coude, poignet, main), à la face ou au thorax.

En plus des manifestations classiques, trois complications sont attribuées à la loase. Ces complications restent souvent liées aux traitements mal conduits

- Les complications neurologiques.
- Les complications cardiaques.
- Les complications rénales.

Diagnostic biologique :

- Diagnostic direct :

Le diagnostic de certitude repose sur la mise en évidence des microfilaires dans le sang (le prélèvement est effectué de jour, vers midi) et du ver adulte sous la peau ou sous la conjonctive.

a) Mise en évidence des microfilaires :

L'examen direct à l'état frais d'une goutte de sang permet de trouver des microfilaires mobiles, le diagnostic d'espèce se fait après coloration d'un frottis sanguin ou d'une goutte épaisse au MGG. Une leuco-concentration (lyse par la saponine à 2 % des globules rouges de 5 ml de sang dans 10 ml de sérum physiologique et examen du culot après centrifugation à 2000t/mn x 10 mn) peut être utilisée en cas de pauciparastisme.

Le prélèvement sera effectué de jour, vers midi. La détermination de l'espèce est plus délicate ; une numération des microfilaires est indispensable avant le traitement. Les embryons ou microfilaires (300 µ) sont porteurs d'une gaine difficilement colorée par le Giemsa, de noyaux cellulaires gros ovoïdes visibles jusqu'à l'extrémité caudale effilée et absents de l'espace céphalique long.

Remarque : en cours de traitement des microfilaires peuvent parfois être identifiées dans les urines.

b) Mise en évidence de la filaire adulte : Repérée lors de son passage sous les téguments ou lors de son cheminement sous-conjonctival, il est possible de l'extraire à l'aide d'un vaccinostyle ou d'une petite scarification.

Des filaires mortes calcifiées sont fréquemment visibles en radiologie.

- Diagnostic indirect :

L'hyperéosinophilie sanguine est souvent très élevée (70% des filariens à *Loa loa* ont une hyperéosinophilie dépassant 25%).

Les réactions sérologiques sont qualitatives (électrosynérèse) et quantitatives (IFI, ELISA), et indiquées chez les sujets présentant des symptômes cliniques évocateurs sans microfilarémie.

Traitement :

Le traitement de la loase est dangereux et doit être conduit par un spécialiste (risque d'effets indésirables).

Il repose sur la diéthylcarbamazine (Notézine®). A prescrire à doses très progressivement croissantes accompagnées d'antihistaminiques ou de corticoïdes.

L'ivermectine(Mectizan®) utilisée en cure unique annuelle est un excellent microfilaricide peu actif sur les adultes.

Prophylaxie:

- Lutte contre le vecteur (gîtes larvaires inaccessibles)
- Traitement des malades,
- Protection passive: Vêtements, insectifuges
- Chimio prophylaxie inutile chez l'autochtone : DEC 300 mg/semaine pour résidents temporaires

Dracunculose (*Dracunculus medinensis*)

Définition :

Seule filariose transmise par voie orale, la Dracunculose est un nématode tissulaire et sous-cutané due au développement dans l'organisme des femelles du ver *Dracunculus medinensis* ou Filaire de Médine ou ver de Guinée.

- Helminthiase en cours d'éradication (diminution de 97% en 10 ans)
- Les embryons sont transmis à l'homme après ingestion d'un crustacé microscopique : le Cyclops présent dans l'eau de boisson.
- Encore endémique dans certains pays d'Afrique du sahel et autrefois d'Asie tropicale
- **Epidémiologie :**
- **Agent pathogène:**

Adultes: vers filiformes de couleur blanchâtre

Femelle (seule responsable des manifestations cliniques) : 50 à 90 cm X 2mm, utérus contenant 1 à 3 millions d'embryons

Mâle: 2 à 3 cm

Les larves ou microfilaires mesurent 500 à 750 microns X15-20 µ, possèdent une cuticule striée transversalement et ne peuvent vivre que quelques jours dans l'eau.

Cycle évolutif :

En fin de maturation, les vers adultes femelles migrent vers les parties déclives du corps, rejoignent le tissu sous-cutané et viennent au contact du derme en provoquant la formation d'une phlyctène. Cette bulle va se rompre, laissant place à une ulcération au fond de laquelle se trouve l'extrémité antérieure du ver, translucide. Quand la lésion se trouve au contact de l'eau, la tête du ver sort, la cuticule et la paroi utérine se rompent, et des larves sont déversées dans l'eau. Ce phénomène se reproduira à chaque contact avec l'eau, jusqu'à ce que l'utérus soit vide, suivi par la mort *in situ* du parasite.

Les larves sont allongées ne peuvent vivre que quelques jours dans l'eau.

Si elles sont absorbées par l'hôte intermédiaire, un petit crustacé d'eau douce du genre *Cyclops*, les larves peuvent poursuivre leur évolution en se transformant en un mois en une larve infestante.

La contamination de l'hôte définitif (représenté exclusivement par l'homme) se fait lors de l'ingestion, avec l'eau de boisson, des *Cyclops* parasités.

La digestion du crustacé dans l'estomac va permettre la libération de la larve, qui va traverser la paroi intestinale, puis débiter une phase de maturation-migration qui va durer environ un an. Les mâles disparaissent très rapidement après la fécondation des femelles. Ces dernières vont par contre croître pour atteindre une taille de 50 à 100 cm x 1 à 2 mm lorsqu'elles commenceront à s'extérioriser en perforant la peau pour émettre les larves.

Clinique :

La phase d'invasion, qui fait suite à l'absorption de cyclops contaminés et qui correspond à la maturation du ver femelle, dure environ un an et est asymptomatique. Lors de cette phase, le ver arrête

parfois sa migration sans perforer la peau et meurt et se calcifie sans provoquer aucun trouble. Il sera parfois découvert de façon fortuite sur un cliché radiologique.

C'est l'issue de la partie antérieure de la femelle à travers la peau qui constitue la symptomatologie clinique la plus marquante de l'affection. Parfois précédée de la visualisation du ver adulte sous la peau, puis d'une réaction localisée (prurit, douleur, urticaire), une phlyctène apparaît, accompagnée d'une sensation de brûlure qui conduit le sujet à plonger la lésion dans l'eau. Cette bulle va se rompre, et se transformer en une ulcération de 5-10 mm de diamètre au fond de laquelle l'extrémité antérieure du ver, devient visible.

Cette lésion est dans 90% des cas située au niveau des membres inférieurs ou du scrotum, mais le ver peut perforer la peau à n'importe quel endroit du corps. Un même sujet peut être porteur de plusieurs vers.

Des complications mécaniques peuvent survenir lors de migrations aberrantes d'un ver dans une articulation, la plèvre, le péricarde ou le canal rachidien ; la rupture spontanée ou provoquée du ver peut conduire à la formation d'un phlegmon diffusant dans les tissus mous ; enfin, un tétanos est toujours à redouter face à cette ulcération.

Diagnostic :

Le diagnostic est avant tout basé sur les arguments épidémiologiques, cliniques et parfois radiologiques, l'affection ne s'accompagnant d'aucun trouble biologique (hyperéosinophilie). Découverte du ver adulte ou extirpation selon la technique ancestrale par enroulement sur une baguette (d'allumette) en recouvrant la plaie d'un pansement humide pour favoriser la libération des larves. Le diagnostic sérologique est sans intérêt.

Traitement:

De nombreux traitements médicaux anthelminthiques ont été testés sans succès dans la dracunculose. Le seul traitement efficace est l'extraction traditionnelle et douce du ver en l'enroulant progressivement sur un bâtonnet. Un traitement antibiotique peut être nécessaire en cas de suspicion de surinfection et a couverture antitétanique doit être rigoureuse.

Prophylaxie:

Education sanitaire : ce sont les différentes mesures visant à interrompre le cycle qui ont permis de faire disparaître la maladie de nombreux pays :

1. filtration de l'eau de boisson avec une pièce d'étoffe adaptée ;
2. destruction des *Cyclops* par des moyens biologiques et chimiques (le téméphos)
3. construction de puits protégés, forage et pompes, pour empêcher le contact direct des malades avec l'eau et la dissémination des larves.

Dracunculose : cycle

