PARALYSIE OBSTÉTRICALE DU PLEXUS BRACHIAL

Dr.Kelil

Plan

- Généralités Définition
- Anatomie Descriptive et fonctionnelle
- Épidémiologie
- Facteurs de risque
- Anatomopathologie et mécanisme
- Physiopathologie
- Conditions associées
- Étude clinique
- Étude paracliniques
- Évolution
- Séquelles
- Évaluation des POPB
- Prise en charge
- Conclusion

Généralités définition

- C'est une paralysie traumatique du plexus brachial survenant au moment de la naissance, consécutive le plus souvent à un accouchement difficile. Il existe toutefois des paralysies obstétricales du plexus brachial après césarienne s'expliquant par une malposition utérine chez les gros fœtus

- Le traumatisme se produit pendant l'accouchement, dû à une manœuvre de traction sur la tête ou l'épaule du nouveau né (manœuvres de dégagement augmentant la distance entre la tête et l'épaule)

Anatomie descriptive

- Le plexus brachial consiste en un réseau de nerfs qui proviennent des racines C5, C6, C7, C8, T1.

- Ce réseau assure l'innervation motrice et sensorielle du membre supérieur et de la ceinture scapulaire du côté ipsilatéral.

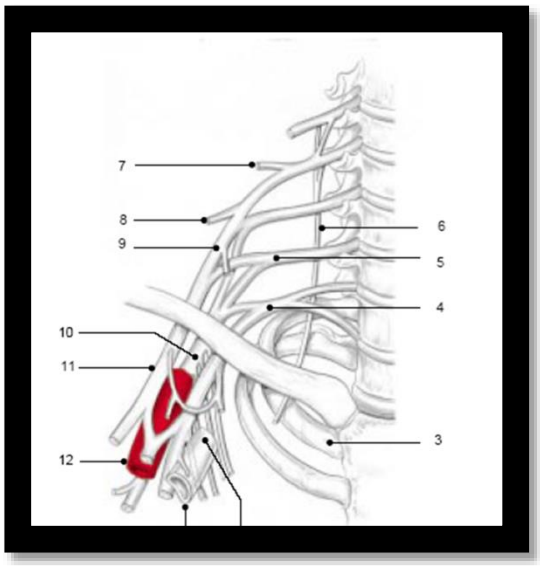

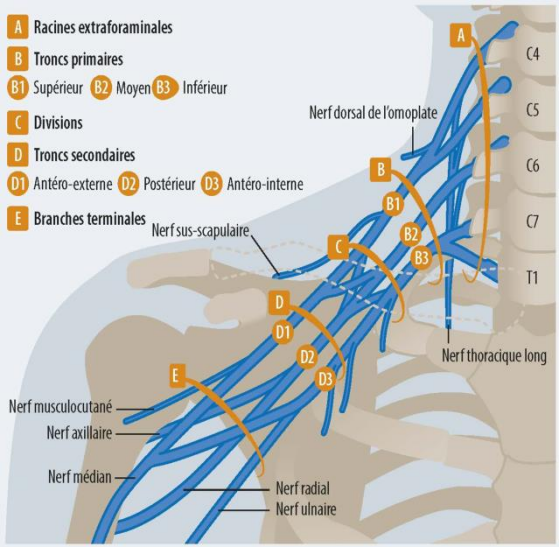

- Racines

- Troncs primaires

- Troncs secondaires

- Branches terminales

- Branches collatérales

- **Racines :**

- Réunion des branches ventrales des 5eme, 6eme, 7eme et 8eme nerfs cervicaux et branche ventrale du 1er nerf thoracique.

- Trajet descendant et antérieur pour les racines hautes (C5, C6 et C7).

- Trajet horizontal et postérieur pour les racines basses (C8 et T1)

- **Troncs primaires :**

* C5 et C6 s'unissent et forment le tronc primaire supérieur

* C7 forme le tronc primaire moyen

* C8 et T1 s'unissent et forment le tronc primaire inférieur

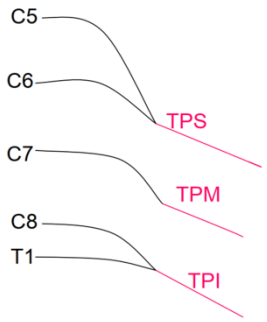

- **Troncs secondaires:**
  * Chaque tronc primaire se divise en une branche ventrale et une branche dorsale.
  Les 3 branches dorsales des troncs primaires s'unissent pour donner le tronc secondaire postérieur.

* Les 3 branches ventrales des troncs primaires s'unissent et donnent le tronc secondaire antérieur qui se divise en TSA externe et interne (66%): TPS et TPM donne le TSAE, le TPI forme le TSAI.

- **Branches terminales:**

- TSP
Nerf axillaire (deltoïde et petit rond)
Nerf radial (loge post bras et avant-bras: triceps brachial, brachioradial, court et long ext du carpe, ext commun des doigts, ext propre du Ve doigt, long abd du pouce, court et long ext du pouce, ext ulnaire du carpe)

- TSAE
Nerf musculo-cutané (biceps brachial, coracobrachial, brachial antérieur)
Racine externe du nerf médian (loges antérieures du bras et de l'avant-bras)

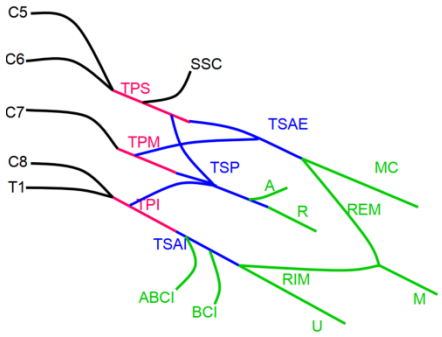

- TSAI
Nerf accessoire du brachial cutané interne
Nerf brachial cutané interne
Nerf ulnaire
Racine interne du nerf médian

Branches collatérales:
Groupe antérieur: branches antérieures issues des troncs primaires et troncs secondaires antérieurs (muscles antérieurs de la ceinture scapulaire)
Nerf subclavius
Nerf pectoralis lateralis
Nerf du pectoralis medialis Groupe postérieur: branches postérieures des troncs primaires et du tronc secondaire postérieur (muscles postérieurs de la ceinture scapulaire)
Nerf thoracicus longus
Nerf dorsalis scapulae
Nerf suprascapularis
Nerfs subscapularis
Nerf teres major
Nerf latissimus dorsi

- **Anastomoses:**
  1. Anastomose au plexus cervical par branche entre C4 et C5
  2. Anastomose aux nerfs thoraciques par branche brachiale de T1 avec nerfs T2 et T3
  3. Avec le système sympathique cervical

- C5 et C6 amarrées par le ligament postéro-supérieur (inséré en proximal sur l'apophyse transverse de la vertèbre supérieure et en distal sur l'épinèvre de la racine).

- Protection des racines

- Système ligamentaire absent pour C8 et T1 arrachements plus fréquents

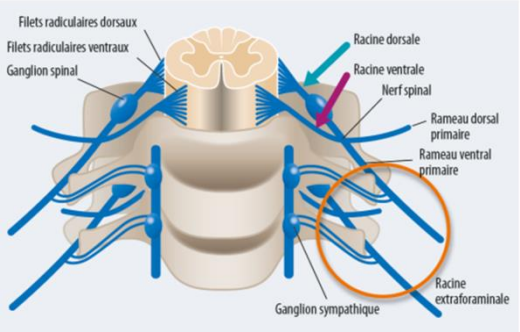

- **Anatomie fonctionnelle**

Schématiquement:
* C3-C4 → trapèze
* C5-C6 → sus et sous-épineux, deltoïde, biceps, brachial antérieur
* C7 → extension coude et poignet
* C8 et D1 → fléchisseurs de la main et des doigts et interosseux dorsaux et palmaires

Epidémiologie

- leur fréquence est estimée de 0,05 à 0,145 %.

- Elles sont deux fois plus fréquentes à droite qu'à gauche et rarement bilatérales (entre 1,5 et 5 %).

- il existe une atteinte légèrement prédominante chez les garçons (51 %) dans la majorité des séries .

- **Malgré les progrès de la prise en charge obstétricale, la paralysie obstétricale n'a pas disparu et demeure stable au cours du temps.**

Facteurs de risques

- Facteurs maternels:

- Primiparité et présentation en sommet

- Prise pondérale > à 20kg.

- Facteurs fœtaux:

- Présentation en sommet et poids > 4kg.

- Facteurs obstétricaux:

- Dystocie des épaules.

Anatomopathologie

- Tout nerf soumis à une traction développe 03 types de lésions:

1- Elongation sans solution de continuité de la gaine nerveuse = neurapraxie de Seddon degré I de Sunderland). Récupération sans séquelle.

2- Rupture de la structure nerveuse = Axonotmésis ou neurotmésis de Seddon

* Rupture de l'axone avec gaine intacte la repousse sans erreur d'aiguillage, sans séquelle

* Rupture de la gaine (degré II de Sunderland) erreurs de parcours possibles

* Rupture anatomique complète, pas de contact pas de récupération possible

3- Avulsion = arrachement des radicelles à leur sortie de la moelle épinière. Extrait parfois le ganglion spinal hors du trou de conjugaison. Aspect macroscopique en « queue de radis » aucune récupération possible

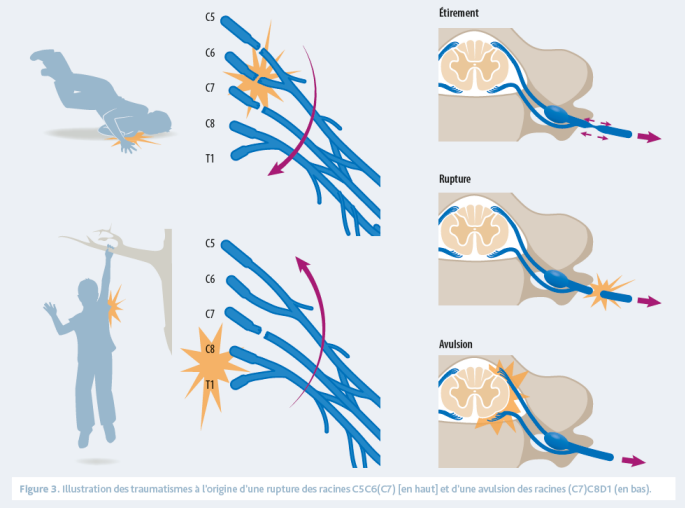

Figure 3. Illustration des traumatismes à l'origine d'une rupture des racines C5C6(C7) [en haut] et d'une avulsion des racines (C7)C8D1 (en bas).

- Neurapraxie
- Axonotmésis
- Neurotmésis
- Avulsion

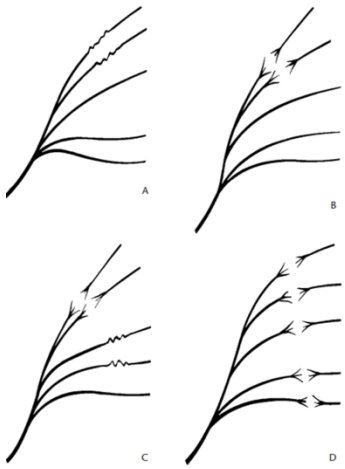

Classification de seddon

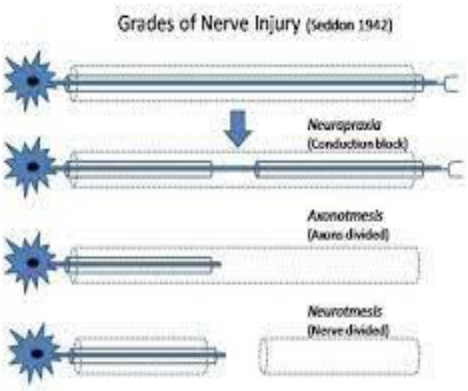

Calassification de sunderland

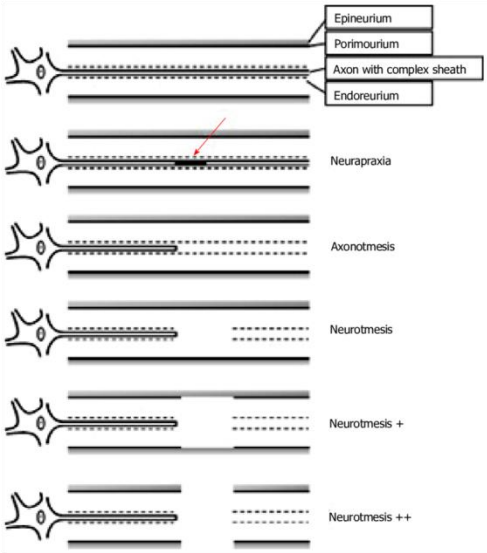

Mécanisme lésionnel

Traumatisme exercé sur les racines par traction sur la tête ou sur l'épaule avec augmentation brutale de la distance entre le menton et l'épaule.

- **Naissance par présentation céphalique :**

Les manœuvres obstétricales de dégagement du fœtus naissant par

voie basse, tête première, associent la rotation de la tête et l'abaissement de l'épaule . Elles aboutissent à une traction responsable des lésions nerveuses d'étirement, de rupture et d'arrachement en fonction de la force appliquée.

Lésion première des racines hautes(élongation, puis rupture) si force trop importante, arrachement des racines distales possibles

- **Naissance par le siège**

La naissance par le siège peut être aussi l'occasion d'un traumatisme du plexus brachial lorsqu'il y a une rétention tête dernière. La lésion se produit ici par traction des épaules en hyperextension de la région cervicale entraînant un arrachement des racines proximalesC5, C6 et parfois C7

Physiopathologie

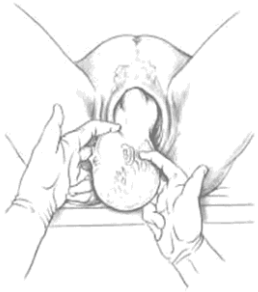

Il s'agit d'une paralysie flasque. La récupération spontanée est perturbée par

- les rétractions musculaires qui siègent sur les muscles antagonistes souvent hypertoniques. L'aspect pseudo-spastique du biceps rétracté entraîne un flexum du coude.

Les propriétés mécaniques sont modifiées :

Muscle qui récupère une bonne force, mais qui se rétracte par perte de l'antagoniste non récupéré et hyperextensible (grand pectoral par exemple)

- Muscle qui se réinnerve en position courte de sorte qu'il se rétracte pour son proprecompte.

Ces rétractions entraînent des déformations sur le squelette malléable du nourrisson.

- les co-contractions (3°-6° mois) qui siègent au niveau de l'épaule. L'élévation active provoque une contraction du grand rond et du grand dorsal qui limite le jeu articulaire. Elles sont liées aux erreurs de réinnervation, les 2 muscles agonistes et antagonistes recevant des informations du même nerf.

Conditions associées

- Fractures: clavicule, humérus, côtes
- Torticolis/plagiocéphalie
- Syndrome de Horner (absence d'innervation sympathique)

- Ptosis: affaissement de la paupière supérieure
- Myosis: constriction de la pupille
- Enophtalmie: enfoncement anormal de l'œil dans l'orbite
- Anhydrose: vasodilatation et absence de sudation cou + visage
- Indice d'une avulsion de la racine T1

Paralysie du diaphragme (nerf phrénique)

Etude clinique

- Examen clinique: Au calme, sans distraction parasite

*** Nouveau-né:**

membre supérieur flasque, membre sain hypertonique en flexion physiologique

***Nourrisson et enfant:**

attitude fréquente en rotation interne globale parfois flessum du coude supination de l'avant-bras

Main ballante si paralysie complète

***Chez le nouveau né :**

1.Reflexe de moro.
2.Grasping reflexe.
3.Manœuvre du foulard.

- Chez l'enfant :
- Bilan orthopédique
- Testing musculaire
- Bilan fonctionnel

Classification traditionnelle:

1- Paralysie d'Erb/lésion haute: C5-C6±C7
2- Paralysie complète: C5-C6-C7-C8-T1
3- Paralysie de Klumpke / lésion basse: C8-T1 ±C7

- Paralysie supérieure, paralysie de Erb-Duchenne C5, C6 ± C7
  - Forme la plus fréquente
  - Atteinte des mouvements surtout à l'épaule et au coude, parfois au poignet. Les doigts bougent normalement.
  - Position typique de repos:
  * Épaule en RI et ADD
  * Coude en extension ou pseudo extension (par la gravité)
  * Avant-bras en pronation
  * Poignet en flexion et déviation cubitale
  * Doigts fléchis ou en extension

  Signe du serveur (waiter's tip)
- Paralysie complète C5, C6, C7, C8 et T1
  * Atteinte de tous ou presque tous les mouvements du membre supérieur
  * Position typique de repos:
    - Épaule en RE
    - Coude en pseudo-extension
    - Avant-bras en supination
    - Poignet et main flasques avec main en griffe
  * Risque plus important d'avoir une diminution ou absence de sensibilité
- Paralysie basse de Klumpke
  * C8 et T1, parfois C7
  * Rare dans les paralysies obstétricales
  * Atteinte de la main et du poignet seulement.
  * L'épaule et le coude bougent bien sauf dans le cas où C7 est touché (extension du coude limitée).
  * Position typique de repos:

  La main et les doigts sont flasques

Etude paraclinique

- Radiographie : lésions osseuses associées: FR clavicule ou humérus , analyse de la coupole diaphragmatique .

- L'électromyogramme: examen douloureux, peu contributif, sans valeur prédictive .

- Imagerie par résonance magnétique : bilan lésionnel préopératoire .

Evolution

- Récupération des mouvements actifs dans la première année après la lésion.
- On peut ensuite voir des progrès jusqu'à environ 2 ans et même 3 ans
- Le pronostic à long terme est plus favorable lorsque la récupération est rapide
- L'absence de flexion de coude active à 3 mois est un indice de sévérité de la lésion et de mauvais pronostic
- La présentation initiale du membre supérieur n'est pas nécessairement représentative de la lésion.

A- Récupération complète : Précoce.

- Atteinte de C5-C6 ou C5-C6-C7.

- Ordre de récupération

* 1 mois et ½ : triceps + extenseurs des doigts et poignet.

* 2 mois : deltoïde + biceps brachial.

* 2 mois et ½ : abducteurs de l'épaule + extenseurs du pouce.

* 3 mois : rotateurs externe de l'épaule + supinateurs.

B- Récupération incomplète :

Déficit des rotateurs externes, F°/E° du coude, prono supination et la F°/E° des doigts.

Séquelles

3 types de séquelles possibles:

- **Attitudes vicieuses :**

- Épaule: rotation interne, rétraction du subscapulaire, déformation de la tête humérale

- Coude: supination de l'avant-bras et flessum de coude par biceps

- Main tombante

- **Inégalité de longueur :** plus ou moins importante selon le degré d'atteinte
- **Troubles sensitifs :**altération le plus souvent de la sensibilité tactile douloureuse et thermique, avec troubles trophiques fréquents
- **Autres:**
  - Cocontraction
  - Perte de la préhension
  - Altération posturales
  - Hypoplasie ou dysplasie (gléno-humérale, scapula, os du membre atteint)
  - Troubles vasomoteurs du membre atteint (régulation de la température, coloration de la peau)
  - Décollement de l'omoplate.
  - Latéralisation constante vers le coté sain,

Evaluation des POPB

- Active Movement Scale
- Toronto Test Score
- Cookie Test
- L'échelle de Mallet
- Assisting Hand Assesment (AHA)

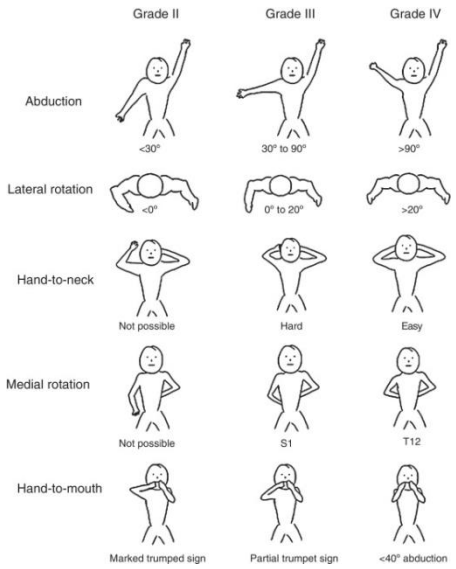

Prise en charge Rééducation

- Les objectifs de la rééducation sont de préserver les mobilités articulaires afin de permettre la réalisation des mouvements lorsque les muscles récupèrent. Elle commence seulement après les trois premières semaines de vie afin de ne pas provoquer d'étirement supplémentaire et de permettre une cicatrisation nerveuse correcte,

- L 'enfant étant de plus douloureux. Pour cela, le membre supérieur est maintenu dans une écharpe en rotation interne coude au corps .

- Pendant la période de récupération, trois types de travail sont associés **: la mobilisation passive et surtout active, le maintien de postures et l'ergothérapie.**

- **Pendant les 3 premières semaines de vie:**

- Toute mobilisation du membre paralysé est déconseillée, pour éviter un étirement supplémentaire nuisible à la cicatrisation des lésions nerveuses. Le risque de rétraction musculaire est faible du fait de l'absence de déséquilibre musculaire.

- Le membre supérieur est maintenu en adduction-rotation interne d'épaule, la manche épinglée sur le devant du vêtement. La mère apprend comment procéder aux soins du nouveau-né sans tirer sur ce bras souvent douloureux

- **Prise en charge MPR**

Pendant la période de récupération :

1- **la mobilisation passive**: permet de maintenir les plans de glissement musculo-aponévrotiques et la mobilité articulaire . Elle doit être prudente afin d'éviter un travail douloureux d'étirement tendineux et musculaire. Elle porte essentiellement sur l'abduction l'antépulsion, la rétropulsion et la rotation externe de l'épaule en position coude au corps afin d'étirer le muscle sous-scapulaire. Elle travaille aussi la flexion du coude, l'extension du poignet et la flexion des doigts.

2- **La mobilisation active:** doit être débutée dès les premiers signes de réinnervation clinique afin de faciliter la maturation fonctionnelle des unités motrices. Elle est rarement initialement analytique chez le petit enfant mais elle permet, au sein d'un mouvement global, de solliciter un ou plusieurs groupes musculaires. Elle renforce les deltoïdes et les rotateurs externes de l'épaule, les fléchisseurs du coude, les extenseurs de poignet et du pouce et les supinateurs de l'avant-bras.

3- **les postures : manuelles ou instrumentales**

L'utilisation d'attelles de posture est souvent indispensable afin d'éviter les positions vicieuses ou de placer le segment de membre dans une position fonctionnelle. L'épaule a pu être placée dans une attelle en abduction de 90° et en rotation externe de 90°. Cette position générant parfois des rétractions des muscles sus-épineux L'attelle en rotation externe d'épaule coude au corps permet, en fixant l'omoplate contre le thorax,d'obtenir cette rotation externe dans l'articulation glénohumérale [19]afin d'éviter un enraidissement en rotation interne

4- **Ergothérapie:** permet d'utiliser l'ensemble du membre supérieur en suivant l'évolution psychomotrice. Son objectif principal est de solliciter l'ensemble du membre dans des activités finalisées afin d'éviter un défaut d'utilisation du membre atteint [4].

Des techniques de rééducation sensorimotrice sont utilisées ainsi qu'une activité de jeu faisant participer la famille.

5- La rééducation doit prendre aussi en compte les différents troubles sensitifs même s'ils sont difficiles à évaluer. Cette rééducation comprend des stimulations répétées à type de contacts manuels, de massages, d'alternance de chaud et de froid, de stimulation par le toucher des structures, de forme et de consistance différentes.

Prise en charge Chirurgie

- Dans les 6 premiers mois
- Si absence de récupération du biceps à 3 mois en général (atteinte sévère)
- Principe
  * Voie sus-claviculaire (parfois sus et sous)
  * Résection du névrome
  * Greffe nerveuse (saphène externe)





Résultat d'une paralysie du plexus brachial C5-C6 opérée par exploration et greffe nerveuse.

1er temps Exploration des lésions

2ème temps Résection du névrome avec recoupe en zone saine

3ème temps Répartition des greffes

Privilégier la main et la flexion du coude, puis la stabilité d'épaule

- Début de récupération entre 6 mois et un an, jusqu'à 4 ans après l'intervention
- Très bons résultats sur paralysies proximales
- Déficit des rotateurs externes d'épaule (50%)

- **Chirurgie des séquelles:**

* Transferts musculaires
* Chirurgie osseuse (puberté)

Pas avant 2 à 3 ans de la chirurgie primaire ou de la récupération spontanée (pour les transferts)

Conditions du transfert

Force > ou = à 3

Articulation non enraidie

- Réanimation de l'abduction et de la rotation externe de l'épaule
- Réanimation de la flexion du coude
- Réanimation de la main

- **Interventions osseuses :**

Dérotation humérale si déficit de la rotation externe par attitude vicieuse permanente
Arthrodèse de l'épaule si épaule ballante et douloureuse
Arthrodèse de poignet si pas de possibilité d'utilisation de l'effet ténodèse

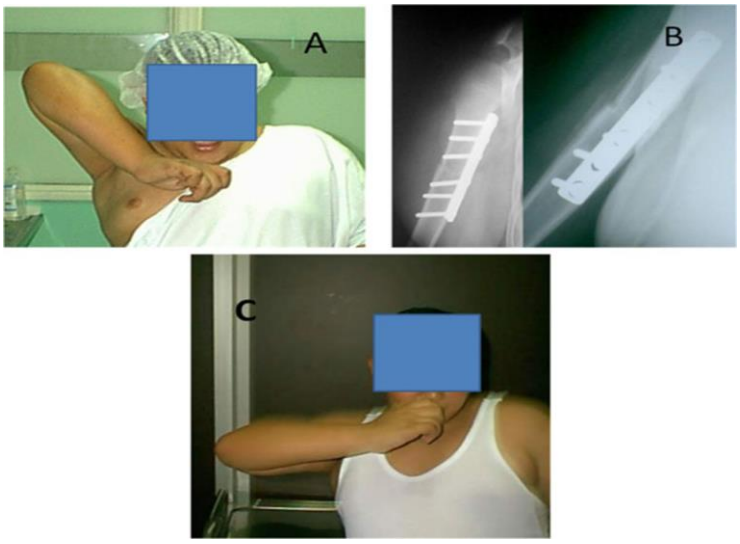

Conclusion

La lésion du plexus brachial est une lésion complexe et multifactorielle qui présente une grande variabilité de récupération

Un suivi rigoureux de l'évolution dans la première année de vie permet de maximiser le potentiel de récupération et favorise la prévention des complications

Une référence rapide à un chirurgien spécialisé en plexus est recommandée

Prise en charge le plus tôt possible pour déterminer le suivi nécessaire

Prévention des complications: importance du programme à domicile et de l'implication des parents et de la surveillance durant la croissance de l'enfant

Indices de sévérité:

Récupération lente ou peu de récupération

Absence de flexion du coude à 3 mois

Lésion complète, avec ou sans signe de Horner

Contractures/raideurs en bas âge