I. FACTURE DE LA DIAPHYSE DE L'HUMERUS .

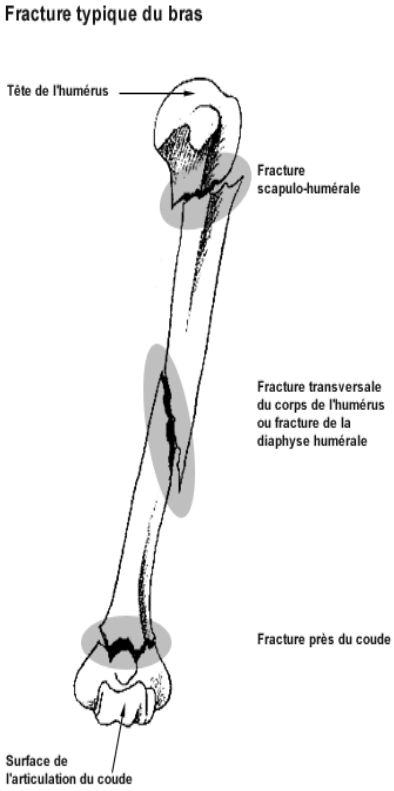

- **INTRODUCTION :**
  - Souvent d'évolution simple.
  - TRT orthopédique est très largement indiqué.
  - Segment osseux non en charge entre deux articulations bien mobiles tolérant un discret cal vicieux.
  - Progrès dans l'ostéosynthèse.
  - La principale complication = Pseudarthrose et l'atteinte du nerf radial.
- **DEFINITION :**
  - En haut le bord inférieur du grand pectoral
  - en bas une ligne transversale passant à quatre travers de doigt au-dessus de l'interligne articulaire.
- **ANATOMIE :**

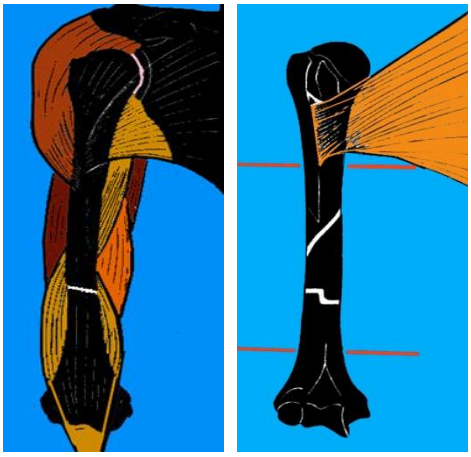

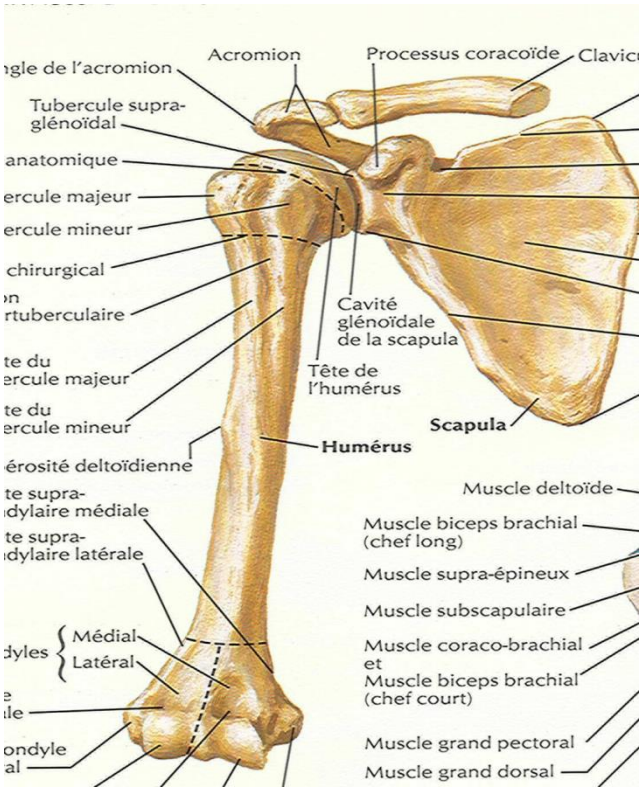

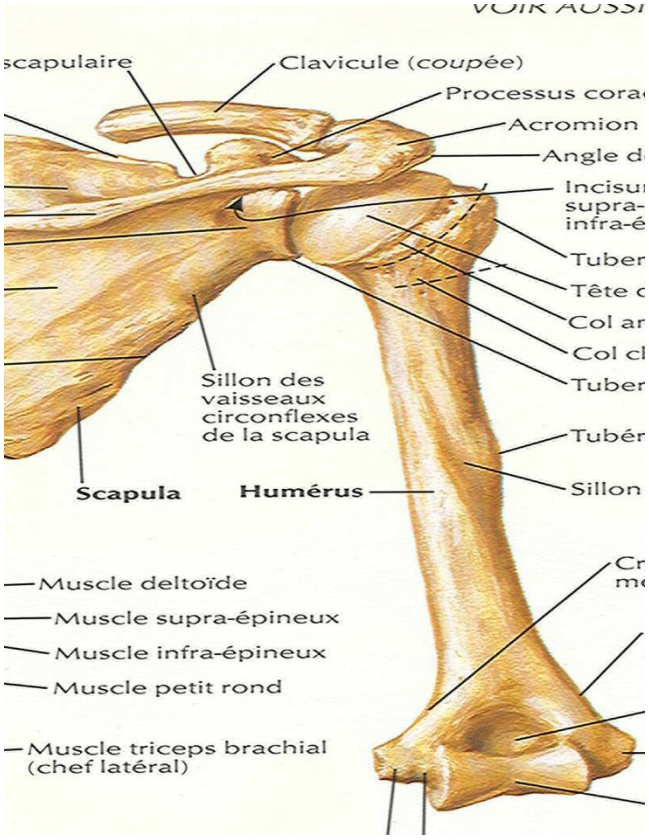

- **CONTEXTE ANATOMIQUE DE L'HUMERUS :**

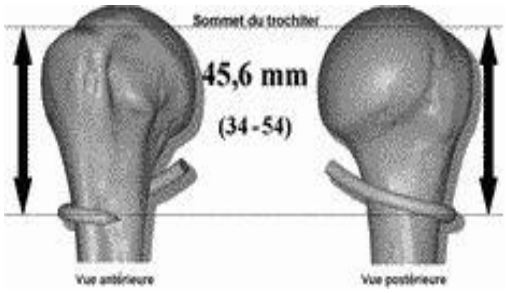

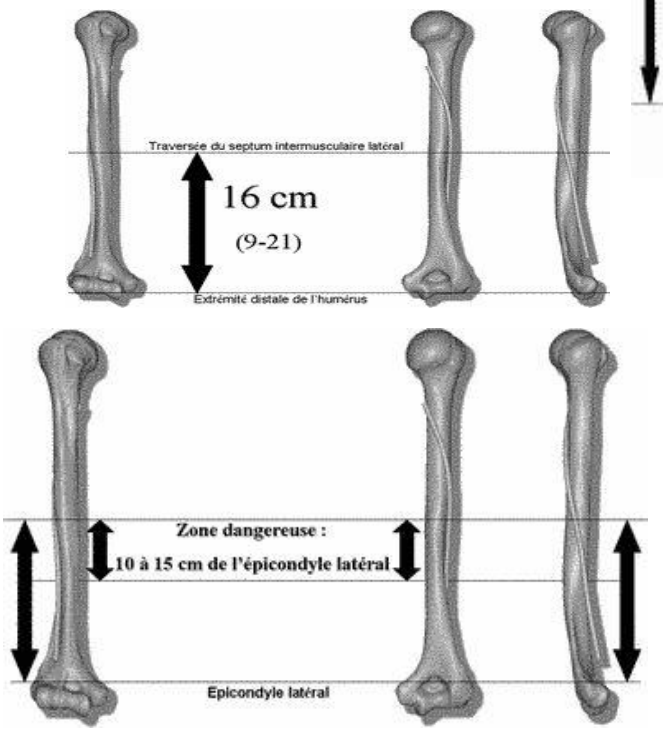

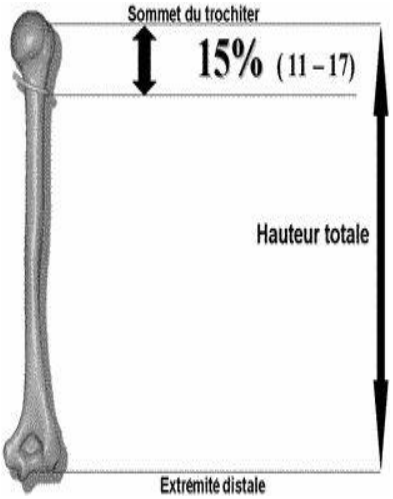

- **LA CLINIQUE :**

*L'humérus vient au troisième rang des fractures diaphysaires après le tibia et le fémur.

*Les localisations diaphysaires humérales sont, à tout âge, moins fréquentes que les fractures métaphysaires proximales.



- **MECANISME T TRAITS DES FRACTURES :**

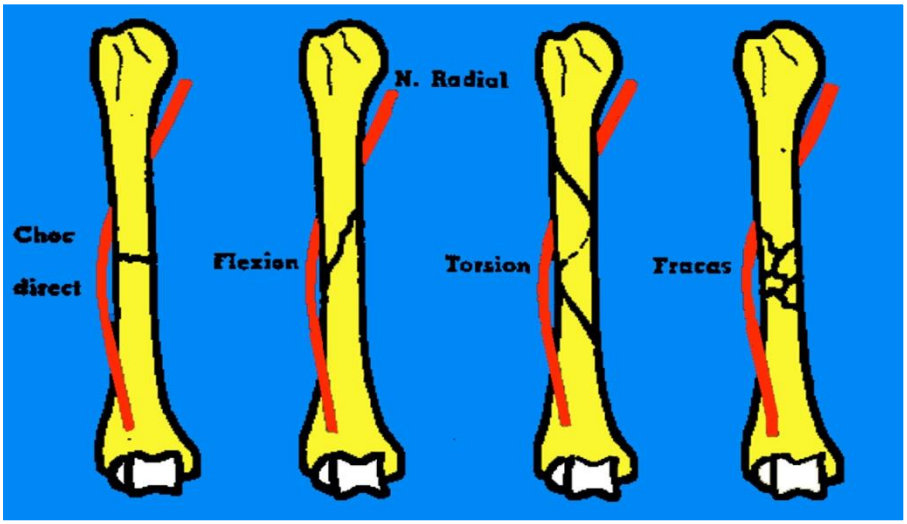

- **1-CLASSIFICATION AO :**

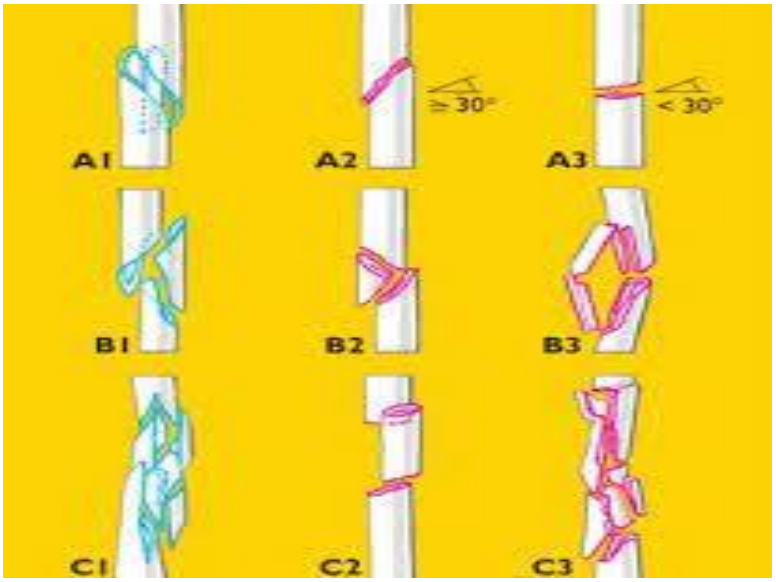

- **2-CLASSIFICATION HACKETHAL MODIFIEE DE LA CAFFINIERE :**

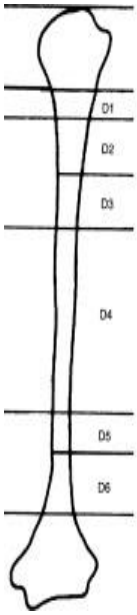

Siège du trait de fracture/ *Location of the fracture line*
D1 : Fracture du col chirurgical / *Surgical neck fracture*
D2 : Fracture métaphysaire proximale / *Proximal metaphyseal fracture*
D3 : Fracture de la jonction 1/3 proximal -1/3 moyen / *Proximal third-middle third junction fracture*
D4 : Fracture du 1/3 moyen / *Mid-third fracture*
D5 : Fracture de la jonction 1/3 moyen- 1/3 distal / *Middle third-distal third junction fracture*
D6 : Fracture métaphysaire basse / *Distal metaphyseal fracture*

- **LES COMPLICATIONS PRECOCES :**
  - Ouverture cutané
  - Lésions des vaisseaux
  - Lésion du nerf radial +++

La fracture peut provoquer une atteinte neurologique haute responsable d'une paralysie de l'extension du poignet, des doigts et de l'abduction-rétropulsion de la colonne du pouce,
ainsi que d'un déficit sensitif de la face dorsale de la première commissure.

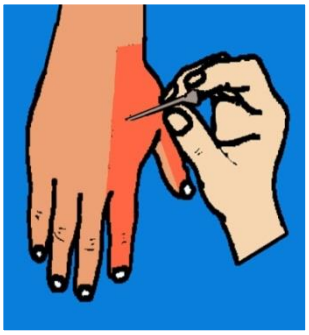

II. *PARALYSIE RADIALE*

- **CARTOGRAPHIE DU NERF RADIAL :**

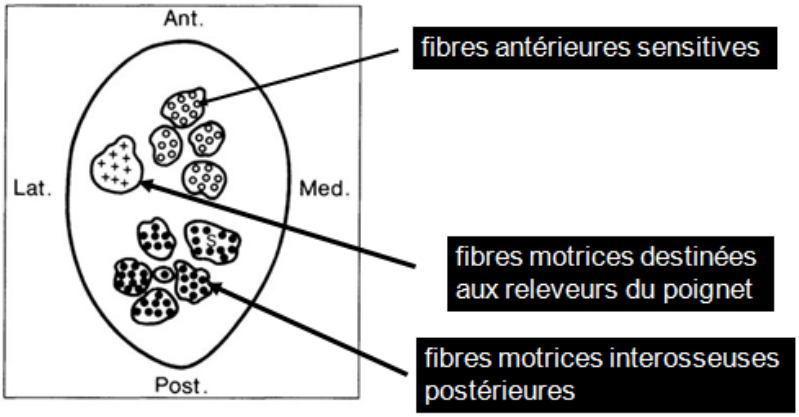

Coupe du nerf radial au niveau supra-condylien [d'après Sunderland]

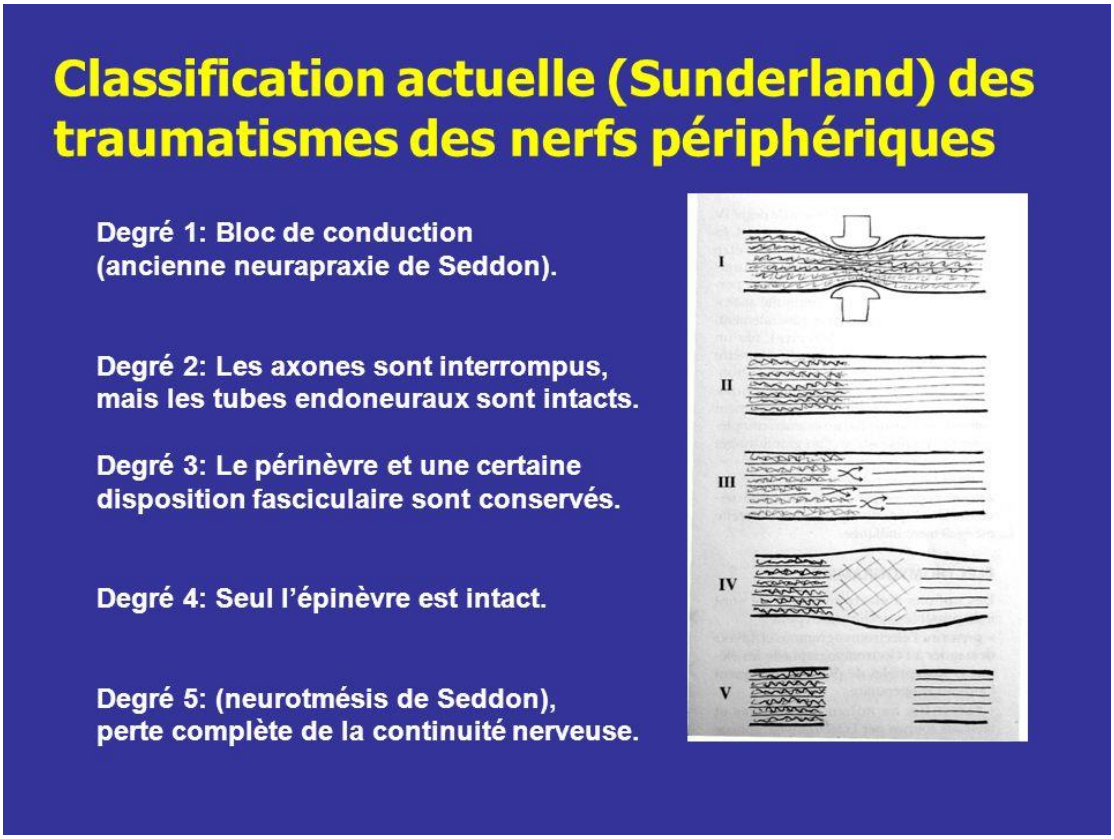

ATTENTION!

- **Technique de suture :**

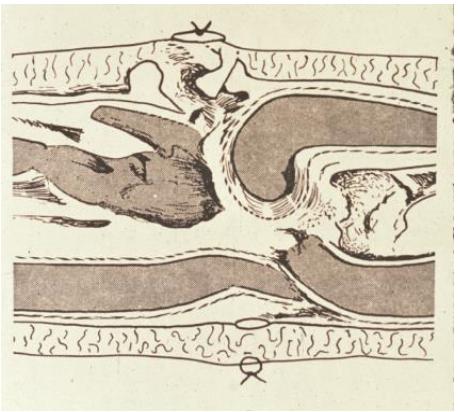

Risque de la suture épineurale

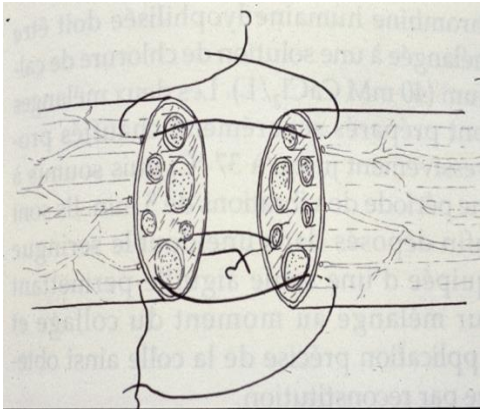

Suture épi périneurale (BOURREL)

Recoupe, en cas de dilacération

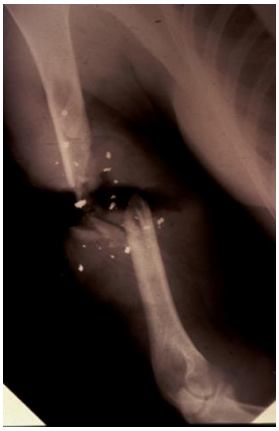

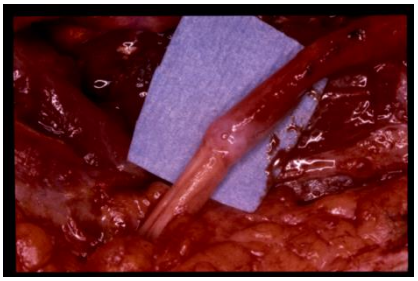

- **Symposium SOFCOT 2004**
- ✓ La paralysie radiale est la complication la plus fréquente des fractures

diaphysaires humérales.

Un contexte de traumatisme à haute énergie, une large ouverture cutanée

ou un traumatisme balistique font redouter plus une rupture

qu'une simple contusion.

En dehors de ces cas, Le pronostic de la paralysie initiale reste favorable avec une récupération spontanée et totale dans plus de 9 cas sur 10:

Les premiers signes de régénérescence nerveuse s'apprécient sur la réapparition première d'une activité motrice du brachio-radial.

Lorsque le nerf initialement paralysé n'a pas été exploré, une surveillance s'impose.

Devant l'absence de toute récupération clinique et des signes électriques d'interruption tronculaire, l'exploration du nerf s'impose, au delà du 3e mois

Post-fracturaire. À ce stade, les lésions du nerf (section, fibrose) nécessitent le plus souvent une greffe fasciculaire.

- **TRAITEMENT :** Cinq méthodes thérapeutiques les plus confirmées :
  - l'immobilisation
  - l'embrochage fasciculé
  - l'enclouage centromédullaire
  - la plaque vissée
  - le fixateur externe

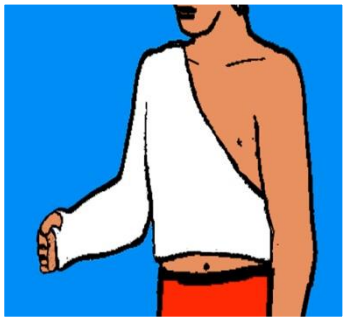

- **Traitement orthopédique :**

Plâtre thoraco-brachial

- Immobilisation des articulations sus et sous-jacentes
- Rotation neutre de l'épaule

Plâtre pendant (CALDWELL)

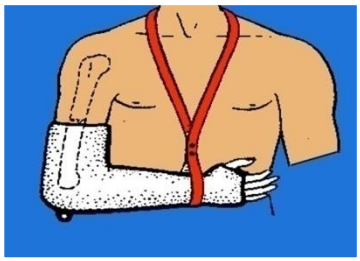

Le plâtre dit "pendant" réduit la fracture par son seul poids.

Le réglage de la longueur de l'attache est essentiel.

La nuit, il faut ajouter une traction douce sur le plan du lit.

- Faible taux de complication et d'échec.
- Taux de consolidation avoisinant 95 %.
- Conservation des amplitudes à l'épaule et au coude malgré la présence de déviations axiales.

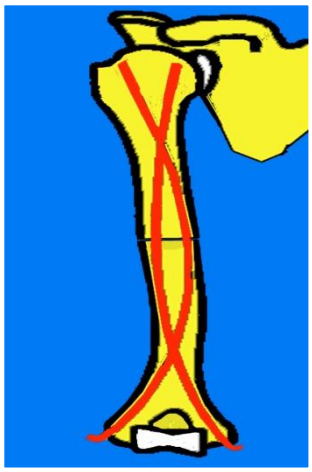

- **Traitement chirurgical :**
  - ✓ **l'embrochage fasciculé :**
- Technique à mi-chemin entre traitement chirurgical et traitement orthopédique dont il garde les avantages du foyer fermé.
- Contre-indiquée pour les fractures trop distales, les fractures largement ouvertes ou très comminutives et à composante rotatoire.
- Toutes les fractures déplacées de la diaphyse humérale, les fractures bifocales et les polytraumatisés répondent à cette technique.

- ✓ **Enclouage centro-médulaire à foyer fermé :**

Clou rétrograde + vis

- ✓ **Ostéosynthèse par plaque :**

Inconvénients :

- Abord chirurgical large
- Dévascularisation des fragments
- Exposition du nerf radial
- Retarde la consolidation



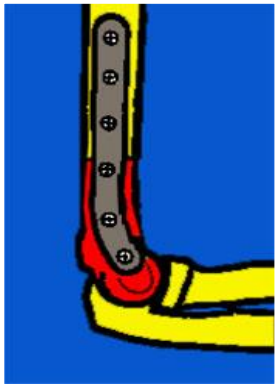

- ✓ **Fixateur externe :**
  - Fractures largement ouvertes
  - Pertes de substance osseuse
  - Pseudarthroses infectées



INDICATIONS :

Symposium SOFCOT 2004

- **Les traitements non opératoires** sont adaptés :

aux fractures des 2/3 distaux,

aux obliques longues,

ainsi qu'aux spiroïdes dont les surfaces fracturaires sont étendues.

- **L'embrochage fasciculé** trouve son indication :

chez le patient polyfracturéou polytraumatisé,

et est applicable aux fractures transversales,

obliques courtes, à coin de flexion, ou même aux fractures bifocales.

- **L'enclouage centromédullaire** peut être indiqué :

jusqu'aux patients polyfracturés ou polytraumatisés,

sur les fractures des 3/4 proximaux, les transversales,

et les comminutives étagées.

- **L'ostéosynthèse par plaque vissée**

est utilisable chez le patient monofracturé,

et plus volontiers pour beaucoup, en cas de paralysie radiale d'emblée,

mais aussi chez le patient polyfracturé du membre supérieur,

pour stabiliser des fractures transversales, obliques courtes, ou distales.

- **La fixation externe**

trouve ses meilleures indications chez le polytraumatisé en détresse vitale,

sur des fractures largement ouvertes,

balistiques, ou dans un contexte de rupture d'axe vasculaire.

➢ **Évolution des fractures de l'humérus :**

- Les cals vicieux sont le fait du traitement orthopédique (déplacements secondaires)
- Les pseudarthroses se voient surtout après les ostéosynthèses ouvertes ou synthèse défectueuse.
- Paralysies radiales (surveillance EMG)

➢ **CONCLUSION :**

- La paralysie radiale est la complication la plus fréquente des fractures diaphysaires humérales.
- Son pronostic demeure favorable avec une récupération spontanée et totale dans plus de 9 cas sur 10.
- Le traitement orthopédique garde donc toute sa place en cas de fracture apparaissant alignée , même avec paralysie radiale.
- Le traitement chirurgical doit cependant être préféré dans certaines formes particulières de fractures
- Le choix de l'option thérapeutique, devant une atteinte du nerf radial qui représente la complication la plus grave et la plus fréquente, reste discuté.