Traumatisme du poignet

FRACTURE DE L'ÉXTRIMITÉ INFERIURE DU RADIUS

I. DÉFINITION :

Représente l'ensemble des fractures épiphysaires et métaphysaires inférieure du radius situé jusqu'à 4 à5 cm au-dessus de l'interligne articulaire radio- carpienne.

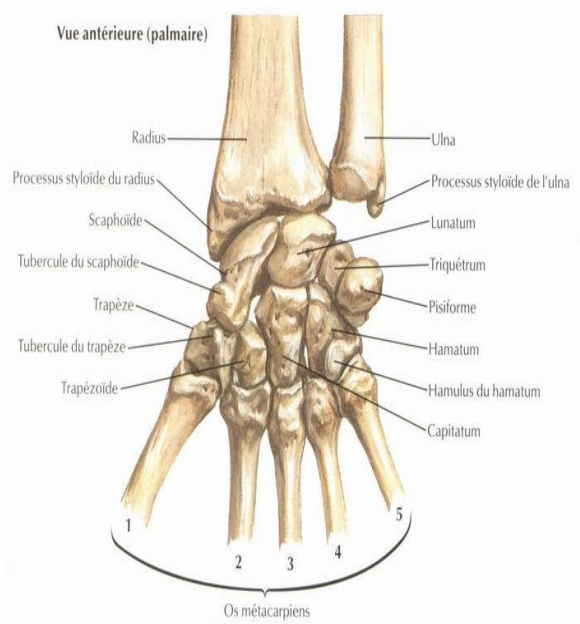

II. INTÉRÈTS :

Fréquence : occupe la 1ère place dans la traumato d'urgence, c'est la fracture la plus fréquente

Terrain ; fracture du sujet âgé >50 ans, femme poser ménopausique en nette augmentation chez l'adulte jeune lors d'accident (AC, AVP, AT)

Dc : clinque, complété par la radio.

Pronostic : dépend de la qualité du traitement

Gravité : risque des séquelles fonctionnelles et morphologique

III. RAPPEL ANATOMIQUE

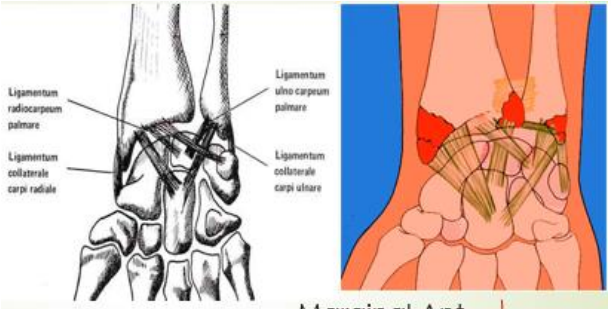

L'EIR est volumineuse de forme quadrangulaire

Face externe

Face interne

Face postérieure

Face inférieure

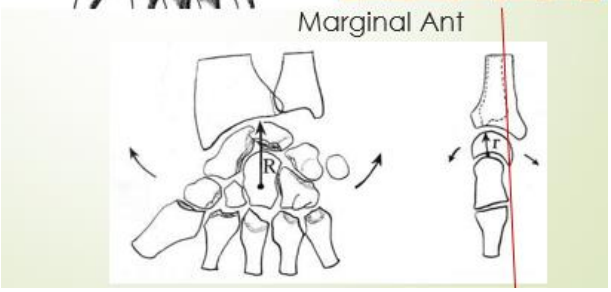

Normalement la glène radiale regarder en bas et en avant de 10° c'est l'inclinaison sagittale ou bascule sagittale.

Plan frontal : inclinaison frontale en haut et en dedans de 20- 25° (la ligne bi styloïdienne forme un angle de 10°avec l'horizontale)

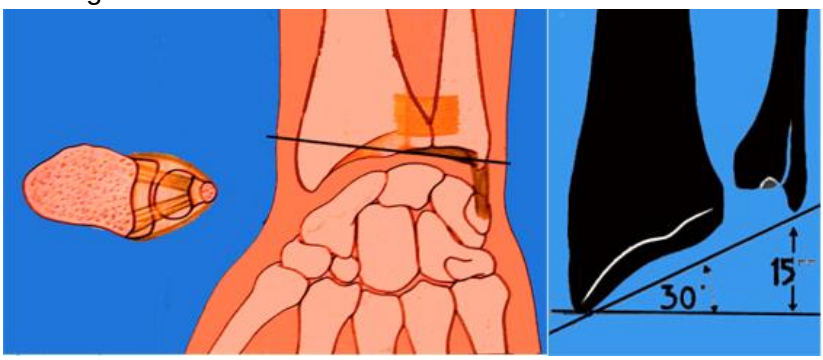

La face inférieure de la tête cubitale est située à 02 mm plus haut que la glène radiale : index radio cubital inférieur, correspond à l'épaisseur du ligt triangulaire, qui s'insère à la base.

IV. RAPPEL PHYSIOLOGIQUE :

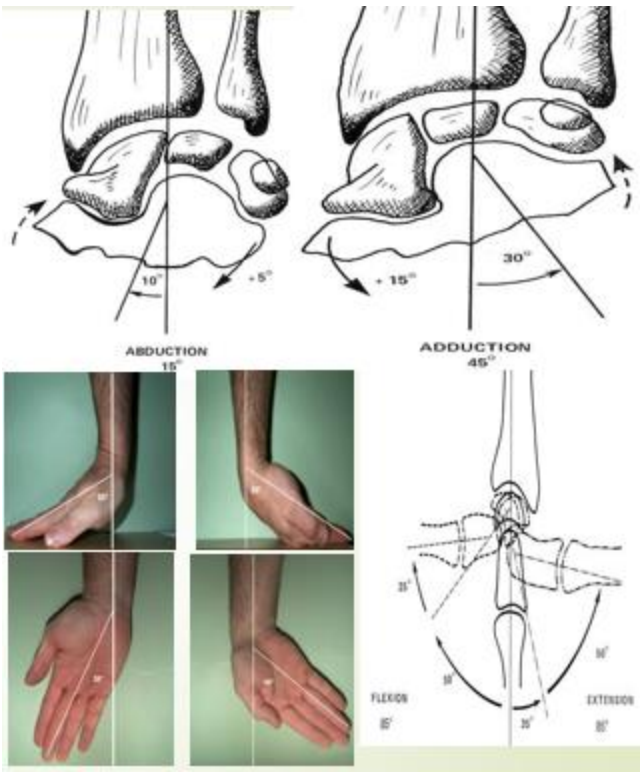

- Le plan frontal :
- Inclinaison frontale radiale 25° :
- 15° se produisent dans la radio carpienne
- 10 ° dans la médio carpienne
- Inclinaison frontale cubitale
- Le plan sagittal :

La flexion palmaire est de 85°

- 50° pour la radio carpienne
- 30° pour la médio carpienne

L'extension est 85°

- 30° pour radio carpienne
- 50° pour la médio carpienne

V. ANATOMIE PATHOLIGIQUE

A- Mécanisme

- Direct : exceptionnel
- Indirecte : le plus souvent
- Chute sur la paume de la main en extension donnant des Fr type Pouteau Colles (déplacement post)
- Chute sur le dos de la main en flexion donnant les Fr de Goyrand Smith (déplacement Ant)

B- Classification

La classification de CASTAING est la plus utilisée : Elle devise les fractures de L'EIR en 02 grandes variétés (selon le mécanisme lésionnel.)

Fr par compression – extension : 85 -90% des Fr de l'EIR

Fr par compression flexion : 10 -15% des Fr de L'EIR.

1- Les fractures par compression –extension

- De loin les plus fréquentes 85%-90% ce sont tous les fractures à déplacement post
- 1-fractures sus articulaires c'est la classique Fr Pouteau –colles, elle se caractérise par : son trait ; situé à 15- 25 mm au-dessus de l'interligne radio carpienne
- Ses déplacements : 03 composantes s'associent de façon variable
- (Bascule post du fragment épiphysaire l'aspect en dos de fourchette +Ascension ou engrènement +Translation externe déformation en baïonnette du poignet.)

Fracture de GERARD – MARCHANT (Fr Pouteau –colles en plus FR de la styloïde cubitale)

2- Fractures articulaires

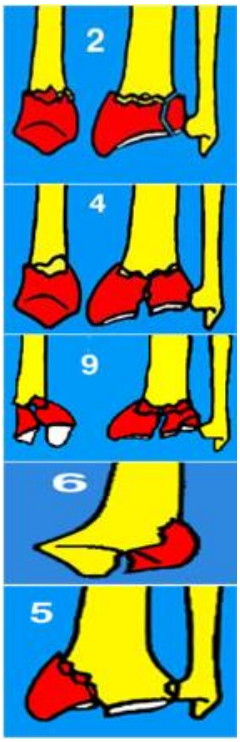

- Elles associent au trait métaphysaire (Pouteau colles) un ou plusieurs refonds articulaires.
- Fracture à 3eme fragment postéro interne ; ou fracture potentielle de CASTAING
- Fracture en T sagittale :
- Fracture en T frontal
- Fracture en croix :
- Fracture éclatement
- FR à composante externe
- FR à composante interne
- FR marginale postéro externe : Fr de RHEA- BARTON.
- R de la styloïde radiale : cunéenne externe.

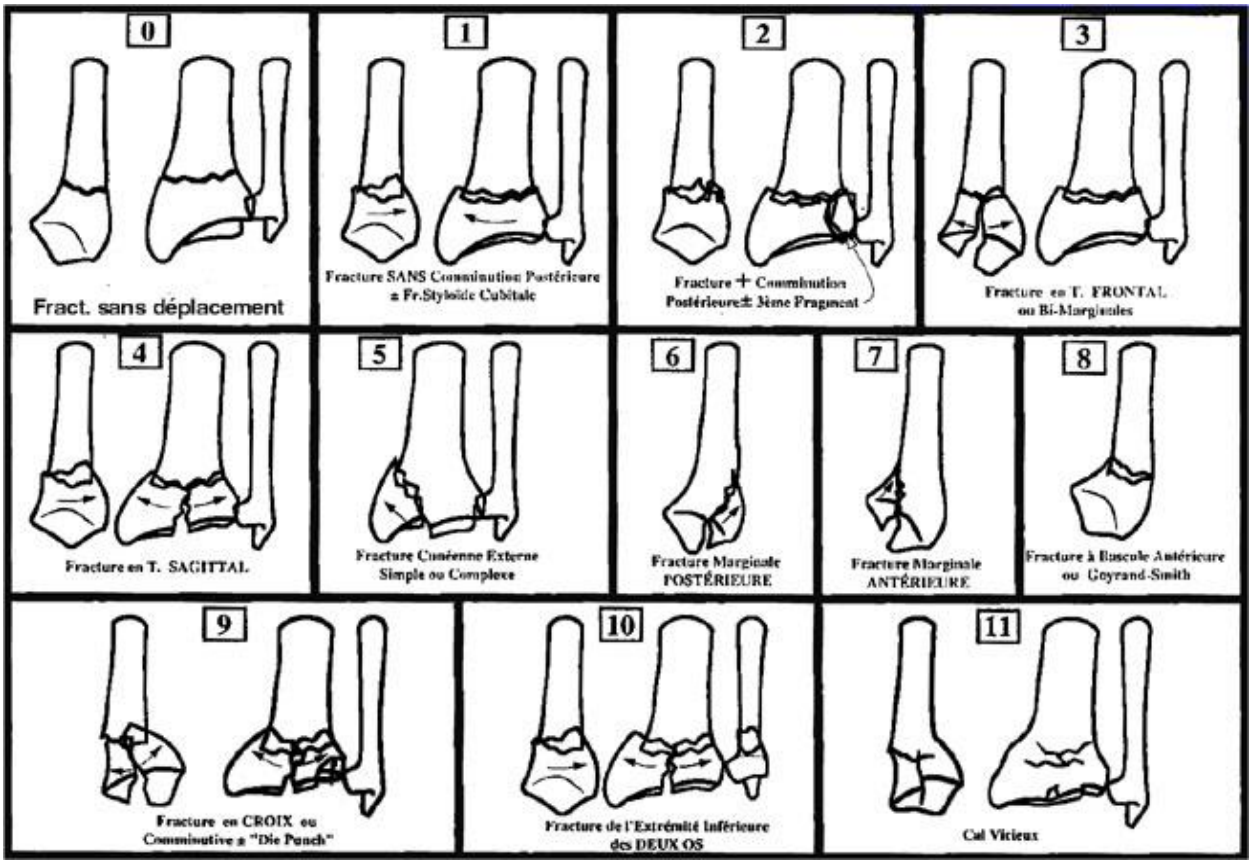

3- <u>Les fractures par compression – flexion</u>

- Elles sont beaucoup plus rares (6,5 -10%) et font suite à un traumatisme en flexion, entraînant un déplacement antérieur du fragment distal.

<u>1-FR sus articulaire ou FR de GOYRAND –SMITH</u> : avec un déplacement ant, réalisant une déformation en ventre de fourchette on retrouve également

- Une ascension de la styloïde radiale
- Une translation externe épiphysaire
- Pose un problème de réduction.

<u>2-FR articulaire ou FR Marginales antérieures</u>

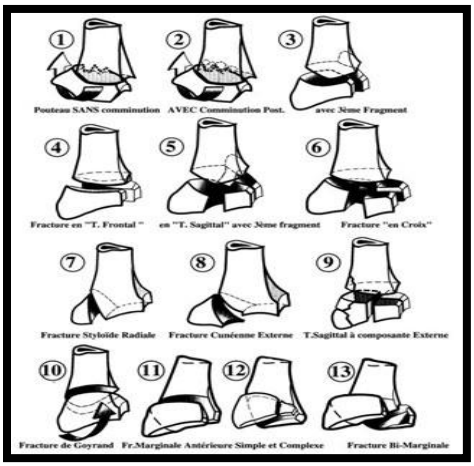

- Elles peuvent être simples ou complexe :
- <u>FR simple</u> ; type I détachement du rebord ant du radius et une partie de la corticale ant radiale
- <u>FR complexe</u> : type II fracture marginale ant, s'associe une séparation metaphyso- épiphysaire, elles s'accompagnent d'une luxation ant du massif carpien,
- <u>NB</u> : toutes les FR à déplacement ant sont instables et le TRT donc toujours chirurgical

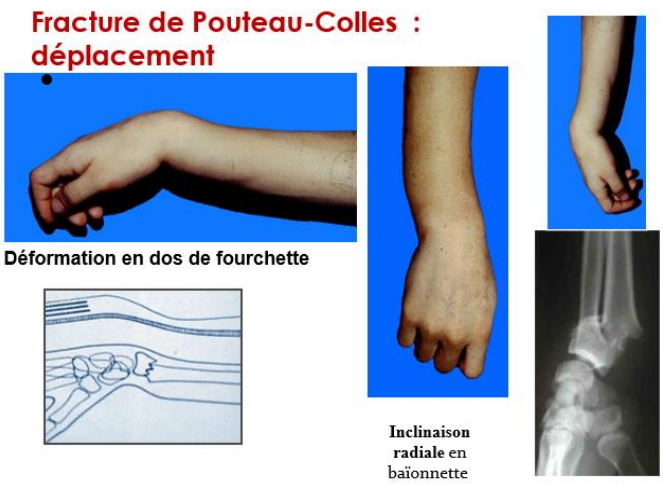

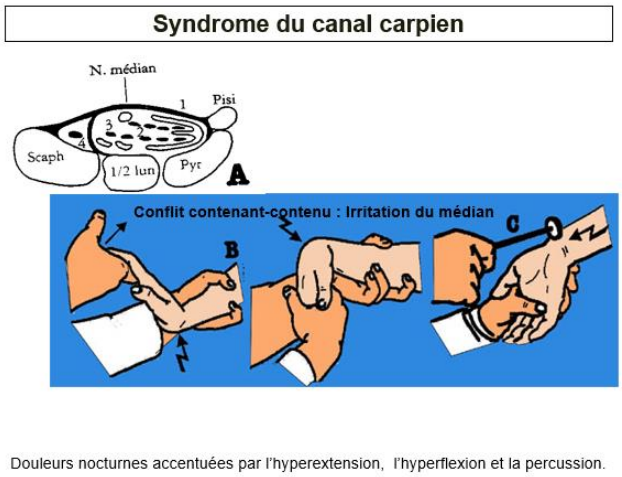

VI. COMPLICATIONS

IMMEDIATES : Ouverture cutanée Syndrome du canal carpien

SECONDAIRES : Œdème sous plâtre. Sepsis sur broche.

Déplacement secondaire. Syndrome neuro-algo-dystrophique

TARDIVES :

<u>Complications nerveuses</u> :

Névrome irritatif du nerf radial.

Compression du nerf médian.

La compression du nerf cubital : est rare (dans le canal de Guyon).

<u>Les ruptures tendineuses</u> :

(Rupture du long extenseur du pouce d'origine ischémique)

<u>Trouble de la radio ulnaire inférieure</u> :

Par désorganisation de l'articulation radio ulnaire inférieure.

<u>Les cals vicieuses</u> :

Sont fréquents, parfois même malgré l'ostéosynthèse, peuvent être bien. La correction chirurgicale s'impose lorsqu'ils sont mal tolérés fonctionnellement.

<u>Les séquelles fonctionnelles</u> :

Raideur du poignet et arthrose radio carpienne.

VII. TRAITEMENT

<u>BUTS</u> :

Obtenir une réduction le plus anatomique possible.

Assurer la stabilité de la fracture.

Restaurer la fonction.

Éviter les séquelles fonctionnelles.

MOYENS ORTHOPEDIQUES

- Immobilisation plâtrée simple par BABP.
- Réduction + BABP.
- Manouvre de la réduction

Ostéosynthèse

- Réduction + brochage percutané classique.
- Réduction + brochage intra focal (décrit en 1973 par KAPANDJI).
- BROCHAGE ISO-ELASTIQUE (PY 1969).
- Plaque antérieure.
- Fixateur externe (VIDAL).

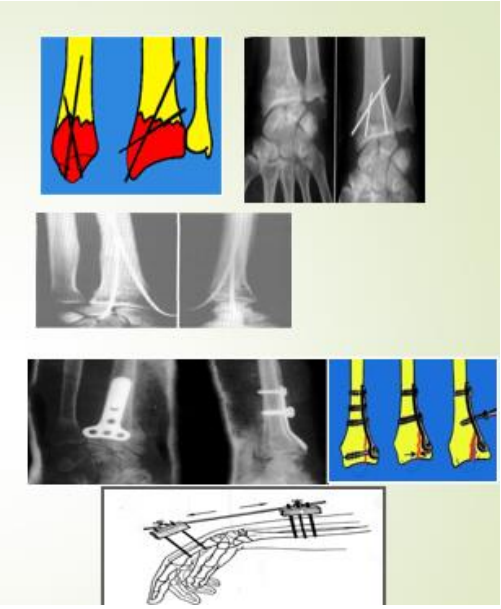

Fracture scaphoïde

75% des fractures du carpe.

Fractures du sujet jeune.

Manque de rigueur de l'examen clinique et du bilan radiologique = méconnaissance diagnostic. Stade de pseudarthrose +++.

Fractures articulaires =

- retentissement sur la mécanique du carpe,
- s'associent souvent à des dégâts ligamentaires.

<u>Complications</u> :

- pseudarthrose,
- ostéonécrose,
- cal vicieux,
- complications iatrogènes.

« Devant tout traumatisme fermé du poignet sans déformation évidente, on doit toujours présumer l'existence d'une fracture du scaphoïde jusqu'à du contraire » (Watson Jones) preuve

I. Rappel anatomique

80% recouvert de cartilage réparti en 5 surfaces articulaires.

•Dépourvu de périoste.

•Particularités morphologiques expliquent : consolidation des fractures du scaphoïde se fait par un cal endostal, il est impératif d'avoir une parfaite réduction.

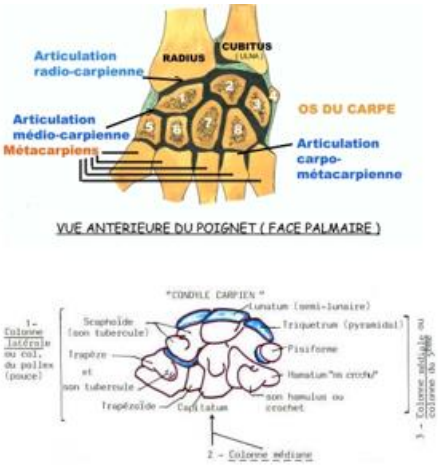

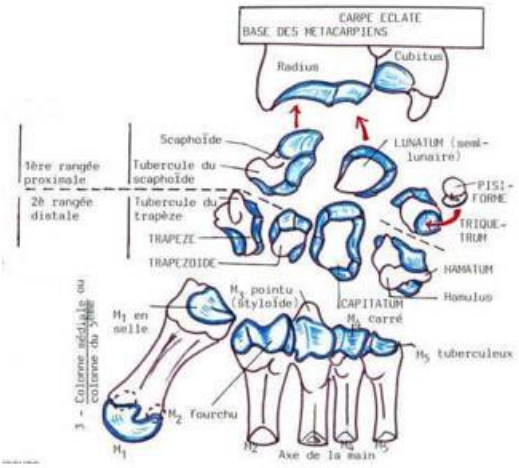

ANATOMIE *LIGAMENTS*

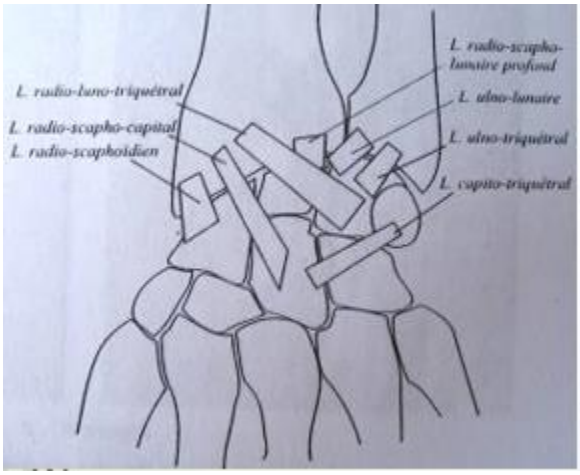

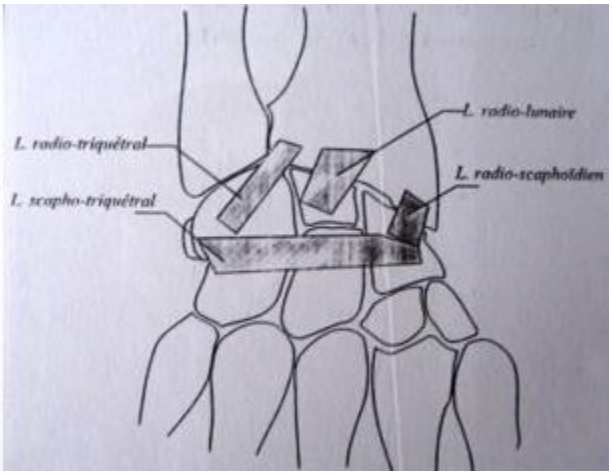

Vascularisation

Artère radiale :

<u>-Apport palmaire :20 à 30% distaux, l'abordant par son pôle distal.</u>

<u>-Apport dorsal : 70 à 80% restant, pénétrant l'os par son isthme.</u>

<u>-Absence d'anastomose entre les 2 réseaux.</u>

- Toute la vascularisation atteint l'os au niveau de son tiers inférieur,
- Ce qui explique la dévascularisation presque obligatoire
- Du pôle supérieur en cas de fracture siégeant au tiers supérieur.

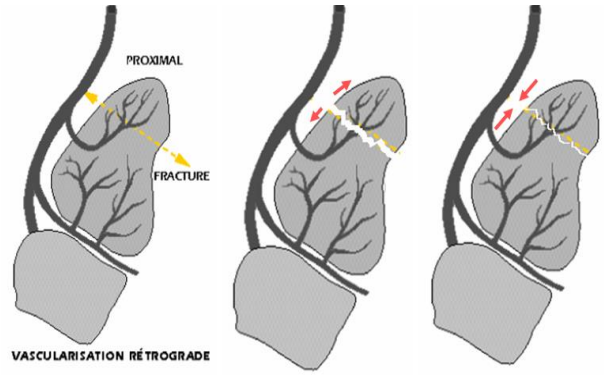

II. Mécanisme

Weber et Chao (JHS,1978) Mayfield (JHS et Clin Ortho, 1980)

Fractures du 1/3 moyen 95% en hyperextension

Bord radial du poignet Lgts puissants radio-scapho-capital et radio-scapho-lunaire

Lgt collatéral radial détendu

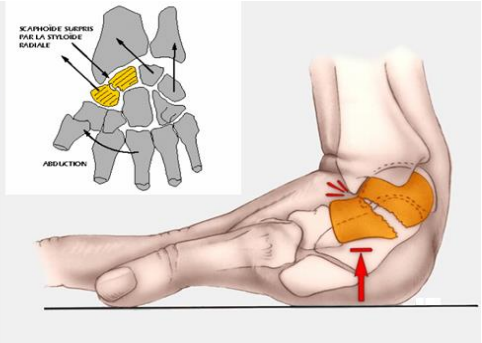

III. CLASSIFICATIONS

SCHERNBERG distingue avec plus de précision :

- Les polaires supérieures
- Les corporéales hautes
- Les corporéales basses
- Les trans-tubérositaires
- Les fractures du pied
- Les fractures du tubercule distal
- (À petit, à moyen, à gros fragment)
- Les fractures distales sont extra articulaires donc moins graves.

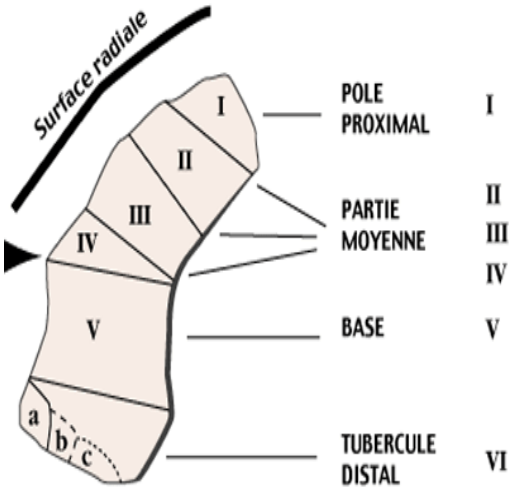

IV. LESIONS ASSOCIEES

- Fractures de l'extrémité inférieure du radius.
- Fractures de la styloïde radiale.
- Fractures de la styloïde ulnaire.
- Fractures de l'os pyramidal et du grand os.
- Atteinte partielle du ligament scapho-lunaire interosseux surtout antérieur.
- Poly fracturé.
- Polytraumatisé.

V. DIAGNOSTIC CLINIQUE

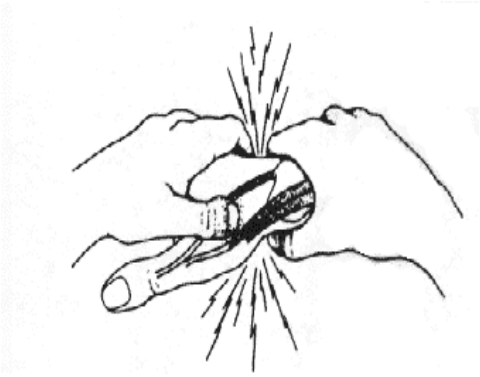

<u>Les pièges seraient</u> :

De ne pas faire de radios

De se contenter d'une radio de face et de profil

De ne pas voir qu'une fracture du radius complète ou parcellaire qui peut être associée, ce qui correspond parfois à un arrachement ligamentaire

De ne pas voir une luxation du carpe associée ou de ne voir que la luxation.

<u>Douleurs :</u>

<u>Partie externe du poignet.</u>

<u>Provoquée sur la tabatière anatomique (poignet en add).</u>

<u>appui sur le tubercule du scaphoïde.</u>

<u>Diminution de la mobilité.</u>

VI. ETUDE RADIOLOGIQUE

Les 4 incidences classiques.

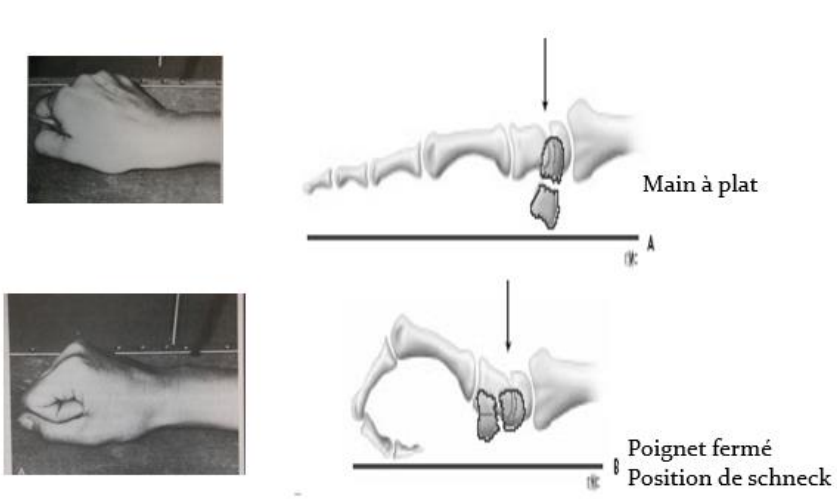

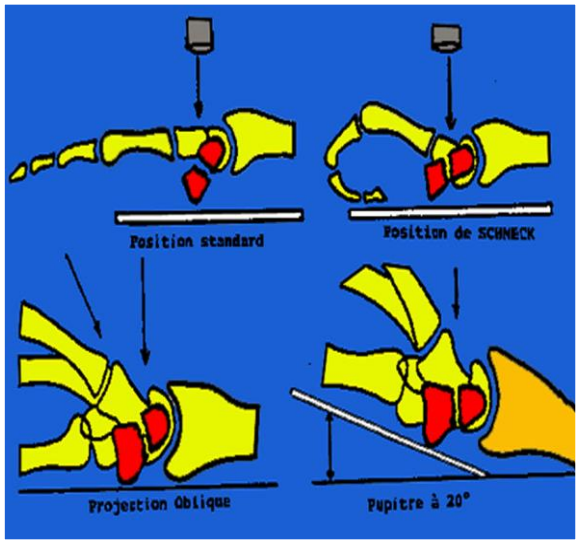

VII. TRAITEMENT

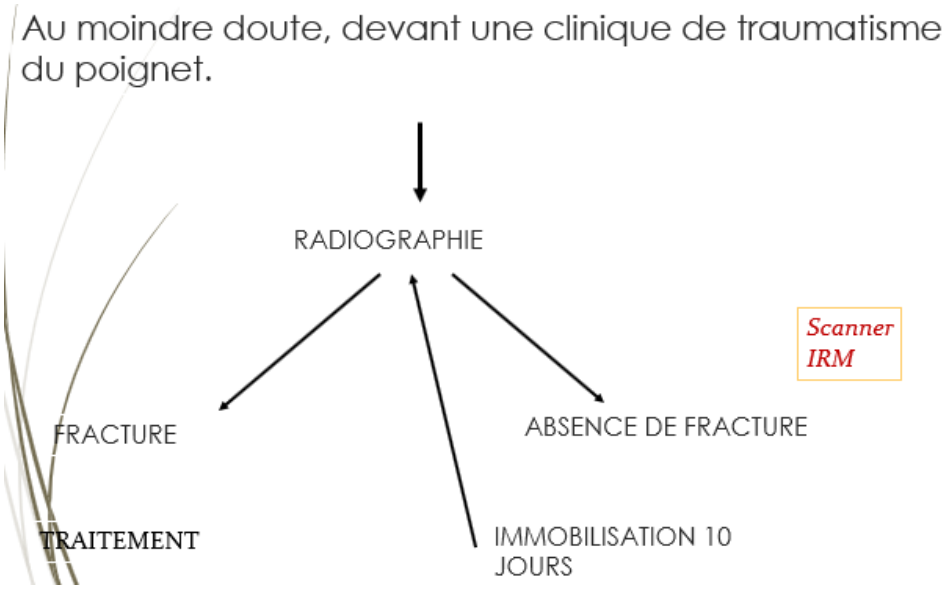

Traitement orthopédique

BABP

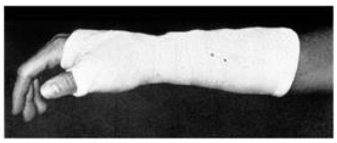

Gant plâtre
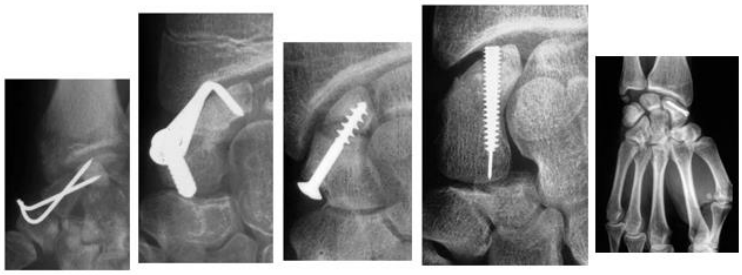
Chirurgicale