TRAUMATISMES DU COUDE

Chez l'adulte

Plan

I/ Introduction

II/ Rappel anatomique

III/ Etude anatomopathologique

- **A/ Fractures de l'extrémité inférieure de l'humérus**
- **B/ Fractures de l'extrémité supérieure des deux os de l'avant-bras**
- **C/ Luxations du coude**

III/ Diagnostic clinique

IV/ Imagerie

V/ Evolution – Complications

VI/ Traitement

VII/ Conclusion

I/ INTRODUCTION :

- Les traumatismes du coude sont assez fréquents et posent un problème de diagnostic initial
- Se voient à tout âge
- Sont des accidents fréquents lors de la pratique du sport, touchant autant le sportif de compétition que le véritable sportif de loisir
- Une bonne connaissance de l'anatomie du coude est impérative pour mieux analyser les différents types de fractures
- Les complications de ces traumatismes sont dominées par les cals vicieux et la raideur du coude
- Leur traitement peut être orthopédique ou chirurgical, en fonction de l'âge et du type de la fracture

II/ RAPPEL ANATOMIQUE

- 3 articulations se trouvent ensembles à l'intérieur d'une même capsule articulaire : une articulation huméro-radiale, une articulation huméro-ulnaire et une articulation radio-ulnaire proximale
- Les surfaces articulaires sont très congruentes
- Les trois os du coude sont l'extrémité inférieure de l'humérus (palette humérale), l'extrémité supérieure de l'ulna (olécrane) et l'extrémité supérieure du radius (tête radiale)
  - La palette humérale est formée de l'épicondyle médial et l'épicondyle latéral qui donnent insertion aux muscles épicondyliens ; le capitulum en dehors et la trochlée en dedans. Au-dessus de la trochlée existe la fosse coronoïdienne en avant et la fossette olécranienne en arrière.
  - L'extrémité supérieure de l'ulna présente la cavité sigmoïde dans laquelle on décrit l'incisure trochléaire et en latérale l'incisure radiale où s'articule la tête radiale
  - L'extrémité supérieure du radius ou la tête radiale qui est une circonférence s'articulant avec l'incisure radiale de l'ulna et avec le capitulum huméral par la fossette radiale
- les moyens d'union sont représentés par :
  - la capsule articulaire
  - la membrane synoviale
  - les ligaments : ligament annulaire radial -ligament carré et les ligaments collatéraux: ligament collatéral ulnaire et le ligament collatéral radial
- les éléments vasculo-nerveux traversant le pli du coude :
  - la veine céphalique, la veine basilique et leur anastomoses
  - l'artère brachiale et sa bifurcation en artère ulnaire et radiale
  - les 4 principaux nerfs : musculocutané, médian, ulnaire et radial
- il existe des repères anatomiques cliniques qu'il faut connaitre représentés par trois points : l'épicondyle médial, l'épicondyle latéral et le sommet de l'olécrane. Lorsque le coude est en extension, ces trois points doivent être unis par une ligne qu'on appelle « la ligne de Malgaigne » et lorsqu'il est en flexion, ils sont réunis par un triangle qu'on appelle « le triangle de Nélaton »

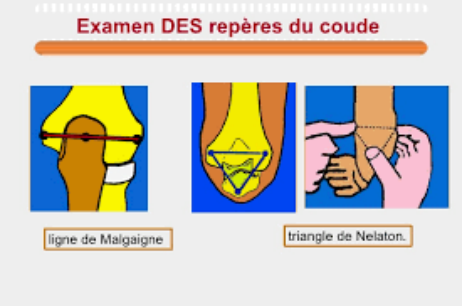

- la mobilité du coude : la flexion, l'extension et la prono-supination

* Les muscles de la flexion-extension :

- flexion : -le muscle brachial -le biceps -le muscle brachio-radial

- extension : le triceps

* les muscles de la prono-supination :

les muscles pronateurs: - le rond pronateur - le carré pronateur

les muscles supinateurs: - le brachio-radialis - le muscle supinateur

III/ Etude anatomopathologique

A/ Fractures de l'extrémité inférieure de l'humérus

- le mécanisme peut être directe (chute sur le coude fléchi) ou indirecte (chute sur le coude en extension. Chez les patients jeunes, les fractures sont essentiellement liées à des chutes d'un lieu élevé, des accidents de la voie publique ou de la circulation, responsables de fractures très complexes.

- De nombreuses classifications ont été proposées. La classification de l'Arbeitsgemeinschaft für Osteosynthesefragen/Orthopaedic Trauma Association (AO/OTA) répond à l'ensemble des critères de reproductibilité et de simplicité. La classification AO distingue trois groupes de fracture A, B, C :

- A: fracture extra-articulaire
- B : fracture articulaire partielle
- C : fracture articulaire totale. Chacun de ces trois groupes est divisé en trois sous-groupes.

Les fractures du groupe A sont subdivisées en :

- A1 : fracture épicondylaire médiale et latérale ;
- A2 : fracture supracondylaire simple ;
- A3 : fracture supracondylaire complexe.

Les fractures du groupe B sont divisées en :

- B1 : fracture latérale ;
- B2 : fracture médiale ;
- B3 : fracture frontale.

Les fractures du groupe C sont divisées en :

- C1 : fracture condylaire simple et supracondylaire simple ;
- C2 : fracture condylaire simple et supracondylaire complexe ;
- C3 : fracture condylaire complexe et supracondylaire complexe.

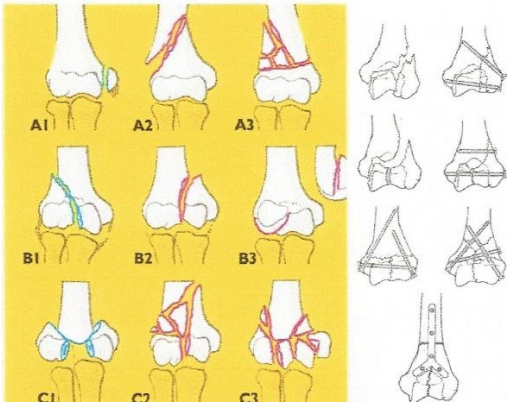

B/ Fractures de l'extrémité supérieure des deux os de l'avant-bras

- Elles surviennent en général à la suite d'une chute avec un impact sur la main, coude en extension et pronation. Il s'agit le plus souvent d'un mécanisme indirect. Il existe donc un transfert

de cette force de compression du poignet au coude à l'articulation trochléo-ulnaire par l'intermédiaire de la membrane interosseuse. Le mécanisme lésionnel principal est une compression axiale associée à un mécanisme de valgus majorant à son tour les forces de compression de la tête radiale

- classifications :

* les fractures de l'extrémité supérieure du radius :

La classification la plus couramment utilisée est celle de Mason décrite en 1954:

- le type I est une fracture simple non déplacée
- le type II une fracture déplacée
- le type III une fracture comminutive.
- le type IV fracture du col du radius, rare chez l'adulte

* les fractures de l'olécrane :

Les fractures de l'olécrane peuvent être simples sont rupture de l'appareil extenseur telles que les fractures à trait vertical ou uni corticale, comme elles peuvent rompre l'appareil extenseur telles que les fractures à trait transversal simples ou complexes.

La fracture n'intéresse que la zone épiphysaire de l'ulna laissant intacte la zone à l'aplomb de l'apophyse coronoïde. La classification de la Mayo Clinic n'envisage que les fractures de l'olécrane. Trois critères sont renseignés, le déplacement, la stabilité et la comminution :

- type I : fracture non déplacée, simple ou comminutive
- type II :fracture déplacée, simple ou comminutive, le coude est stable
- type III : le coude est instable sur une fracture simple ou comminutive qui parfois entre dans le cadre des fractures métaphysoépiphysaires.

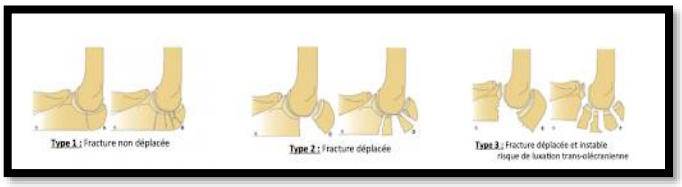

C/ Luxations du coude

Les luxations du coude représentent 25 % des lésions de cette articulation. La raideur et la récidive sont les complications les plus fréquentes après ce traumatisme.

- mécanisme : La majorité des luxations du coude surviennent typiquement à la suite d'une chute sur la main, coude en extension ou en légère flexion. Trois mécanismes ont été décrits comme pouvant être à l'origine de la luxation :

  - Mécanisme par hyperextension
  - Mécanisme en valgus-supination ou varus-supination compression axiale
  - Mécanisme direct postéro-antérieur sur l'olécrane

- Direction du déplacement (de la luxation) :

Les luxations peuvent se présenter en directions antérieure, postérieure, médiale ou latérale. La luxation postérieure ou postérolatérale est la luxation du coude la plus fréquente. Il s'agit principalement d'un déplacement en rotation de l'ulna par rapport à l'humérus (le radius restant solidaire de l'ulna) de façon à ce que l'ulna se positionne en supination ou en rotation latérale fuyant ainsi la trochlée humérale. La luxation antérieure du coude est typiquement associée à une fracture de l'olécrane dans le cadre de la luxation Trans olécranienne.

- les luxations du coude peuvent être isolées ou associées à des lésions osseuses telle que :

* fracture de l'olécrane
* fracture de la tête radiale
* fracture de l'apophyse coronoïde
* la triade malheureuse : qui se défini par une luxation du coude associée à un fracture de l'apophyse coronoïde et de la tête radiale

III/ Diagnostic clinique

Le diagnostic clinique des fractures totales et partielles ne pose pas de problèmes devant l'impotence fonctionnelle complète :

- Perte des repères anatomiques du coude
- Œdème souvent important
- Ecchymoses qui peuvent être importantes et dépasser la région du coude
- Décollement sous cutané
- Abrasions voire ouvertures cutanée

L'examen clinique :

- Apprécier l'état cutané
- Apprécier l'importance de l'œdème et rechercher les repères anatomiques du coude
- Rechercher des signes alarmants d'un syndrome des loges notamment chez l'enfant
- Faire un examen vasculaire par la perception des pouls radial et huméral
- Faire un examen sensitivomoteur distal dans les territoires des nerfs médian ulnaire et radial

IV/ Imagerie

- La radiographie standard : est l'examen de première intention. Il est généralement suffisant pour poser le diagnostic d'une fracture simple autour du coude. Deux incidences sont primordiales : la radiographie du coude de face et de profil qui permettent d'analyser le siège de la fracture et son déplacement dans le plan frontal net sagittal.

Les incidences de ¾ interne et externe sont parfois demandées pour mieux apprécier les lésions

- la tomodensitométrie peut être demandée pour bien analyser les fractures complexes notamment celles de la palette humérale de l'adule ou dans les fracture luxation complexes du coude.

Rx du coude face/profil

TDM du coude avec reconstruction

V/ Evolution – Complications

- correctement traitées, les fractures autour du coude consolident entre 8 à 12 semaines. Les lésions capsulo-ligamentaires cicatrisent entre 4 à 6 semaines
- Complications :
  * à court terme :
    - ouverture cutanée
    - lésions vasculaires et nerveuses
    - irréductibilité d'une luxation
  * à moyen terme :
    - l'infection
    - syndrome des loges
    - déplacement secondaire : apanage des traitements orthopédiques notamment chez l'enfant
    - démontage de matériel d'ostéosynthèse après un traitement chirurgical
  * à long terme :
    - raideur du coude
    - Cal vicieux et arthrose
    - instabilité du coude dans les luxations
    - troubles de croissance et déformations de l'axe de l'avant-bras chez l'enfant

VI/ Traitement

1/ but du traitement : - assurer une consolidation
- éviter les complications

2/ moyens thérapeutiques

*** <u>traitement orthopédique</u>** :

Réduction du déplacement lorsqu'il existe et qui doit se faire sous anesthésie générale suivie d'une contention par une immobilisation platrée brachio anté brachio palmaire. Une rééducation fonctionnelle active doit être entreprise aussitôt que la plâtre soit enlevé pour éviter la raideur du coude

<u>* traitement chirurgical à foyer fermé</u> : consiste à réduire le déplacement sous amplificateur de brillance et stabiliser le foyer de fracture ainsi réduit par des moyens de synthèse type broche ou vis en percutané. Une contention plâtrée complémentaire est souvent nécessaire. La fixation externe est réservée aux fractures complexe avec ou sans ouverture cutanée

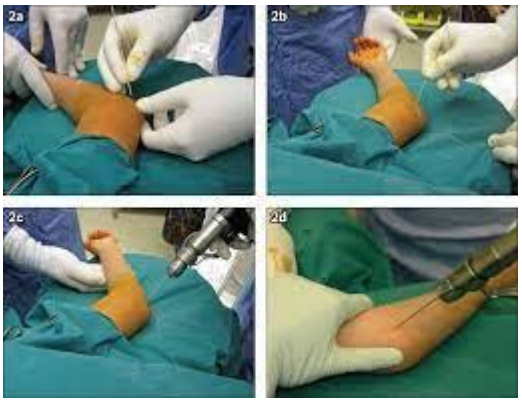

<u>* traitement chirurgical à foyer ouvert</u> : consiste à aborde chirurgicalement le foyer de fracture, le réduire anatomiquement et le stabiliser par des moyens de synthèse solide type plaque (fracture de la palette humérale de l'adulte), vissage et prothèse (fracture de la tête radiale, de l'olécrane et de l'apophyse coronoïde), haubanage (fracture de l'olécrane). Ce type de traitement a l'avantage de permettre une rééducation rapide et éviter ainsi la raideur du coude

Plaque vissée

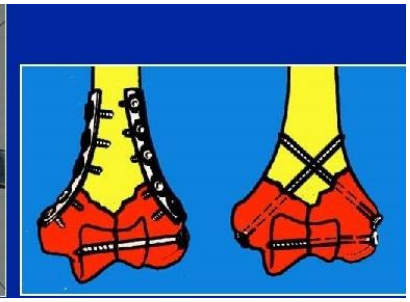

Prothèse tête radiale

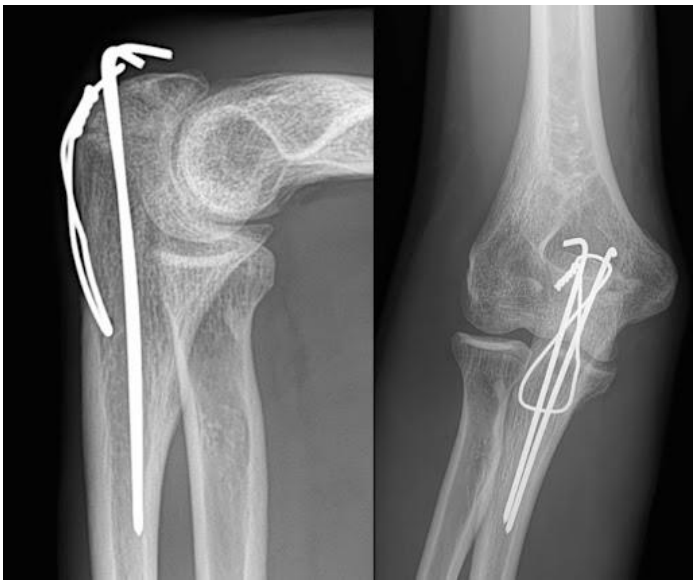

Haubanage olécrane

VII/ CONCLUSION / POINTS ESSENTIELS

- Fractures relativement peu fréquentes survenant à tout âge et peuvent compromettre le pronostic fonctionnel du coude.
- Ne pas hésiter à faire des radiographies complémentaires et à demander un examen TDM afin de pouvoir analyser au mieux les différents fragments et les impactions.
- L'objectif du traitement est l'obtention d'une consolidation et une stabilité primaire autorisant une rééducation immédiate.
- Les résultats seront meilleurs si le traitement a permis une rééducation précoce.
- Bien connaître les complications de ces traumatismes afin d'essayer d'en diminuer la fréquence notamment le syndrome des loges et la raideur