- ***Les traumatismes du bassin :***
- Le terme «traumatisme du bassin» recouvre, un ensemble de lésions très polymorphes:
- tant par leur présentation anatomique
- que par leur contexte et implication thérapeutiques : arrachements osseux isolés ne nécessitant aucun traitement, fracture articulaire du cotyle au pronostic fonctionnel prédominant.
- fracture de l'anneau pelvien par traumatisme à haute énergie avec lésion vitale et hémorragie nécessitant une hémostase d'urgence…
- Face à ces enjeux fonctionnels ou vitaux, le médecin et plus particulièrement l'urgentiste, le radiologue et l'orthopédiste traumatologue doivent savoir décrire
- précisément les fractures du bassin et connaître les classifications en usage afin
- de trouver un langage commun et surtout d'agir en conséquence et au moment opportun.

INTRODUCION :

- Une des premières descriptions connues des fractures du bassin

(fracture de l'aile iliaque) a été rapportée par Duverney en 1751.

- Les premières classifications, élaborées jusque dans les années 1950, étaient essentiellement anatomiques et descriptives.
- Vers le début des années 60, plusieurs travaux ont considérablement modifié l'approche de ces fractures.
- Pour le cotyle, Letournel et Judet ont fixé des bases et des références désormais admises et reconnues par tous.
- Pour l'anneau pelvien, même si le nombre important de classifications proposées ces vingt dernières années rend compte de la complexité persistante du problème,
- l'approche mécanistique de Pennal et Sutherland va servir de référence à la quasi-totalité des travaux ultérieurs.

LES TRAUMATISMES DU BASSIN .

PR.A . BENTOUNSI

2021/2022

ANATOMIE :

- La ceinture pelvienne est constituée de 3 os (2 ailes iliaques + le sacrum) articulés en av au niveau de la SP et en arr au niveau des 2 art sacro-iliaques par un système ligamentaire solide.

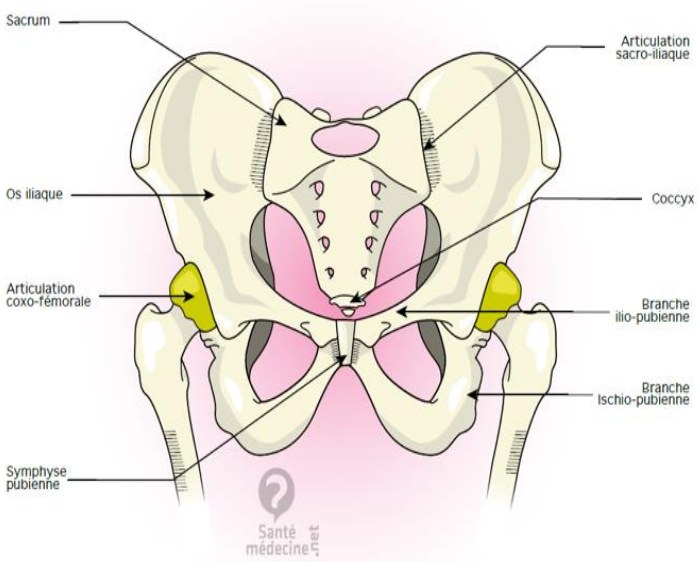

- Le cadre osseux pelvien constitue donc une ceinture robuste, raison pour laquelle son intégrité n'est menacée qu'au cours des traumatismes à haute énergie cinétique.
- Le bassin osseux est constitué de 4 os. 2 os iliaques qui constituent les parois ant et ext du bassin, et le sacrum et le coccyx qui constituent sa paroi post.
- Ces 4 os forment l'anneau pelvien.
- La gravité des fr du bassin réside dans le fait qu'il abrite plusieurs organes nobles : vasculaires, nerveuses, digestifs, urinaires et génitaux, dont la lésion provoque des complications immédiates qui peuvent être mortelles.
- Les traumatismes du bassin

ÉPIDÉMIOLOGIE :

- Les fractures de l'anneau pelvien représentent 1,5% de l'ensemble des fractures ostéo-articulaires.
- 4,5 Les lésions simples, peu déplacées, concernent principalement la population âgée, essentiellement féminine, suite à un traumatisme à basse énergie.
- Les lésions sévères, déplacées, surviennent plutôt dans
- une population plus jeune, à prédominance masculine, dans
- un contexte de traumatisme à haute énergie.

- Le contexte est alors celui d'un traumatisme multiple (polytraumatisme) dans près de 75% des cas.
- Un traumatisme à faible énergie provoquait dans 95% des cas une lésion parcellaire ou simple.
- Le sexe ratio était de deux femmes pour un homme.
- Les causes les plus fréquentes sont es accidents de voiture (50 à 60% des cas) et les chocs voitures contre piétons (14 à 18%).

DIAGNOSTIC :

- surviennent dans 3 circonstances différentes :

Chez le polytraumatisé

- La fracture est provoqué par un traumatisme majeur.
- La gravité résulte des complications et des lésions associées
- Le pronostic vital est engagé
- L'examen clinique recherche des complications(interet des touchers pelviens)
- Les déformations visibles témoignent de grosses lésions:
- Attitude en rotation interne de la cuisse
- Raccourcissement du membre
- Ecartement des ailles iliaques à la pression
- Écartement interpubien
-
- La radiogrphie systématique chez le polytramatisé fera le diagnostic

Chez la personne âgé

- La fracture est la conséquence d'une cute simple.
- La douleur coxale ou inguinale accompagnée d'une impotence fonctionnelle variable.
- Les complications sont rares .

Chez le sportif

- Par un mécanisme d'arrachementmusculaire il peut se produire une fracture parcellaire du bassin .
- Lors d'une contraction violente est brutale, un muscle se détache de son incertion osseuse.
- Ces fractures intéressent le plus souvent les épines iliaques ou l'ischion.

RADIOGRAPHIE :

- Le cliché du bassin standard de face est suffisant pour le premier bilan
- L'incidence oblique ascendante permet de dégager l'arc pelvien postérieur.
- L'incidence oblique descendante dégage la partie postérieure de l'anneau pelvien.
- Lorsqu'il existe une fracture du cotyle associée , les incidences de trois quarts alaire de ¾ obturateurs

LA CLASSIFICATION :

Classification

Fractures du bassin de type A
– Parcellaires



Fractures du bassin de type B
– Rupture incomplète de l'arc postérieur



Fractures du bassin de type C
– Rupture complète de l'arc postérieur



Fractures du bassin de type A

Arrachement

- **Épines iliaques Ant-Sup et Ant-Inf**
- **Crête iliaque**
- **Ischion**
  - **Choc direct**
- **Aile iliaque**
- **Branches pubiennes**

- **Fracture du sacrum**

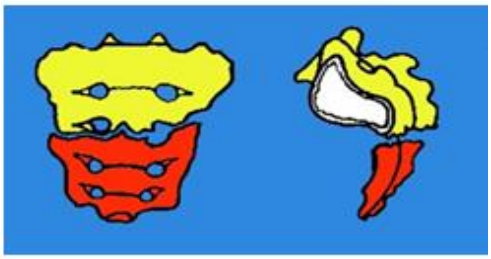

Fractures parcellaires

Fractures du bassin de type B

Rupture incomplète de l'arc postérieur

En rotation "livre ouvert"
- Disjonction sacro-iliaque antérieure
- Fracture du sacrum

•

En rotation interne "compression latérale"
- Fracture tassement ant du sacrum
- Luxation partielle sacro-iliaque

•

Lésion incomplète de l'arc post, bilatérale

Fractures du bassin de type C
Rupture complète de l'arc postérieur

- Rupture complète de l'arc postérieur unilatéral

- Rupture complète de l'arc post d'un côté et incompl l'autre

- • Rupture complète de l'arc postérieur, bilatérale

Compression ant-post

Cisaillement vertical
Chute d'un lieu élevé. Réception sur un pied

Disjonction sacro-iliaque

Fract de Voillemier

Fract de Malgaigne

Cisaillement vertical

Fract de Voillemier

Compressions asymétriques

TRAITEMENT :

Fractures parcellaires

- Repos
- Traitement symptomatique
- Rééducation
- En cas de déplacement important d'un gros fragment le traitement est chirurgical

Pour les lésions par compression antéro post

- Le plus souvent repos au lit de 2 à 4 semaines, mise en charge progressive
- Pour les disjonction de la symphyse pubienne de plus de 3 cm: réduction et ostéosynthèse.

Pour les lésions par compression latérale

- Repos au lit de 15 à 45 j et remise en charge progressive pour les fractures peu déplacées.
- Réduction ostéosynthèse pour les fractures déplacées.

Lésions par cisaillement

- Réduction ostéosynthèse :
- Soit par traction et fixateur externe

Soit à foyer ouvert.

lésions par cisaillement vertical
Chute d 'un lieu élevé. Réception sur un pied

Disjonction sacro-iliaque

Fract de Voillemier

Fract de Malgaigne

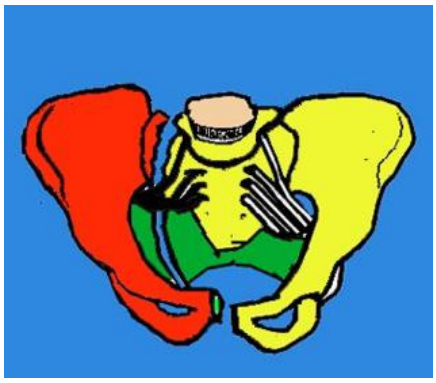

LES COMPICAIONS :

Lésions vasculaires

Lésions nerveuses

Lésions des voies urinaires (urètre, vessie, CI formelle au sondage urinaire)

Lésions périnéales

Complications thromboemboliques



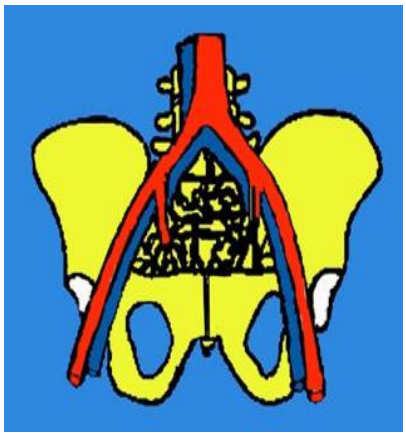

Disjonction de la symphyse pubienne

Complications urétrales

- **Fractures du cotyle :**

Les 3 pièces du bassin :

- **Ilion**
- **Ischion**
- **Pubis**

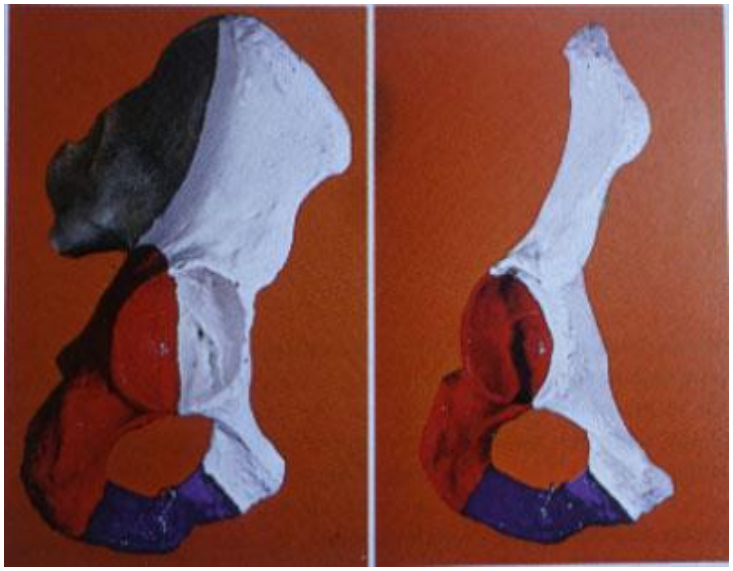

- **Incidences radiologiques :**

Trois-quart alaire

Trois-quart orbturateur

- **Scanner :**

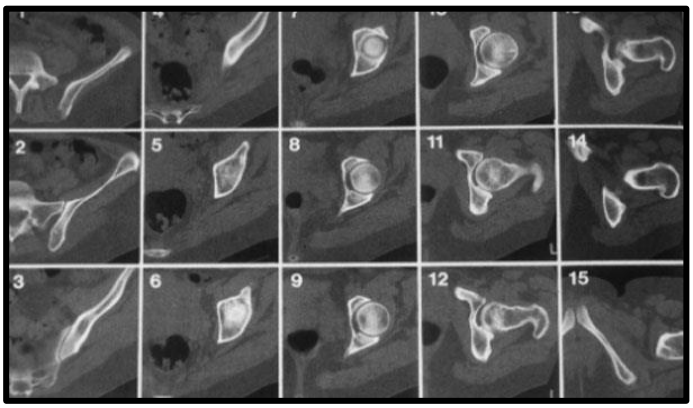

LES TRAUMATISMES DU BASSIN .

PR.A . BENTOUNSI

2021/2022

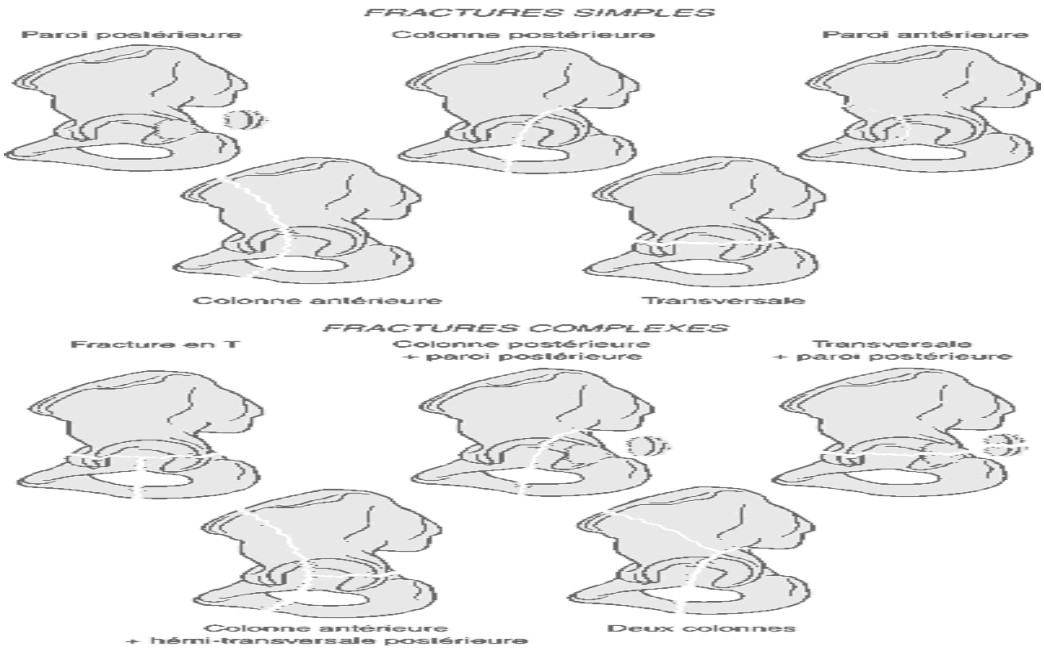

Fractures de la paroi postérieure

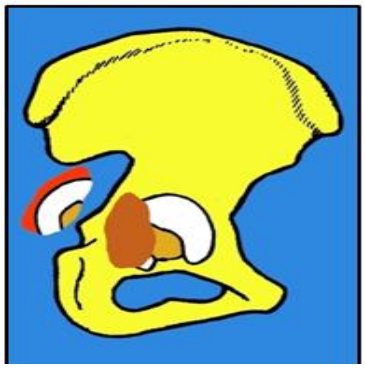

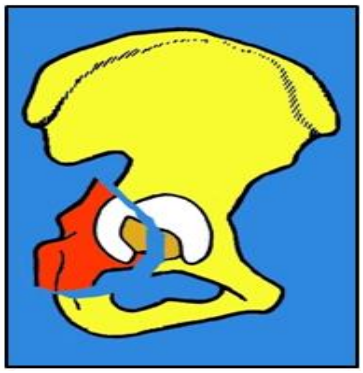

Fractures de la colonne postérieure

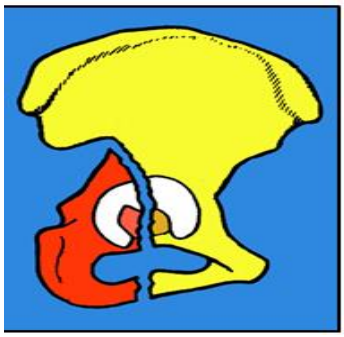

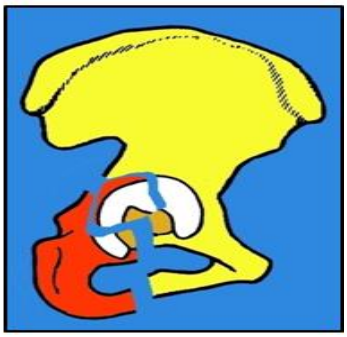

.

LES TRAUMATISMES DU BASSIN .

PR.A . BENTOUNSI

2021/2022

Fractures de la colonne antérieure

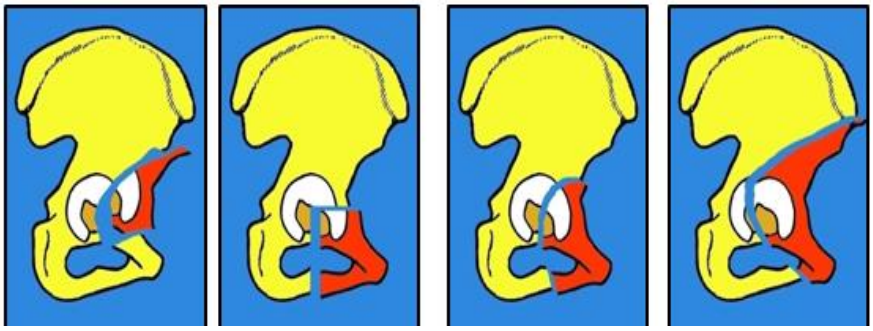

Fractures transversales

Fractures en T

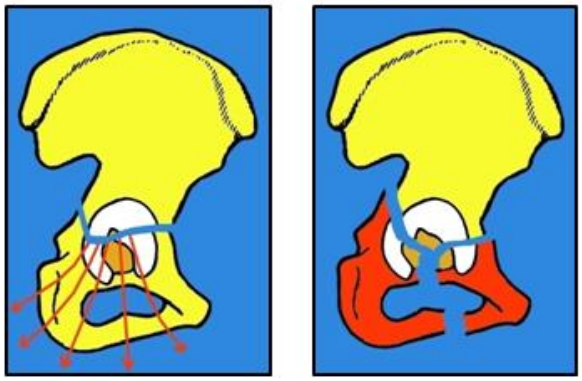

Fractures complexes

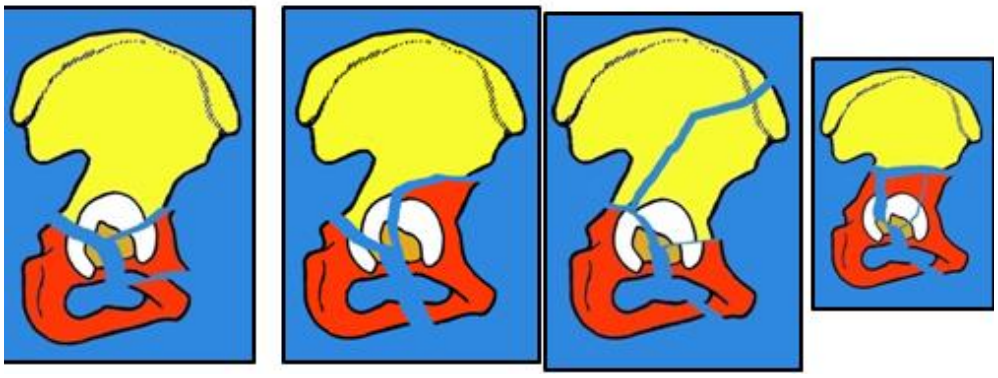

Ostéosynthèse postérieure



Conclusion :

- Les fractures du bassin constituent un groupe polymorphe
- relié aux mécanismes traumatiques.
- Pour les fractures isolées du cotyle, l'enjeu est principalement fonctionnel.
- Le bilan radiologique repose alors sur des radiographies standards de bonne qualité, complétées par un scanner.
- Le traitement visera surtout à rétablir une congruence articulaire afin d'éviter la survenue d'une coxarthrose précoce.
- Les fractures de l'anneau pelvien surviennent le plus souvent suite à des traumatismes violents, dans un contexte de lésions viscérales associées, pouvant engager le pronostic vital.
- Le bilan radiologique devra s'intégrer dans une prise en charge pluridisciplinaire.
- Pour être complet (bilan des lésions viscérales et osseuses) et rapide, le scanner est souvent la meilleure option à proposer.
- Dans les cas de choc hémodynamique, la stabilisation externe des fractures, suivie si nécessaire de l'embolisation des saignements pelviens, a une place prépondérante.

En pratiques

- Multiples aspects de fractures du bassin
- Les fractures du cotyle sont articulaires posent un PB fonctionnel ultérieur
- Les lésions de l'anneau pelvien souvent associées à des lésions viscérales et ont un impact vital dans l'immédiat
- Le traitement des fractures du cotyle vise à éviter le risque de coxarthrose.
- l'anneau pelvien, vise la survie du patient dans l'immédiat, et à éviter ultérieurement les cals les complications fonctionnelle