PARALYSIE OBSTETRICALE DU PLEXUS BRACHIAL

Dr ROUAINIA

HOPITAL MILITAIRE REGIONAL UNIVERCITAIRE DE CONSTANTINE

terminologie

PARALYSIE OU PLEGIE /MUSCLE

PLEXUS :latin plectére: tresser

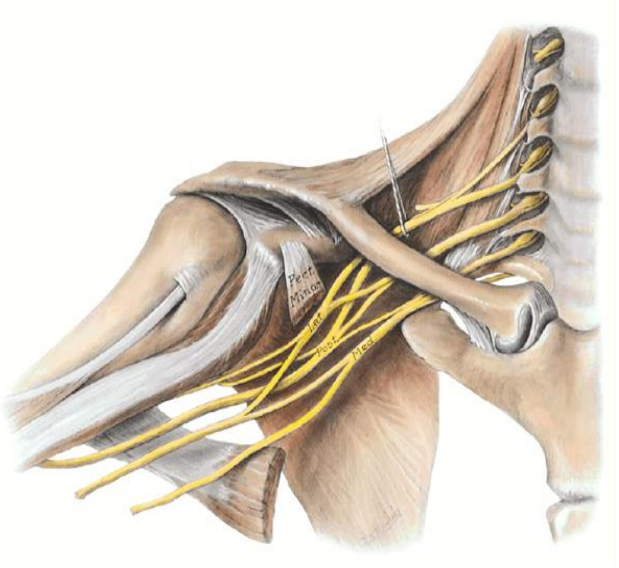

est un rassemblement avec anastomose de différents nerfs ou vaisseaux. En médecine, un **plexus** est une réorganisation fonctionnelle et spatiale de nerfs (**plexus** brachial par exemple)

I-Définition

la POPB est une paralysie traumatique d'origine obstétricale.

Il s'agit d'un traumatisme pendant l'accouchement dont les conséquences fonctionnelle varient selon les forces exercées et l'anatomopathologie de la lésion.

Elle entraine des conséquences néfaste sur le membre supérieur en particulier sur la préhension.

III-RAPPEL ANATOMIQUE

a/Anatomie descriptive

Le PB est un organe en croissance.

Il innerve le membre supérieur et la ceinture scapulaire.

Il est formé par les branches antérieures des racines C5, C6, C7, C8, T1 avec parfois une anastomose de la racineC4.

Les racines hautes C5, C6, C7 ont une direction descendantes et antérieure.

Les racines basses C8, T1 sont horizontale et postérieure.

Les racines C5, C6 sont amarrées par le ligament postéro supérieur → mécanisme de protection.

Système ligamentaire absent pour C8 T1 →arrachement fréquent de ces racines.

Ces racines vont s'anastomoser pour former les

troncs primaires:

- C5 C6 → TPS

- C7 → TPM

- C8 T1 → TPI

Ces troncs vont s'organiser pour former les troncs

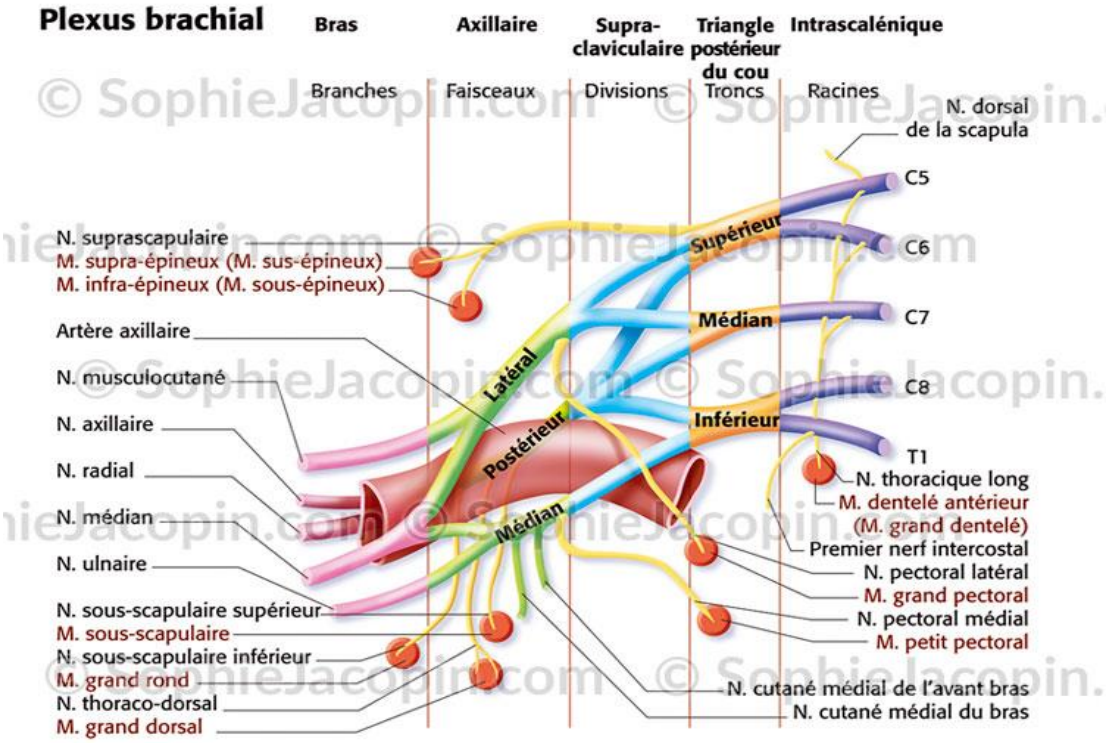

secondaires:

- TSP : les 03 branches postérieures du TPS + TPM + TPI.

- TSAE: branches antérieures du TPS+ TPM

- TSAI: branches antérieures du TPI.

<u>Branches terminales:</u>

- N. radial

- N. médian

- N. circonflexe.

- N. cubital.
- N. musculo cutané.

<u>Branches collatérales:</u>

-N. grand dentelé - N. angulaire + rhomboide

- N. grand rond

- N. s/scapulaire

- N. grand dorsal

- anse des pectoraux.

b/Anatomie fonctionnelle:

Ø L'innervation musculaire est toujours pluri radiculaire, il est possible de faire correspondre à chaque fonction du membre supérieur les racines dont elle dépend:

C5 C6 : abduction + RE.

C7: E° du coude + E° du poignet + E° des doigts.

C8 T1: muscles intrinsèque de la main

nerf

Radial

Médian

cubital

IV-ANATOMOPATHOLOGIE DES LESIONS :

a/ANAPATH

Ø Tout nerf soumis à une traction développe 03 types de lésions:

L'élongation: neurapraxis sans solution de continuité des gaines.

La rupture de la structure nerveuse: axonotmesis correspond à une solution de continuité qui peut être incomplète ou complète.

L'avulsion: neurotmesis est un arrachement des radicelles à leurs issue de la moelle épinière.

b/MECANISME TRAUMATIQUE:

Traumatisme exercé sur les racines par traction sur la tête ou sur l'épaule avec augmentation de la distance entre le menton et l'épaule.

Ø ***Présentation céphalique:***

Rotation de la tête avec abaissement de l'épaule.

Lésion première des racines hautes (élongation puis rupture) si force trop importante arrachement des racines distales possibles.

Ø ***Présentation par le siège:***

Lésion possible si rétention tête dernière arrachement possible des racines hautes qui ne sont plus protégées par les ligaments (force de traction différente).

Paralysie bilatérale possible.

V-DIAGNOSTIC POSITIF

1-Examen clinique:

Au calme, sans distraction parasite

Nouveau-né:

membre supérieur atteint flasque et douloureux.

membre sain hypertonique en flexion physiologique

Ø **Nourrisson et enfant:**

attitude fréquente en rotation interne globale

parfois flessum du coude supination de l'avant-bras

Main ballante si paralysie complète

2-Bilan articulaire

Nouveau-né: normal

Plus grand:

- raideur articulaire.

- baisse des amplitudes par manque de balance entre muscles agonistes et antagonistes.

- attitudes vicieuses par action des muscles les plus puissants (flessum coude, rotation interne de l'épaule).

3-Testing musculaire

Enfant assis

Nourrissons: testing basé sur le réflexe d'étirement d'un muscle entraînant une contraction-réponse immédiate ou sur la stimulation cutanée d'un muscle.

Stimulation par des objets sonores ou mobiles chez les plus grands, appréciation de la motricité spontanée

Signes associés:

Signe de Claude Bernard Horner: ptosis, enophtalmie et myosis par atteinte des fibres

neurovégétatives sympathiques entre racines et ganglion stellaire (si arrachement C8 et/ou T1)

Paralysie diaphragmatique homolatérale

VI-Examens complémentaires:

Aide à la localisation des lésions

Aide à définir le pronostic, mais surtout la stratégie therap.

EMG **:** valeur médico-légale,

- peu de valeur pronostique, sauf en cas d'absence complète de récupération

IRM: visualise les racines et les pseudo méningocèles, permet donc de différencier les ruptures des arrachements (15% de faux négatifs et faux positifs)

VII-EVOLUTION NATURELLE:

Récupération débute dès la naissance et évolue sur 2 à3 ans.

Le degrés de récupération peuvent être variable allant d'une simple sidération et une récupération complète à

un arrachement de toute les racines avec une paralysie sensitivo motrice totale du membre supérieur.

3 types de séquelles possibles:

Attitudes vicieuses

- **Épaule:** rotation interne, rétraction du sub scapulaire, déformation de la tête humérale

- **Coude:** supination de l'avant-bras et flessum de coude par biceps

- **Main** en breloque

Inégalité de longueur; plus ou moins importante selon le degré d'atteinte

Troubles sensitifs : altération le plus souvent de la sensibilité tactile douloureuse et thermique, avec troubles

trophiques fréquents

VIII-Traitement

Ø La prise en charge doit être précoce dés la naissance et continue. La rééducation en premier lieu puis la chirurgie au stade de séquelles.

a/Traitement rééducatif:

Ø **Objectifs:**

Conserver les amplitudes articulaires

Travail d'abord passif (débuter à1 mois de vie)

Dès début de récupération nerveuse, travail actif

Ergothérapie

Utilisation globale du membre supérieur

Rééducation sensitive

b/Chirurgie nerveuse:

Dans les 6 premiers mois

Si absence de récupération du biceps à3 mois en général (atteinte sévère).

Ø **Principe:**

Voie sus-claviculaire(parfois sus et sous)

Résection du névrome

Greffe nerveuse (saphène externe)

c/Chirurgie des séquelles:

Transferts musculaires (réanimer un mouvement Abd et RE– F° du coude – main)

Chirurgie osseuse (ostéotomie de dérotation - arthrodèse).

Pas avant **2 à 3 ans** de la chirurgie primaire ou de la récupération spontanée (pour les transferts