Fractures de l'extrémité supérieure de l'humérus

Dr. FRIHA .T

HOPITAL MILITAIRE REGIONAL DE CONSTANTINE

PLAN :

- Généralités
- Rappel anatomique-physiologique
- Anatomopathologie-classification
- Etude clinique-radiologique
- Complications
- Formes cliniques
- Traitement
- conclusion

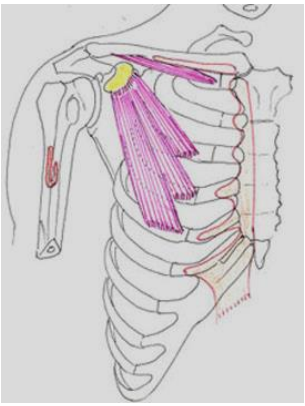

I. Introduction:

- Les fractures de l'extrémité supérieure de l'humérus(FHSH)sont des fractures fréquentes du sujet **âgé.**
- Ce sont toutes les fractures qui siègent au dessus du bord inferieur du grand pectoral (elles touchent la tête humérale ,les tubérosités :trochin et trochiter, le col anatomique ,et le col chirurgical).
- Formes et évolutions **très variés**.
- Délai de consolidation est d'environ 01 mois.
- La **raideur** est la séquelle principale.

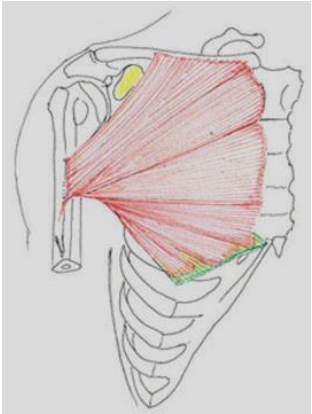

II. Rappel anatomique:

L'épaule est un complexe articulaire composé de :

1. La **gléno-humérale**
2. La sous acromio-coracoïdienne(espace de glissement)
3. l'Omo-thoracique
4. L'acromio-claviculaire
5. La stérno-claviculaire

La gléno-humérale comprend:

..D'une part la tète humérale dans la surface articulaire=1/3 de sphère

..D'autre part la cavité glénoïde de l'omoplate ovalaire a grand axe verticale ,étroite et peu profonde

L'emboitement des pièces osseuse est peu stable ,il est renforcé par différentes structures:

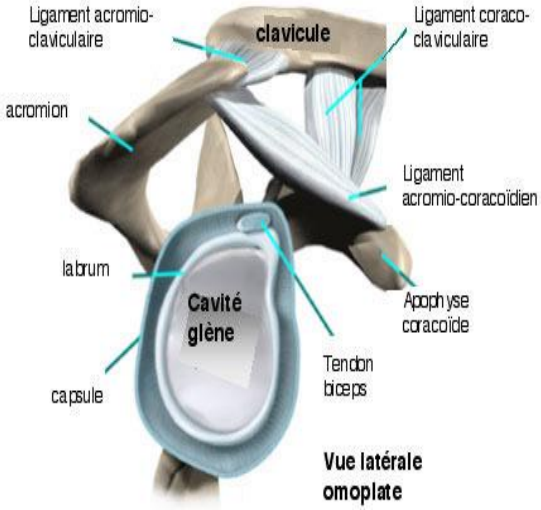

Eléments passifs:

Le bourrelet glénoïdien

fibrocartilage appliqué au pourtour

de la cavité glénoïde ,il augmente la profondeur de cette cavité

La capsule articulaire avec des renforcements ligamentaires

Eléments actifs:

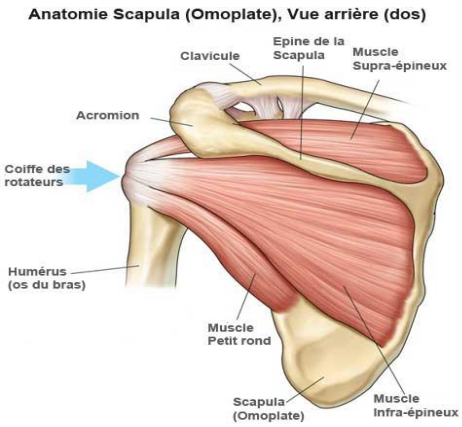

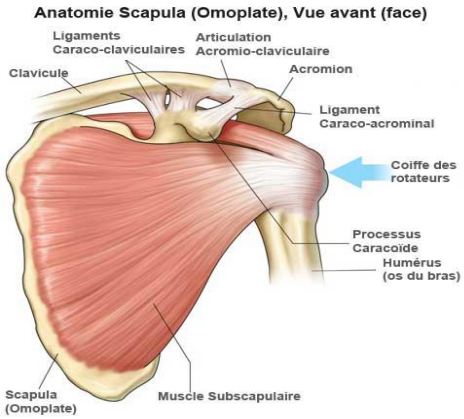

-C'est les *muscles de la coiffe* des rotateurs: chape musculo-tendineuse venant de l'omoplate pour coiffer la tête humérale

Double fonction :

.maintien de la congruence gléno-humérale

.Mobilisation de la tète

Constituée du muscle :

Sous scapulaire (en avant)

Sus épineux (en haut)

Sous épineux (en arrière)

Petit rond (en arrière)

-le biceps brachial avec *sa longue portion intra-articulaire* participe aussi a la stabilité et la mobilité.

- L'ESH comprend:

1. <u>Une partie articulaire</u> :**tête humérale** forme de sphère relié à l'humérus par le **col anatomique**, c'est a ce niveau que s'insère la capsule articulaire et pénètre les vaisseaux nourriciers de la tête

une fracture du col menace gravement la vascularisation de la tête.

1. <u>La partie extra-articulaire</u>

comprend les tubérosités :

-**Trochin** en avant où s'insère le sous scapulaire

-**Trochiter** en dehors sur lequel s'insère le sus et le sous épineux

Ces deux parties sont reliées au reste de l'humérus par **le col chirurgical** (zone de transition fragile entre tête et diaphyse)

III. Etude Anatomopathologique :

- **Mécanisme** :

-Choc direct sur le moignon de l'épaule (chute)

-Choc indirect (chute sur l'avant bras ,mouvement anormal et brutal du bras)
La violence du traumatisme ,la position du bras lors de la chute et la qualité des structures osseuses expliquent la diversité des fractures :

1. ***Chez l'enfant*** =décollements épiphysaires (atteinte du cartilage de croissance)
2. ***Chez le sujet âgé*** l'os ostéoporotique casse souvent (fréquence des fractures)
3. ***Chez le sujet jeune*** les éléments capsulo-ligamentaires cèdent en premier(fréquence des luxations),les fractures chez un jeune nécessitent un traumatisme de haute énergie (accident de la circulation..)

- **Classification** : **Olivier et Duparc** :en 4 types

1. Les fractures parcellaires
2. Les fractures extra-articulaires
3. Les fractures articulaires
4. Les fractures –luxations

Les fractures parcellaires

Les fractures extra-articulaires

Les fractures articulaires

Les fractures –luxations

Fractures parcellaires:

ce sont essentiellement des fractures arrachement tubérositaires faisant suite a des luxations

.***fracture du trochiter***: gros fragment intéressant l'insertion du sus-épineux qui l'attire sous la voute acromial, et qui se réduit souvent après réduction de la luxation .

. ***fracture du trochin***: rare par arrachement du sous scapulaire

- **Fractures extra-articulaires** :

Appelées *fractures sous tubérositaires* ou *du col chirurgical*

Elles sont fréquentes

Avec un trait horizontal ou oblique qui passe sous ou a travers

les tubérosités séparant 2 fragments :

L'extrémité supérieur et la diaphyse

Elles peuvent êtres engrenées ou non engrenées

1. **Fr. extra-articulaires engrenées** :

Les plus fréquentes , il existe un télescopage entre l'ESH et la

diaphyse donnant une certaine stabilité au foyer de fracture

2. **Fr. extra-articulaires non engrenées :**

La diaphyse perd tout contact avec l'épiphyse (les mouvements

imprimés au bras ne sont plus transmis a l'ESH)

La diaphyse déplacée en dedans vient menacer l'axe vasculo-nerveux ou transfixier le deltoïde.

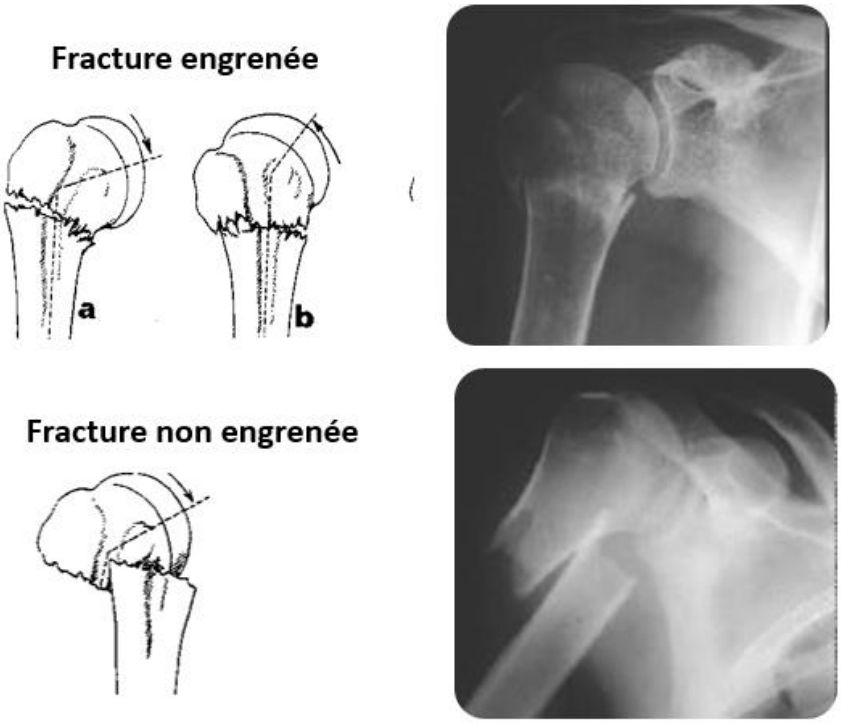

- **<u>Fractures articulaires</u>** :

.Appelées **fractures céphalo-tubérositaires** **(à 3ou à 4 fragments)**

.le trait intéresse la tête et les tubérosités

Le massif tubérositaires peut être unique non déplacé ou refendu .

La tête humérale désolidarisée du massif tubérositaires peut être engrenée sur la diaphyse ou libre (énucléée ++)

Ces fractures graves menacent la vascularisation de la tête humérale.

- **<u>Fractures-luxations</u>** :

Elles sont rares

- La tête humérale n'est plus en contact avec la glène ++, elle est luxée en avant ou en arrière.

- Cette luxation peut concerner une fracture articulaire ou extra-articulaire
- La tête luxée peut rester engrenée sur la diaphyse ,ou non engrenée (libre , énucléée , avec vascularisation compromise++)

IV. Le diagnostic :

1. Etiologie :

accident domestique sportif ou de circulation:

Mécanisme direct : chute sur le moignon d'épaule

Ou **indirect** : chute sur l'avant bras

2. Clinique

Souvent il s'agit de

- sujet âgé qui fait une chute de sa hauteur et qui se présente au PU pour douleur et impotence fonctionnelle de l'épaule

- **A l'inspection** retrouve :
- Une attitude du traumatisé du membre supérieur (de Dessault)
- L'épaule est +/- tuméfiée
- Une large ecchymose brachio-axillaire est recherchées (forme vue tardivement)

A la palpation douce :

- Douleur localisée a la tête humérale
- Pas d'abduction irréductible comme dans les luxations
- Les mouvements doux imprimés au bras sont transmis a la tête humérale (formes engrenées)
- L'examen des pouls distaux et l'examen sensitivo moteur recherchera une complication vasculo-nerveuse
- Et d'autres localisations traumatiques sont automatiquement

3. Radiologie : fait le diagnostic , et prévoit le pronostic et la méthode thérapeutique .

Au minimum

Cliché de face strict

De profil : soit axillaire soit de l'omoplate (un profil transthoracique facile a réaliser reste difficile a interpréter)

Il faut pouvoir préciser

1. Le / les traits de Fr.
2. Le nombre de fragments
3. Les déplacements
4. L'engrènement ou non des fragments
5. L'existence de luxation et la qualité de la trame osseuse

Un piège majeur :méconnaitre un fracture engrenée devant une luxation et provoquer le déplacement de la Fr. lors de la réduction .

V. Complications :

1. Immédiates :

Rares =traumatismes a haute énergie

- **L'ouverture** :exceptionnelle
- **L'atteinte neurologique** (nerf circonflexe :déficit du deltoïde + anesthésie du moignon de l'épaule , ou plexus brachial : déficit sensitivo moteur distal)
- **Les lésions vasculaires** :

atteinte de l'artère ou la veine axillaire (abolition des pouls +/- gros hématome du creux axillaire)exige une artériographie d'urgence .

- **la luxation** :à rechercher devant toute fracture de l'ESH

2. complications secondaires :

la consolidation se fait en 3 à 6 semaines selon le type de Fr.

pendant ce délai on peut observer :

- **un déplacement** : réduction instable immobilisation inefficace ostéosynthèse précaire
- **une infection** : rare
- **un syndrome algodystrophique** :redoutable , source de raideur++

3. complications tardives :

- **cal vicieux** : fréquents, généralement bien tolérés
- **raideur de l'épaule** :++

Très fréquente également, principale complication de ces fractures, par intrication de 3 facteurs :

rétraction des parties molles (fractures complexes, immobilisations prolongées, algodystrophie, absence de rééducation) combattue par une mobilisation précoce et Une rééducation prolongée

atteinte des muscles de la coiffe des rotateurs (par déchirure ou défaut de reposition des tubérosités=insertions)

l'importance de la douleur a la mobilisation

- **pseudarthrose :** rare
- **nécrose de la tête humérale :**complique les fractures articulaires et surtout les fractures luxation (tête séparée de sa tubérosités ,énucléée (se voit entre 6 et 12 mois)
- **omarthrose scapulo humérale :**très tardive complication des fractures articulaires et la nécrose de la tête.

Formes cliniques

- **Fractures de l'enfant** :très bien tolérées :

Soit fracture décollement épiphysaires (Salter et Harris)

Soit plus souvent fractures métaphysaires

- **Fractures de l'adulte jeune** : traumatisme à haute énergie
- **Fractures pathologiques** :

Lors d'un traumatisme minime (os fragilisé)

Chez l'enfant :Tumeur bénigne (kyste osseux++)

Chez l'adulte :Tumeur maligne (métastase)

VI. Traitement :

But :

- obtenir une consolidation dans les brefs délais
- et une bonne fonction de l'épaule (mobilité et indolence)
- l'immobilisation doit être brève
- l'ostéosynthèse solide et stable
- la rééducation doit être précoce et prolongée

Moyens et indications:

1. **fractures parcellaires :**

souvent la réduction des Fr. parcellaires se fait après réduction de la luxation (repositionna tubérositaires) elle nécessite un immobilisation par Djarier pendant 3 semaines à 30° d'abduction

sinon reposition chirurgicale

2. **fractures extra articulaires :**

fracture engrenée :

simple immobilisation de 3 semaine

fracture non engrenée :

la *réduction* s'impose : par manœuvres externes

+ immobilisation (*Dujarier)* ou

+*ostéosynthèse à foyer fermé*

(embrochage : de kapandji ..)

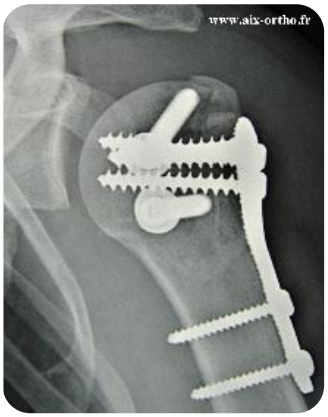

fractures articulaires :

***non déplacée* : -**simple immobilisation 3-6 semaines 1

***déplacées* :** leur traitement est difficile avec résultats décevants :

-réduction et ostéosynthèse a ciel ouvert (sujet jeune) 2

-prothèse de l'épaule (sujet âgé) 3

fractures luxation (FL) :

la réduction de la luxation est difficile et dangereuse (risque de désengrènement)

elle peut être tentée dans les fractures luxations extra articulaires (avec douceur et patience)

le plus souvent la réduction et l'ostéosynthèse se font à ciel ouvert

une arthroplastie prothétique s'impose chez le sujet âgé lorsque la tête est énucléée

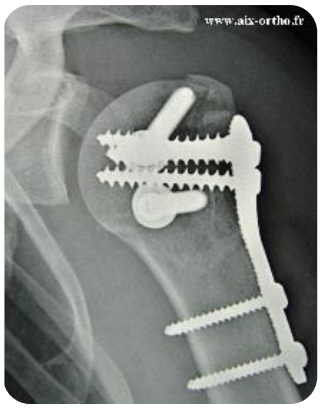

Conclusion:

- les fractures de l'ESH touchent surtout le **sujet âgé** suite a une chute sur l'épaule ou l'avant bras
- une bonne connaissance des variétés **anatomo pathologiques** guidera la thérapeutique et prévoit les complications principalement **la raideur.**