FRACTURES DES DEUX OS DE L'AVANT BRAS

1- INTRODUCTION

Les fractures de l'avant-bras sont classiquement représentées par les fractures Atteignant simultanément les deux os (radius et ulna), ou séparément chacun d'eux. Le plus Souvent les deux os sont fracturés.

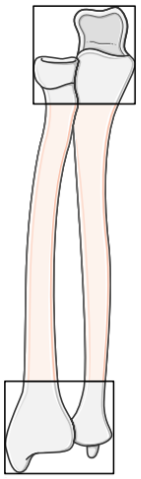

5 Délimitation des zones diaphysaires de l'avant-bras d'après la méthode des carrés épiphysaires de Heim.

EMC

Elles sont fréquentes : adulte jeune et l'enfant.
Sont graves : compromettent la pronosupination et elles sont tres pourvoyeuses de syndrome des loges.
Le diagnostic est clinique et radiologique.
Le traitement est chirurgical chez l'adulte et orthopédique chez l'enfant.
Les fractures d'un seul des deux os peuvent s'associer à une luxation de l'autre réalisant les lésions de MONTEGGIA et GALEAZZI.

Impératifs de prono-supination (selon Destot) :

- La longueur des os doit être intacte
- Courbure pronatrice du radius intacte
- Pas de décalage d'un des deux os
- Espace interosseux libre
- 2 articulations radio-ulnaire mobiles

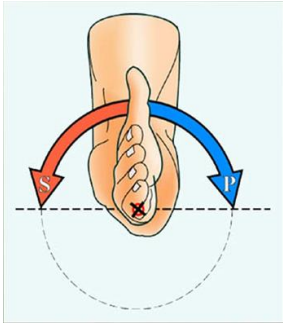

Mouvements de prono-supination

Fractures de l'avant-bras Fréquentes chez l'enfant et l'adulte, chocs directs ou indirects
Enfants : fracture en bois vert le plus souvent ou fractures transversales très distales.
Adultes : la situation du trait conditionne les déplacements en fonction des muscles, souvent au tiers moyen.

2- ANATOMOPATHOLOGIE

Mécanisme direct : fréquent surtout chez l'adulte.

Mécanisme indirect : chute sur la main, poignet en extension ; plus rarement c'est un mécanisme de torsion forcée qui fracture le radius puis l'ulna

3- CLINIQUE

Type de description : fracture des deux os de l'avant-bras déplacée chez l'adulte.
Inspection :

- Attitude du traumatisé du membre supérieur.
- Impotence fonctionnelle totale du membre supérieur.
- Déformation de l'avant-bras en crosse.
- Œdème rapidement expansif de tout l'avant-bras.
- La mobilisation de l'avant-bras déclenche une douleur
- Recherche d'une complication vasculo-nerveuse.

4- RADIOLOGIE

- Radiographie de face et profil strict des deux os de l'avant-bras
- Radiographie de face et profil strict du coude
- Radiographie de face et profil strict du poignet.

La nature du trait, son siège, les déplacements et les lésions osseuses associées.

5- FORMES CLINIQUES

Chez l'enfant : elles sont plus fréquentes et ne diffèrent guère sur le plan clinique, mais sont particulière par la nature des fractures survenant sur un os jeune.
On distingue :
Fracture plastique : incurvation de l'os sans trait de fracture visible.
Fracture en motte de beurre : due à la compression de l'os.
Fracture en bois vert : rupture d'une seule corticale et incurvation de la deuxième.
Fracture totale.

Lésion de Monteggia : associe une fracture de L'ulna avec une luxation de la tête radiale L'axe du radius doit normalement passer au centre du condyle, Faire des radios comparatives.

Fracture de Monteggia EMC

Lesion de Galleazzi : associe une fracture de la diaphyse radiale et une luxation de la radio-ulnaire inférieure.
Fracture de Essex Lopresti : fracture du radius + fracture de la tête radiale.

6- COMPLICATIONS

- Irréductibilité (interpositions)
- Syndrome de Volkmann

- Pseudarthroses
- Raideur en prono-supination
- Synostoses
- Fractures itératives après ablation de plaques

7- TRAITEMENT

But :
faire consolider les fracture des deux os de l'avant-bras par une éduction anatomique de la fracture (restitution des courbures et la longueur des 2 os), afin de restituer la prono-supination de l'avant-bras.

Traitement orthopédique

Fractures non-déplacées : indiqué chez l'enfant (bois vert non-déplacée) ou dans les fractures non-déplacées chez l'adulte.

Réduction des fractures par manœuvres externes et une contention par un plâtre Brachio-Anté-Brahio-Palmaire (BABP), coude à 90° et poignet en légère flexion dorsale et pronation intermédiaire pour 4 à 6 semaines (selon l'âge). Radiographies de contrôle répétées, consolidation constante. Attention aux déplacements secondaires !

Traitement chirurgical
S'adresse à l'adulte et à quelques fractures chez le grand enfant.

J L Lerat

Ostéosynthèse par plaques vissées EMC

Plaques vissées : indiquées chez l'adulte ; permettent une rééducation précoce
Embrochage : utilisé surtout chez l'enfant
Fixateur externe : utilisé dans les fractures complexes et les délabrements musculaires.

8- CONCLUSION

Les fractures des deux os l'avant-bras sont fréquentes, la difficulté est le rétablissement de la longueur. Les complications ne sont pas exceptionnelles, la raideur en prono-supination est fréquente.