DEPISTAGE DE LA LUXATION CONGENITALE DE LA HANCHE

Nadjib OTHMANI MARABOUT

OBJECTIFS :

1. Reconnaitre une LCH
2. Expliquer l'importance du dépistage de la LCH

Année universitaire 2021-2022

الحكيم نجيب عثماني مرابط
Pr: OTHMANI MARABOUT . N
Maître de Conférence
Orthopédie - Traumatologie (A)

DEPISTAGE DE LA LUXATION CONGENITALE DE LA HANCHE

Nadjib OTHMANI MARABOUT

Introduction :

La luxation congénitale de la hanche (LCH) est une anomalie du développement de la hanche. Elle pose un réel problème de sante publique d'où la nécessité d'un dépistage précoce à la naissance. Ce dépistage repose essentiellement sur la recherche d'une instabilité de la hanche par un examen clinique répété.

Le traitement est d'autant plus simple que le diagnostic est précoce.

Etiopathogénie :

La LCH ou maladie luxante congénitale se développe pendant le troisième trimestre de la grossesse. Elle est favorisée par certaines positions luxantes (présentation de siège).

L'étiologie génétique peut être évoquée devant surtout l'existence de cas familiaux et la prédominance féminine. L'hyperlaxité ligamentaire et l'anomalie de développement du cotyle sont aussi des facteurs en faveur.

Facteurs de risque

Il existe plusieurs facteurs de risque devant lesquels le dépistage devient plus qu'obligatoire.

Ces facteurs sont multiples et sont de valeur variable selon les études et les auteurs.

Parmi ces facteurs de risque on retrouve :

- ✓ Le sexe féminin : les filles sont plus exposées à faire des LCH que les garçons.
- ✓ Antécédent familial de LCH : cette notion est souvent retrouvée ce qui plaide en faveur de l'étiologie génétique de cette pathologie.
- ✓ Syndrome postural : la LCH est toujours suspectée devant un nouveau-né qui présente un torticolis congénital, un métatarsus-adductus, un genu-récurvatum, pied bot varus équin .....
- ✓ Présentation de siège : c'est une présentation qui peut favoriser la luxation , on peut parler aussi de la version tardive qui peut avoir la même signification que la présentation de siège.
- ✓ Autres facteurs : grossesse gémellaire, macrosomie, oligoamnios, primiparité ...

Comment dépister ?

Le dépistage de la LCH repose essentiellement sur **l'examen clinique** des 02 hanches qui est obligatoire à la naissance pour tous les nouveaux nés et doit être répété lors de toute consultation pour ceux qui présentent un ou plusieurs facteurs de risque jusqu'à l'âge de la marche.

Cet examen peut être réalisé par la sage-femme en salle d'accouchement, le pédiatre, le médecin généraliste ou l'ortho-pédiatre.

L'examen clinique doit rechercher une **limitation de l'abduction** et/ou une **instabilité** des hanches.

Conditions de l'examen :

- Bébé dévêtu, calme
- Sur un plan dur, au bord de la table d'examen.
- En présence de l'un des parents surtout la maman.
- Mains chauffées.

Ces conditions sont nécessaires pour un examen fiable sur un bébé bien relâché.

Résultats de l'examen clinique :

- On commence par rechercher une asymétrie des plis cutanés, une rétraction des adducteurs de la hanche, une asymétrie des mouvements des deux membres inférieurs, et des signes en faveur d'un syndrome postural (torticolis, genu-récurvatum, déformation des pieds ...).
- L'examen clinique doit apprécier le degré d'amplitude de l'abduction des hanches (fig. 01), toute limitation de l'abduction doit faire suspecter une LCH.

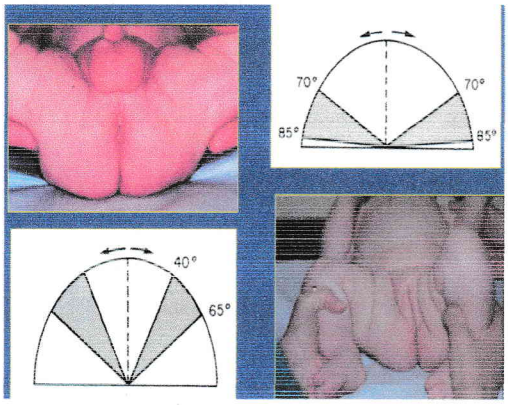

(fig. 01)

- L'instabilité de la hanche reste le signe principal pour le diagnostic d'une LCH. Cette instabilité est recherchée grâce a deux manœuvres : ORTOLANI et BARLOW.

*La manœuvre d'**Ortolani-Le Damany*** : (fig.02)

L'examinateur examine les deux hanches en même temps, il saisit les 2 genoux entre son pouce et son index en plaçant ses 3 autres doigts sur la face externe de la cuisse.

Les genoux et les hanches du nourrisson sont fléchis.
En imprimant un mouvement ***d'ABDuction*** l'examinateur peut percevoir un **ressaut** dit « **de rentrée** » indiquant que la hanche est luxée mais qu'elle est réductible.
Lors du mouvement **d'ADDuction** l'examinateur peut percevoir un ressaut de sortie indiquant que la hanche est en place mais qu'elle est luxable.

الحكيم نجيب عثماني مرابط
Pr: OTHMANI MARABOUT . N
Maître de Conférence
Orthopédie - Traumatologie (A)

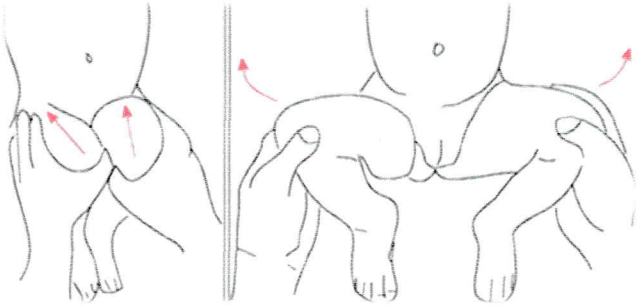

(fig.02)

La manœuvre de ***Barlow*** :(fig.03)

L'examinateur examine chaque hanche à part, lors de cette manœuvre on recherche surtout un piston de la hanche, l'examinateur tient le bassin d'une main et l'autre main saisit la cuisse en **ABDuction.** Pendant que la cuisse est maintenue en abduction, l'examinateur effectue des mouvements **antéro-postérieurs** à la cuisse du nourrisson. La perception du signe du **piston** indique l'instabilité.

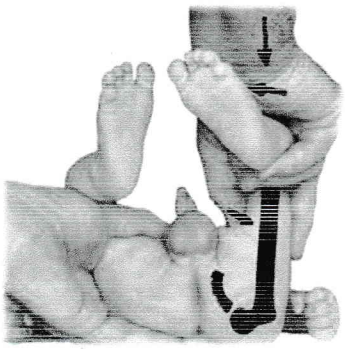

(fig.03)

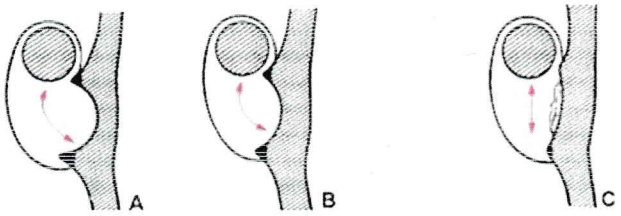

A&B :ressaut C : piston

Au terme de cet examen clinque onva se retrouver devant trois situations possibles :

1. Soit la hanche est luxée réductible,
2. Soit elle est réduite luxable,
3. Soit elle est luxée irréductible.

Pr: OTHMANI MARABOUT . N
Maître de Conférence
Orthopédie - Traumatologie (A)

Examens paracliniques :

A. **L'Echographie :** C'est l'examen de choix pour rechercher une LCH après l'examen clinique. Elle est demandée si ce dernier est douteux ou s'il y a des facteurs de risque. Elle est après l'âge de 01 mois et avant 04 mois (lorsque les noyaux d'ossification des extrémités supérieures des fémurs ne sont pas encore visibles).
Le principal avantage de cet examen c'est qu'il utilise les ultrasons, il est non irradiant et atraumatique.
L'échographie permet d'apprécier l'importance de la dysplasie du cotyle et d'objectiver l'instabilité de la hanche par un examen dynamique.

B. **Radiographie standard :** Ne peut être prescrite qu'après l'âge de 04 mois en cas de doute diagnostic ou pour le suivi d'un traitement de la LCH. C'est un examen irradiant.

L'imagerie de la hanche (échographie ou radiographie) n'est pas une technique de dépistage.

Elle n'est indiquée qu'en cas de facteur de risque ou d'anomalie à l'examen clinique.

Pourquoi dépister ?

Un diagnostic précoce et une prise en charge adaptée de la LCH par un traitement en ambulatoire, dans les 5 premières semaines de vie permet d'obtenir dans la très grande majorité des cas une guérison complète et sans séquelles.

L'échec ou le non dépistage de cette pathologie est responsable d'un diagnostic tardif souvent lors d'une boiterie après l'âge de la marche.

Plus l'enfant est âgé et plus la prise en charge devient complexe avec des risques croissants de séquelles anatomiques.

Conclusion :

Le diagnostic précoce d'une LCH permet d'épargner les enfants un traitement lourd, astreignant, couteux et parsemé de complications anatomiques et générales. D'où l'intérêt d'une bonne politique de dépistage incriminant tous les intervenants concernés.

Pr: OTHMANI MARABOUT . N
Maître de Conférence
Traumatologie