

Faculté de Médecine de Batna

Dr : DERDOUS CHAOUKI
Professeur agrégé
en Orthopédie, Traumatologie

La luxation périlunaire du carpe

I Introduction :

La luxation périlunarienne du carpe est une pathologie rare, complexe et grave, pouvant hypothéquer le pronostic fonctionnel du poignet.

Elle passe inaperçue dans un tiers des cas.

Elle est l'apanage du sujet jeune, souvent secondaire à un traumatisme violent, la chute d'un lieu élevé, ou l'accident à haute énergie. Lors du contact avec le point d'impact, le poignet est souvent en hyper extension.

La rareté des lésions, elle représente 5 à 10% des lésions du carpe.

Le traitement est en fonction des lésions anatomo-pathologiques

II. Définition :

- Les luxations périlunariennes du carpe se définissent par la perte totale de contact entre la surface articulaire distale (inférieure) du lunatum, et la surface articulaire proximale (supérieure) de la tête du capitatum.
- Les luxations périlunariennes du carpe se divisent en deux variétés, en fonction du déplacement du capitatum avec le reste des os du carpe, par rapport au lunatum. Si le capitatum se déplace:
 - en postérieur: c'est la luxation rétrolunaire du carpe,
 - en antérieur: c'est la luxation antélunaire du carpe.
- Les luxations périlunaires du carpe peuvent être:
 - pures, alors la ligne de dislocation carpe, passe au niveau des structures ligamentaires,
 - où associées à des fractures; il s'agit de fractures- luxations.
- Durant les luxations périlunaires du carpe le lunatum:
 - reste sous le radius,
 - ou se luxe en avant, sa bascule peut être minime ou grande allant jusqu'à l'énucléation totale.

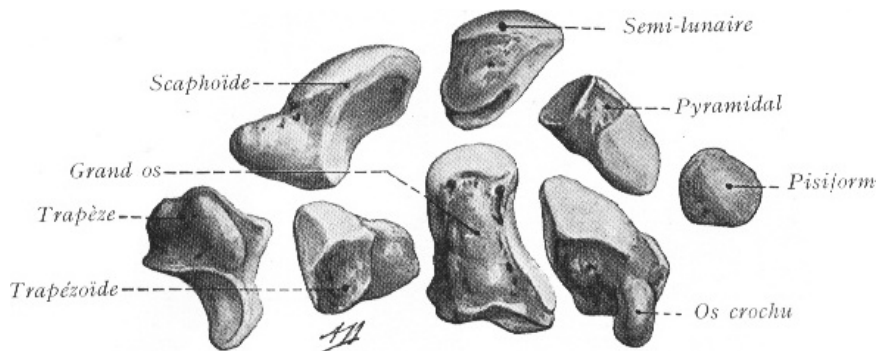
III. Rappel anatomique :

a. ostéologie :

Le carpe est constitué de 8 os disposés en deux rangées l'une proximale ou antibrachiale, l'autre distale ou carpienne.

La rangée proximale est constituée de dehors en dedans par : le scaphoïde, le lunatum, le triquetrum et le pisiforme.

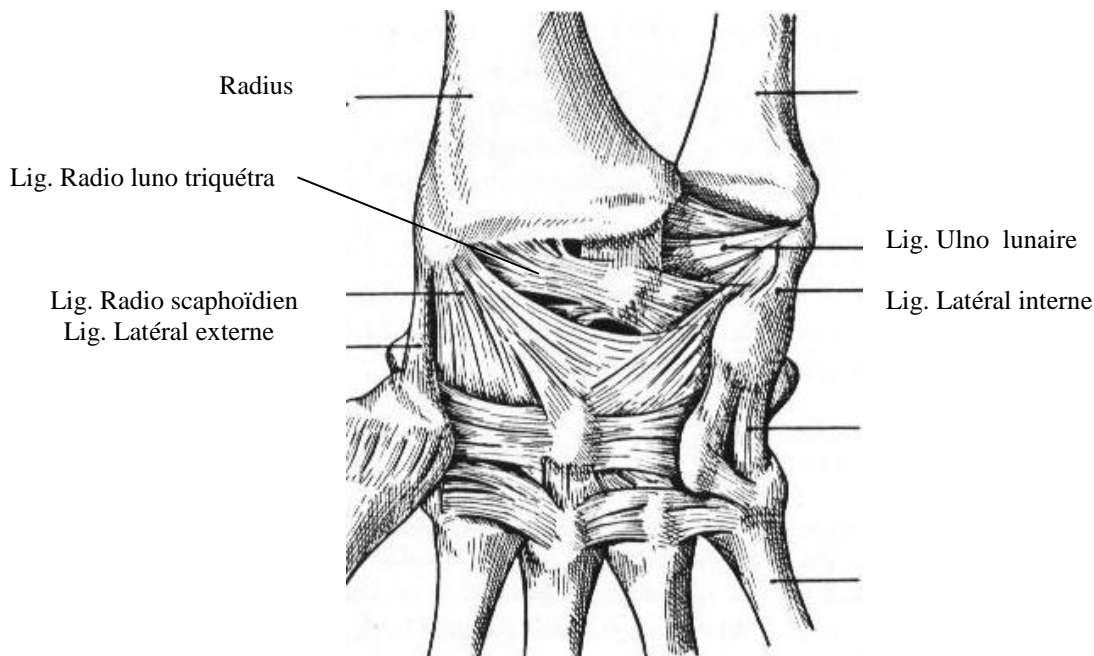
La rangée distale de dehors en dedans elle est constituée : le Trapèze, Trapézoïde, Capitulatum, Hamatum



b. Les ligaments du carpe

L'anatomie des ligaments du carpe est complexe. parfois elle prête à confusion Ces ligaments peuvent être classés en 2 groupes essentiels :

- extrinsèques : reliant les deux os de l'avant bras avec les os du carpe
- intrinsèques : reliant les os du carpe entre eux.



Lig antérieur du carpe (art.radio carpienne, carpienne et carpo métacarpienne
(Vue antérieure d'après Poirier).

IV. Mécanisme

A. Mécanisme direct.

Survient à la suite d'un traumatisme direct, lors de la chute d'une masse pesante sur le poignet ou lors d'une torsion de ce dernier dans une machine mécanique. La concavité carpienne est soudainement écrasée; et les os du carpe sont dissociés selon un mécanisme axial. On peut avoir différents types de luxations fractures du carpe.

Fréquemment ces lésions sont associées à des ouvertures cutanées.

B. Mécanisme indirect.

Plusieurs travaux ont été faits, pour élucider ce mécanisme. Citons les travaux de Mayfield, de Johanson, d'Allieu et d'Argenson.

Le dénominateur commun à la survenue de la majorité des lésions anatomo pathologiques, est l'association d'une hyper extension, d'une inclinaison ulnaire et d'une supination intra carpienne. Cette dernière parait être le facteur principal de la déstabilisation du carpe.

Selon ces études les lésions débutent du côté externe et au fur et à mesure que la force du traumatisme se propage, les lésions atteignent le coté ulnaire.

En premier lieu, les ligaments antérieurs de la médio carpienne en rapport avec le scaphoïde sont progressivement tendus. Le scaphoïde est en extension et supination; alors que le lunatum est en pronation, retenu par le ligament radio lunaire (court et long). Ceci favorise la dissociation de ces 2 os entraînant la rupture du complexe ligamentaire scapho-lunaire (stade **I de Mayefeld**). C'est le levé du verrou externe selon Herzberg.

Pour obtenir une fracture du scaphoïde, Johanson accentue l'hyperextension et la déviation ulnaire. La partie dorsale du scaphoïde touche le bord dorsal du radius, entraînant une fracture du col du scaphoïde. Certains auteurs incriminent l'inclinaison radiale à la survenue d'une fracture du scaphoïde.

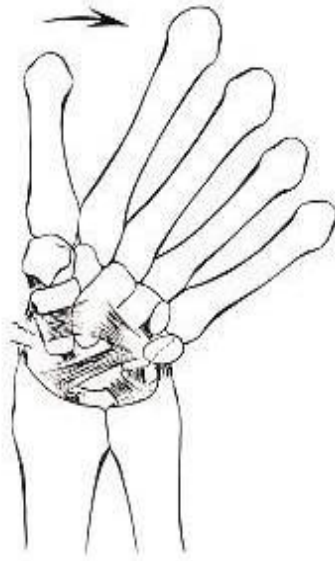
Si le mécanisme se continue, on aura une déchirure du ligament latéral externe et du ligament radio-capitatum (**stade II de Mayefield**). Nous décrivons à ce dernier quatre types de lésions:

- lésion partielle.
- avulsion du coté capitatum.
- section complète.
- avulsion du coté radiale.

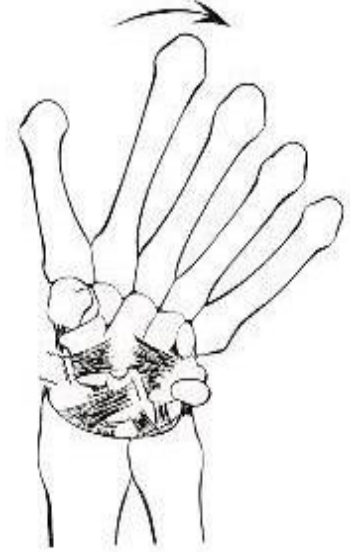
A se stade, lorsque le lunatum est en extension, le capitatum migre en dorsal par rapport à la concavité lunaire: c'est l'articulation la plus instable du carpe.

Si le lunatum n'est pas bien en extension. Le capitatum touche le bord dorsal du lunatum, entraînant une fracture de son dôme, qui va basculer de 180°. **Johnson** estime que le capitatum percute le bord postérieur du radius.

Pathomechanics and progressive instability.perilunar



stade II

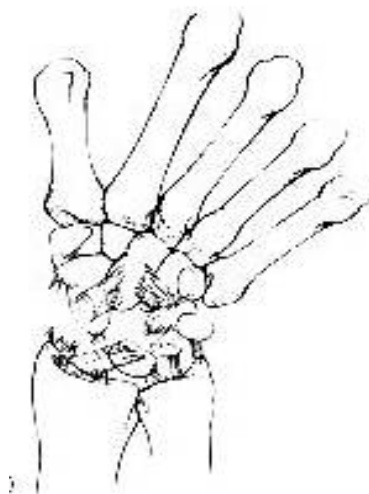


stade III

Poursuivant la progression du mécanisme, on aura:

- soit une avulsion du ligament radio triquétral antérieur,
- soit une avulsion ou rupture des ligaments ulno triquetraux,
- soit une rupture ou une avulsion du côté lunaire du triquetrum du ligament luno triquétral, entraînant une disjonction luno triquétrale, ou une fracture du triquetrum. La fracture est le plus souvent localisée au pôle supérieur de l'os (**stade III de Mayefield**).

Le lunatum est désolidarisé de tout le massif carpien. L'ensemble du carpe se luxer en arrière du lunatum (**stade IV**). A ce stade les ligaments périlunaires sont déchirés. Seuls la capsule dorsale et les ligaments radio lunaires peuvent maintenir le lunatum en place (type I d'Allieu et Witvoet).

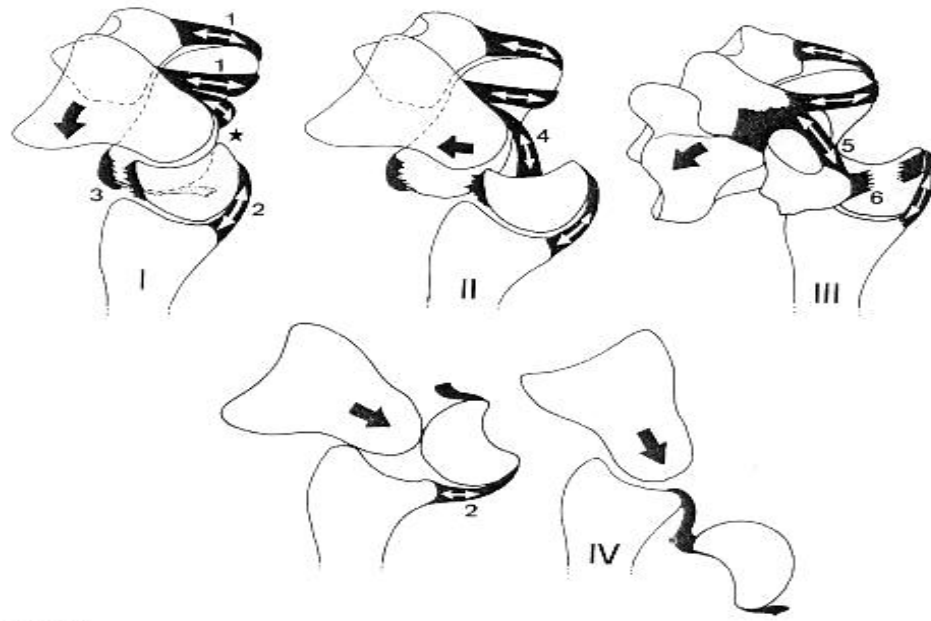


stade IV

Pathomechanics and progressive perilunar instability.

Sous la pression du capitatum en postérieur du lunatum, ce dernier va se luxer en avant faisant quelques degrés de rotation, jusqu'à l'énucléation totale dans le canal carpien, exceptionnellement au niveau de l'avant bras.

Le capitatum prend la place du lunatum sous le radius; le lunatum est ainsi énucléé à la manière d'une expulsion d'un noyau de cerise pincé entre le pouce et l'index
Allieu



Représentation schématique des quatre stades des luxations périlunaires du carpe:
 Vue sagittale

V Clinique :

1. Lésions fraîches.

Le patient consulte immédiatement après le traumatisme, et la symptomatologie est:

- soit insidieuse et discrète.
- soit évidente et alarmante.

a. Symptomatologie discrète.

Le patient vient consulter au pavillon des urgences pour une symptomatologie douloureuse du poignet, faisant suite à une chute sur la pomme de la main. Un diagnostic d'entorse du poignet ou une fracture non déplacée de l'extrémité inférieure du radius est donné, une contention plâtrée est prescrite. Pourtant, le bilan radiologique objectivant une luxation ou une luxation fracture du carpe, passée inaperçue devant un œil non averti.

b. Symptomatologie évidente

Même devant une symptomatologie évidente nous conseillons un examen clinique minutieux et méthodique, qui doit comprendre :

- Un interrogatoire comportant :
 - l'état civil du patient.
 - la profession.
 - l'heure de survenue du traumatisme son mécanisme, en flexion, ou en extension.
 - les antécédents médico-chirurgicaux.
- L'inspection va à la recherche :

- d'abrasions ou de contusions au niveau de l'éminence thénar ou hypothénar. Ceci peut aider à suspecter le mécanisme du traumatisme.
 - d'œdème et d'empatement antéro postérieur, différents des déformations observées lors des fractures de l'extrémité inférieure du radius. L'œdème est plus bas situé
 - de paresthésies dans le territoire du nerf médian, d'importance variable, causé par le traumatisme lui-même au moment de l'impact ou survenu à la suite de l'enflément.
 - de la difficulté d'enroulement et d'étirement des chaînes digitales, observée dans l'énucléation du lunatum.
- o La palpation va à la recherche :
- du lunatum luxé, dans le pli antérieur du poignet.
 - de la douleur dans la tabatière anatomique, suspectant une fracture du scaphoïde associée.

2. Lésions anciennes:

Elles sont observées lors des retards au diagnostic. Ce délai est de quelques jours à 2 ou 3 semaines:

- le patient consulte, et le diagnostic passe inaperçu.
- le patient ne consulte pas, jugeant bénigne sa lésion, soit se faisant manipuler par un rebouteux.

La symptomatologie est représentée par:

- des douleurs accentuées à la mobilisation du poignet et des doigts
- et/ou des signes de syndrome du canal carpien devenus évidents.
- et/ou raideur du poignet.

3. Lésions chroniques ou formes négligées ou invétérées.

Après plusieurs mois ou quelques années, le patient consulte pour :

- une raideur du poignet.
- des paresthésies, devenant gênantes dans le territoire du nerf médian.
- déformation caractéristique du poignet.
- difficulté d'enroulement et étirement des chaînes digitales, éventuellement clouée en flexion (Segond) notamment dans l'énucléation antérieure du lunatum négligé.

VI DIAGNOSTIC RADIOLOGIQUE

Pour être analysé, les clichés doivent intégrer :

- au moins 5cm du radius. Certains auteurs recommandent l'inclusion de 7 à 8 cm de la partie distale du radius et ceci pour mieux calculer l'axe du radius.
- tout le carpe.
- l'intégralité des métacarpes.
- l'axe du radius et celui du 3^{ème} métacarpien doivent être colinéaires de face comme de profil.

Deux clichés sont indispensables pour faire le diagnostic:

- un cliché de face stricte (incidence postéro antérieure, plus facile à réaliser que l'incidence antéro postérieure chez le patient post traumatisé du fait de la douleur).
- un cliché de profil strict.

1. **Sur la face:**

- le chevauchement de la partie supérieure de la 2^{ème} rangée du carpe sur la partie inférieure de la première.
- la disparition des interlignes articulaires.
- le lunatum a perdu sa forme quadrangulaire, et prend l'aspect triangulaire à sommet inférieur (toupie).
- l'espace ou l'écart existant entre scaphoïde et lunatum, devient plus important en cas de luxation pure.
- l'association d'une fracture du scaphoïde doit faire noter: l'aspect du trait, son siège, le rapport du fragment proximal avec le lunatum. Ce fragment bascule dans le même sens que le lunatum ou en sens inverse, en fonction de l'intégrité ou non du ligament scapho lunaire.

2. **Sur le profil:** on objective :

- une perte totale de l'alignement radius, lunatum et capitatum.
- une perte de contact, entre la face inférieure de la surface articulaire du lunatum et le dôme du capitatum.
- la direction de la luxation: postérieure ou antérieure, donnant des luxations retro lunaires du carpe (fréquentes) ou des luxations anté lunaire du carpe (rares).
- le degré d'énucléation du lunatum.
- la fracture du scaphoïde accompagnant le lunatum.
- les fractures associés: elles concernent les marges de l'extrémité inférieure du radius, les os du carpe notamment le capitatum et le triquetrum.

VII. Traitement

Trois types de méthodes de prise en charge thérapeutique sont décrits:

- **soit orthopédique** : nécessite une réduction sous anesthésié générale ou locale aboutissant à une relaxation totale. La réduction est faite selon la méthode de **Watson Jones**. La contention est assurée par :
 - un plâtre initial : brachio anté brachio palmaire (BABP), poignet fléchi de 20°, coude à 90°
 - son ablation à 3 semaines, permet de regagner progressivement la position neutre du poignet en 10 à 15 minutes. puis la confection d'un second BABP, poignet en rectitude.
 - Au bout de 2 semaines le coude est libéré, laissant place à un gant plâtre pendant une semaine.

En cas de fractures associées, notamment celle du scaphoïde, le plâtre BABP, déjà décrit auquel s'ajoute :

- une discrète inclinaison radiale du poignet,
- une immobilisation de la première colonne du pouce

Quand au second BABP, il sera gardé jusqu'à consolidation des fractures

soit orthopédique suivi de chirurgie,

La prise en charge chirurgicale a suivi le traitement orthopédique, pour les raisons suivantes:

- la réduction de la luxation n'est pas obtenue, ou insuffisante,
- la réduction des lésions associées n'est pas obtenue, ou inacceptable,
- fractures étagées du membre homolatéral,
- persistance ou aggravation des symptômes d'un syndrome du canal carpien,
- déplacement secondaire de la luxation et/ou des fractures associées,
- la réduction orthopédique de la luxation était de première intention, alors que l'acte chirurgical est retardé chez le polytraumatisé.

soit d'emblée chirurgicale.

- de première intention
- faisant suite à un traitement orthopédique
 - que celui-ci ait échoué,
 - ou qu'il ne s'adressait qu'à l'urgence, c'est-à-dire la luxation; devant alors bénéficié d'un complément chirurgical, notamment pour une lésion osseuse et/ou ligamentaire associée.

Les lésions peuvent être abordé selon plusieurs voies selon le type anatomo pathologique nous avons la voie :

- antéro externe
- antérieure médiane
- postérieure
- combiné

L'ostéosynthèse est aussi en fonction des lésions anatomo pathologique fait appelle soit :

- brochage
- vissage
- greffe cortico spongieuse
- résection de la première rangée du carpe qui reste exceptionnelle en urgence.

VIII. conclusion

La luxation périlunarienne du carpe reste une pathologie complexe. Sa prise en charge est difficile. Son pronostic fonctionnel, qu'elle soit "pure" ou associée à des fractures, est incertain, malgré une conduite thérapeutique, initiale adéquate.