

DIAGNOSTIC DES SURDITES

DEFINITION

La surdité ou hypoacousie désigne toute diminution de l'audition quelle qu'en soit l'importance.

Elle traduit l'atteinte d'un point quelconque de l'appareil auditif depuis le conduit auditif externe jusqu'aux centres

RAPPEL ANATOMIQUE

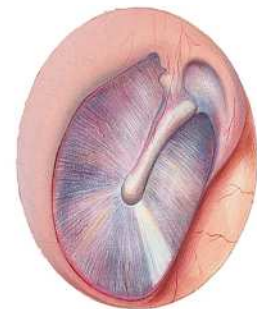
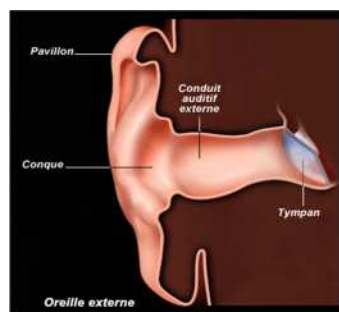
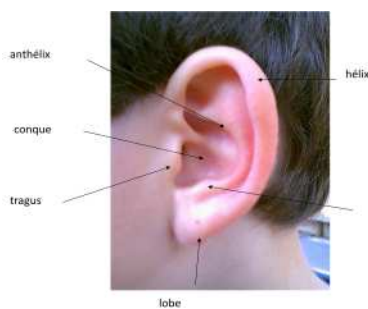L'oreille est formée de 3 parties dites: externe, moyenne et interne

L'oreille externe

Le pavillon capte les sons, les dirige vers le conduit auditif externe qui les dirige vers le tympan.

Canal ostéo-cartilagineux allant du fond de la conque au tympan ; Longueur 2,5cm Tapissé d'un tissu épidermique

Le tympan (fine membrane élastique) vibre sous l'effet des variations de pression de l'air. Il transmet ces vibrations à la chaîne des osselets



L'oreille moyenne

L'oreille moyenne est une cavité appelée caisse du tympan qui contient une chaîne de trois osselets: le marteau, l'enclume et l'étrier.

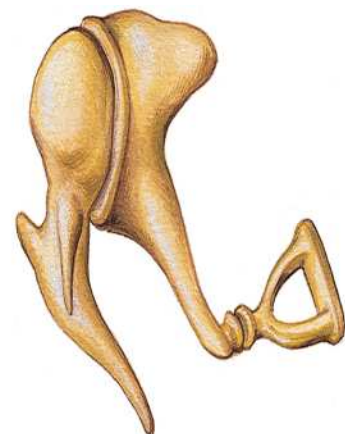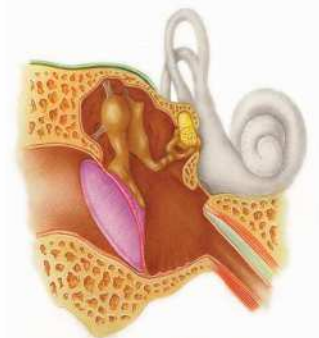
Cette chaîne relie le tympan à une seconde membrane plus petite, la fenêtre ovale.

Les osselets

malleus : tête volumineuse, portée par un col. Il est prolongé par un manche sans col : il est au contact du tympan. Le marteau a un manche au contact du tympan, col et tête en position supérieure

incus : sa tête est articulée avec le malleus. Il a deux branches : une petite, horizontale (qui sert aux insertions ligamentaires et musculaires) et une verticale, plus développée; elle se termine par un renflement : l'apophyse lenticulaire.

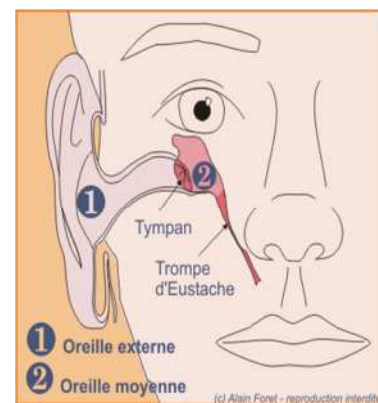
stapes : Il s'articule avec l'apophyse lenticulaire. Il a une tête, deux branches, et une platine qui est en rapport avec la fenêtre ovale.



la trompe d'Eustache

La trompe d'Eustache est un conduit ostéo-cartilagineux comportant une musculature dont la contraction permet de mettre en communication la caisse du tympan avec le pharynx. Ainsi peut être maintenue une équipression entre l'air de la caisse du tympan et l'air du conduit auditif externe, ce qui est indispensable au

Bon fonctionnement du tympan. Cette ouverture des trompes d'Eustache se produit notamment lors de la déglutition et du bâillement. Ce mécanisme est essentiel lorsque la pression extérieure varie (ascension en montagne, plongée...).



L'oreille interne

L'oreille interne est un organe de structure complexe appelé très justement labyrinthe. Elle comprend le limaçon ou cochlée et le vestibule.

La cochlée a la forme d'un petit escargot dont la coquille en spirale décrit un peu plus de deux tours et demi.

Contient 4 rangées de cellules ciliées

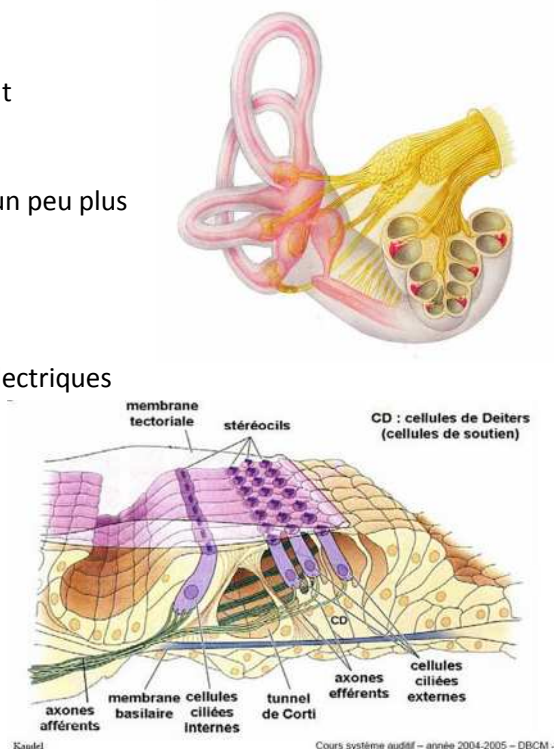
Les cellules ciliées transforment les stimulations sonores en stimulations électriques transmises au nerf auditif qui les achemine vers le cerveau

L'organe de Corti

C'est l'organe de l'audition situé dans l'oreille interne. Il est composé des cellules sensorielles de l'audition appelées cellules ciliées ou cellules de Corti.

Les filets nerveux qui en sont issus vont former le nerf cochléaire.

Ce nerf cochléaire formera, avec le nerf vestibulaire, le nerf auditif qui est la 8^{ème} paire de nerfs crâniens.



Le nerf vestibulocochléaire

Nerf auditif, est la VIII^e paire des nerfs crâniens. Son rôle est essentiellement sensoriel.

Aire auditive

Les messages nerveux portant les informations auditives arrivent au cortex auditif primaire des hémisphères droit et gauche. Cette aire auditive est aussi appelée, l'aire A1 ou aire 41 de Brodmann.

La nature du son

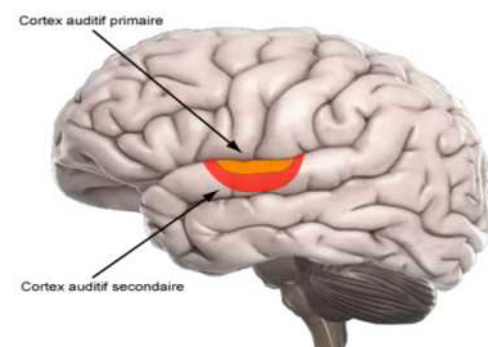
Vibration mécanique du milieu=ondes de pression de l'air

Phénomène ondulatoire:

- une amplitude= intensité (db)
- fréquence (hz)

Propagation différente selon les milieux

- Air 340m/s
- Eau 1500m/s



Physiologie de l'audition

Le son va stimuler l'oreille de deux manières :

- par voie ou conduction aérienne en transitant par les trois parties de l'oreille.
- par voie ou conduction osseuse en stimulant directement l'oreille interne par « vibration » des structures osseuses qui l'entourent.

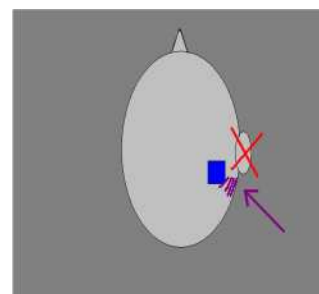
La conduction aérienne

D'abord d'aspect ondulatoire, le son est capté par le pavillon et focalisé dans le conduit auditif externe puis amené à travers le conduit auditif externe au tympan pour le faire vibrer. Lorsqu'il atteint le tympan, le son est transformé en énergie mécanique. Il est ensuite amplifié par les osselets et transmis dans l'oreille interne par le mouvement de piston de l'étrier. Le mouvement « vague de compression » va stimuler à son tour les stéréocils des cellules ciliées externes (CCE) et internes (CCI) de l'organe de Corti et les mettre aussi en mouvement.. Le mouvement des stéréocils provoque une réaction électrophysiologique au niveau des filaments nerveux du nerf auditif placés à la base des cellules ciliées.

La conduction osseuse

le stimulus vibratoire est directement appliqué sur la boîte crânienne et se propage dans l'os pour atteindre ainsi la cochlée sans passer par l'appareil de transmission.

L'intérêt de cette « conduction osseuse » est donc qu'elle permet de tester la fonction de réception auditive y compris lorsque l'appareil de transmission est lésé



Réflexe stapédien

Le réflexe stapédien (du latin stapia : étrier) consiste en la contraction du muscle de l'étrier de l'oreille moyenne, visant à atténuer le niveau d'intensité des sons transmis à l'oreille interne.

Forte intensité= protection de l'oreille interne

L'audition comprend deux étapes: la transmission et la perception.

1. Transmission

Les vibrations sonores captées par le pavillon de l'oreille sont dirigées par le conduit auditif externe sur le tympan. Elles sont alors transmises par la chaîne des osselets à la fenêtre ovale.

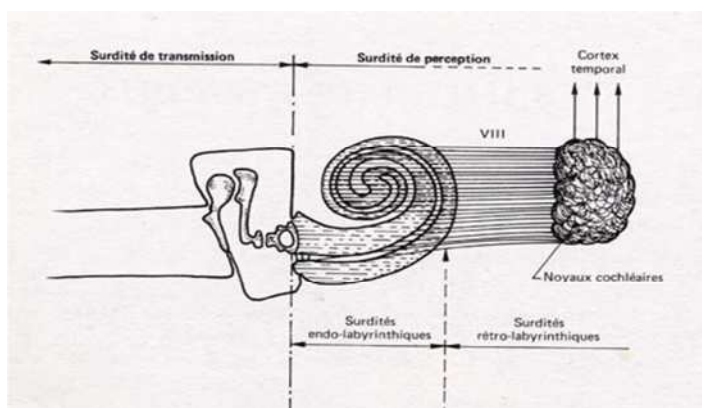
La trompe d'Eustache assure l'équilibration des pressions sur les deux faces du tympan, et ainsi son bon fonctionnement.

2. Perception

Les mouvements de l'étrier sont transmis à la péri lymphie à travers la fenêtre ovale. Ces mouvements excitent les cellules de l'organe de Corti qui engendrent un influx à travers les voies nerveuses auditives.

OE+ OM=transmission

OI=perception



CAT DEVANT UNE SURDITE

L'interrogatoire précisera :

1. -le mode de début : brutal ou progressif.
2. -l'uni ou la bilatéralité.
3. -l'allure évolutive.
4. -les signes accompagnateurs : otorrhées, acouphènes ou vertige.
5. -les antécédents personnels : traumatismes, prise médicamenteuse, infection (méningite, labyrinthite).
6. -la profession.
7. -chez l'enfant rechercher les causes prénatales, néo-natales et post natales. L'existence de cas similaires dans la famille

L'examen clinique

L'inspection :

- apprécie l'état des pavillons, la région mastoïdienne.
- malformation
- signes inflammatoires

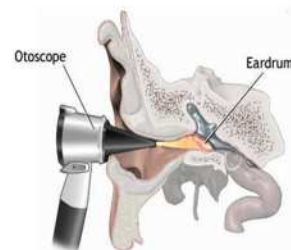
L'otoscopie

*Le miroir de Clar :

C'est l'appareil le plus classique. Il s'agit d'un miroir parabolique qui, à partir d'une source de lumière (ampoule électrique), produit un faisceau lumineux que l'on peut concentrer (« focaliser ») plus ou moins en rapprochant ou en éloignant l'ampoule électrique du foyer. Ce miroir se fixe sur le front de l'examineur qui pourra alors observer le tympan à l'aide d'un spéculum. Le spéculum auriculaire est une sorte de petit entonnoir qui permet de redresser la courbure du conduit auditif afin d'avoir une vision directe du tympan.

*L'otoscope portatif :

C'est l'instrument de prédilection du médecin généraliste car il regroupe sous un faible encombrement la source lumineuse et son alimentation électrique, le spéculum (interchangeable) et une loupe donnant une image agrandie du tympan



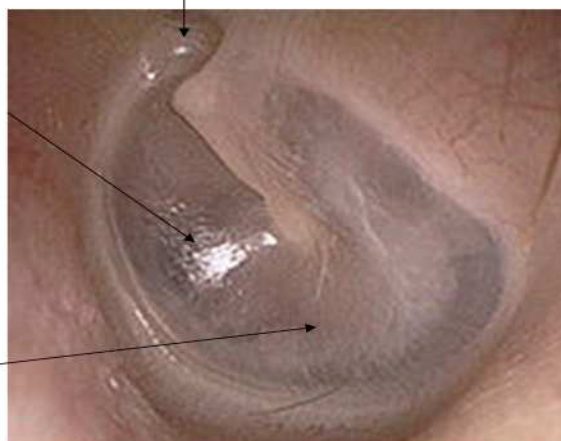ADAM

Pars Flaccida (membrane de Schrapnell) = zone de faiblesse à bien examiner +++

Triangle lumineux

Pars Tensa

La plus aisément examinable

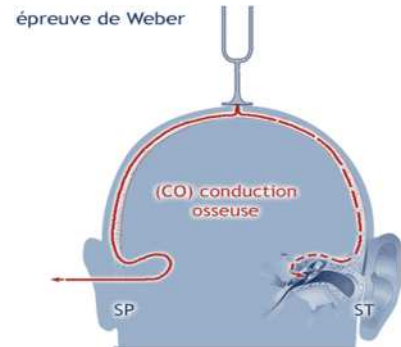
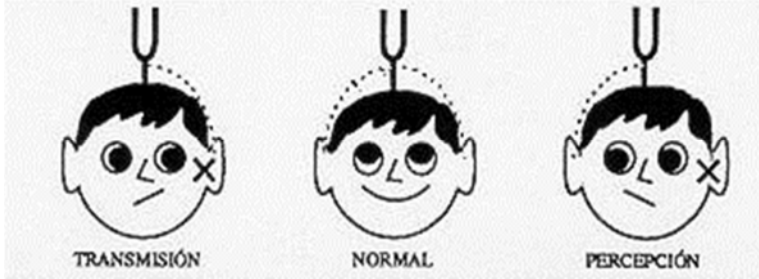


Oreille g

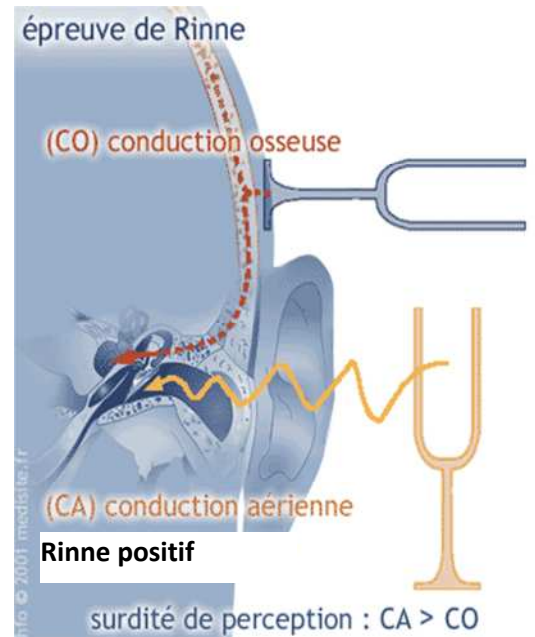
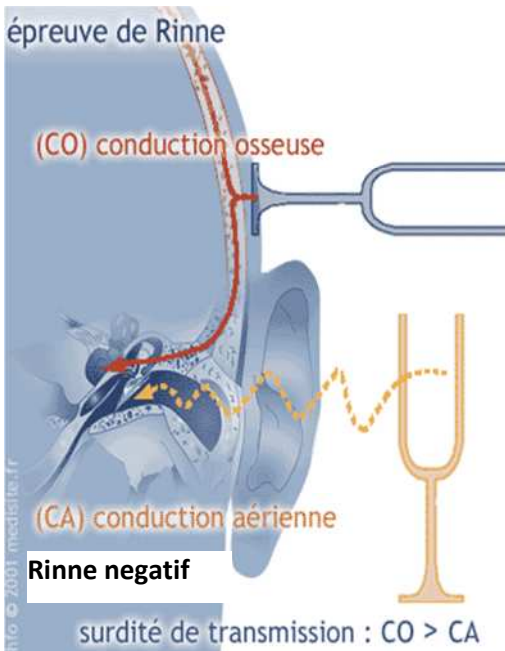
L'EXAMEN DE L'AUDITION

Acoumetrie

L'*épreuve de Weber* qui consiste à faire vibrer le diapason et à le poser sur le vertex du patient. Chez un sujet normal le son est perçu des deux cotés, il est perçu du coté malade dans la surdité de transmission et du coté sain dans la surdité de perception



L'*épreuve de Rinne* elle compare la conduction osseuse, se recherche en plaçant le diapason sur la mastoïde, à la conduction aérienne le diapason étant placé devant le méat auditif. Normalement la conduction aérienne est supérieure à la conduction osseuse, dans une surdité de transmission elle lui est inférieure. Dans une surdité de perception la conduction aérienne est supérieure à la conduction osseuse.



Audiogramme

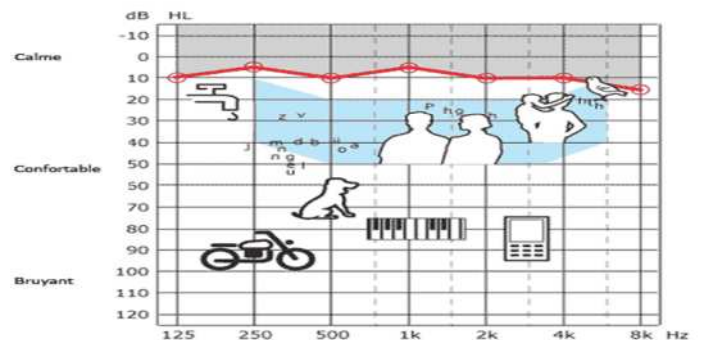
L'audiométrie permet une évaluation chiffrée de l'audition grâce à des stimuli sonores de fréquence et d'intensité connue.

Mesure des seuils auditifs par :

- fréquence : 125 - 8000 Hz
- Par intensité: 0- 120 db

conduction osseuse : CO (vibreur)

conduction aérienne : CA (écouteur)

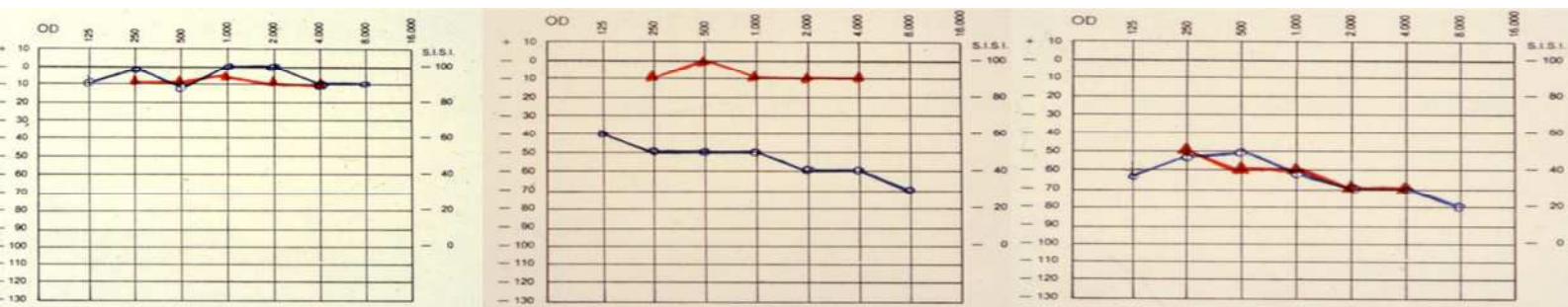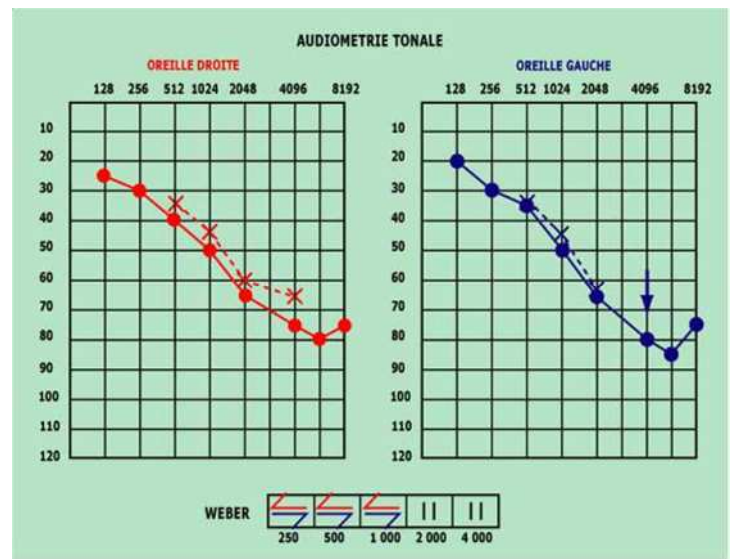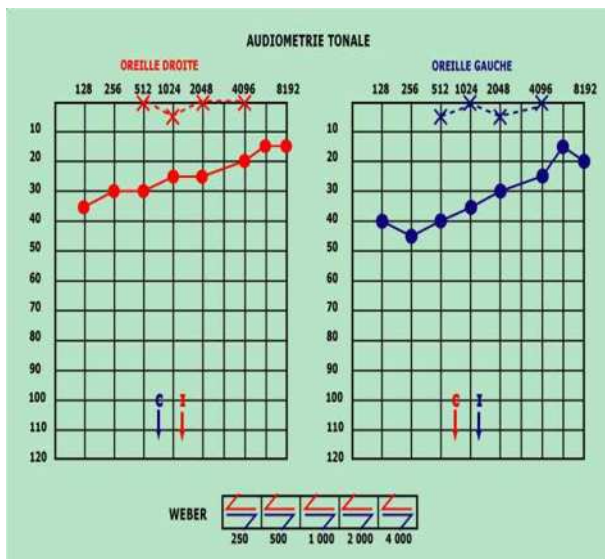


Mise en place des écouteurs :(conduction aérienne).

L'écouteur marqué d'un repère rouge est destiné à l'oreille droite, le bleu à l'oreille gauche

Mise en place du vibreur :(conduction osseuse).

Pour étudier la « conduction osseuse » d'une oreille donnée, l'on doit placer le vibreur sur la mastoïde du même côté.



Hypoacousie : exploration fonctionnelle

Tympanogramme :

- Étude de la compliance du tympan en fonction de la pression dans le conduit

Normale : bon fonctionnement tympan/osselets

Abaissée : épanchement rétrotympanique

Décalée vers les basses pressions

- Étude des réflexes stapédiens (sous la dépendance du nerf facial)

Absents si Surdité de transmission

Présent si surdité de perception = phénomène de recrutement

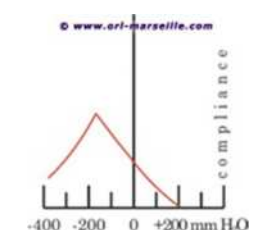
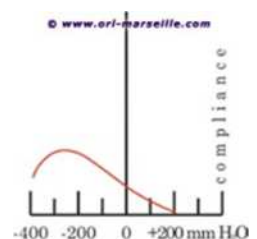
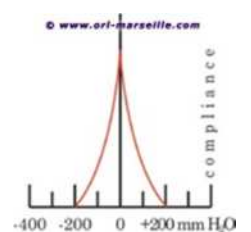
Si absent + surdité de perception : peut traduire une atteinte rétrocochléaire)

Tests objectifs

- Potentiels évoqués auditifs du tronc cérébral (PEA)
- Otoémissions acoustiques

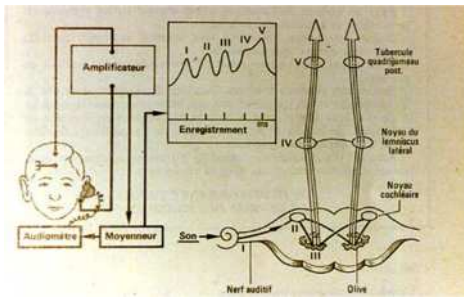
Permet de

- Détecter les simulations de surdité
- Dépister la surdité chez les bébés

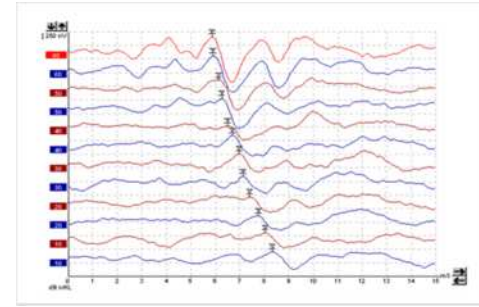


PEA

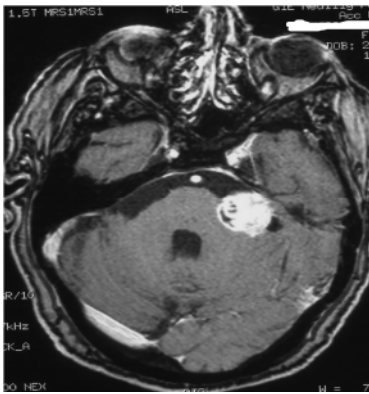Les potentiels évoqués auditifs recherchent une réponse électrophysiologique spontanée des voies auditives



menant au cerveau lors de l'exposition à des bruits d'intensité variable
L'enregistrement des PEA se fait avec des électrodes placées à des endroits précis sur le crâne, notamment sur la mastoïde et au niveau du front. Les résultats enregistrés sont représentés par une courbe.



Bilan radiologique



DGC ETIOLOGIQUE

Au terme de ce bilan on distingue 3 types de surdités :

- les surdités de transmission : les lésions siègent principalement au niveau de l'oreille moyenne et accessoirement au niveau de l'oreille externe.
- les surdités de perception : qui témoignent d'une lésion de l'oreille interne ou des voies et des centres nerveux.
- les surdités mixtes : à la surdité de transmission s'ajoute une composante perceptionnelle

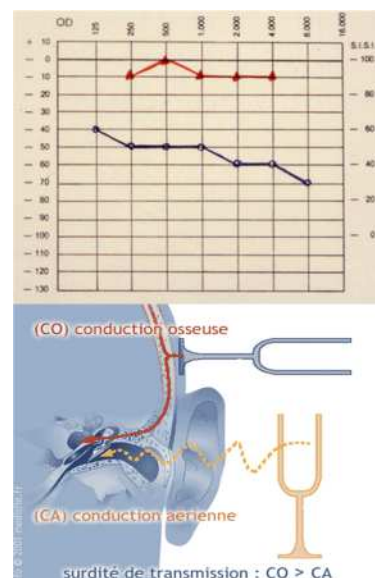
DIAGNOSTIC DIFFERENTIEL

On éliminera :

- Les simulations
- Les surdités psychiatriques (l'autisme, retard mental)

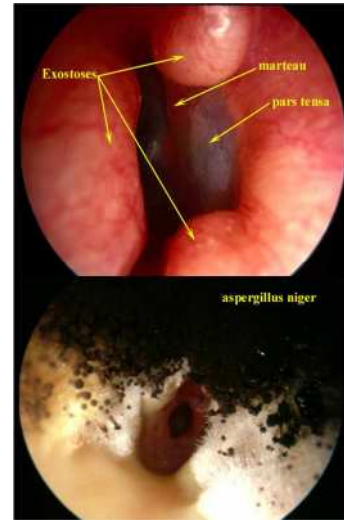
Les surdités de transmission

La surdité de transmission est due à un défaut dans le système qui transmet le son, c'est-à-dire dans l'oreille externe et/ou moyenne. Elle se manifeste par une diminution de l'audition par la voie aérienne et par une audition conservée par la voie osseuse. L'otoscopie est souvent anormale, L'acoumétrie montre un test de Rinne négatif et un Weber latéralisé du côté de l'oreille malade. L'audiométrie tonale montre une diminution de la courbe aérienne.



▪ Atteinte de l'oreille externe

- malformation
- Bouchon de cérumen : On désigne sous le nom de cérumen l'ensemble des sécrétions du conduit auditif externe. Il s'agit d'une substance onctueuse, jaunâtre, de consistance molle et d'aspect cireux, non soluble dans l'eau. Le cérumen a essentiellement un rôle de protection: il protège la peau du conduit auditif et du tympan, il fixe les impuretés et limite les infections et le développement viral et bactérien.
- Corps étrangers
- Ostéome du CAE
- Atrésie du CAE
- Otite externe : Le conduit auditif est rouge, souvent sténosé par l'œdème et on ne parvient pas à introduire l'otoscope ; Souvent otorrhée associée ; Douleur très forte ; Parfois pavillon inflammatoire ; Souvent après baignade ou manipulations dans le conduit
- otomycose
- Tumeurs de l'oreille externe : Carcinome épidermoïde CAE

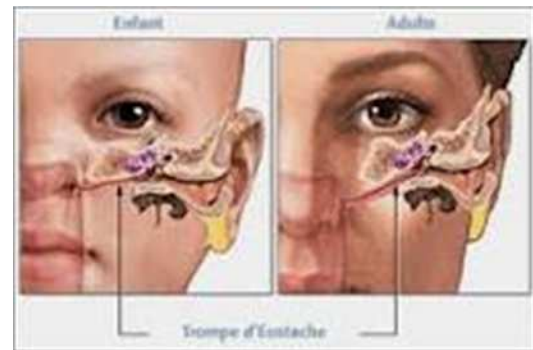


▪ Atteinte de l'oreille moyenne

- Otite Moyenne Aigue
- Douleur, fièvre
- Tympan congestif voire bombant
- Affections retrouvées surtout chez l'enfant. 80% bactériennes
- Peuvent se guérir spontanément si le tympan se perforé = vidange de l'abcès= otorrhée
- Parfois virales : grippe ++ (bulles sur tympan)

→ l'otite séromuqueuse

- Elle succède le plus souvent à une infection des voies aériennes supérieures. Elle se manifeste par une hypoacousie de transmission, des otalgies et des épisodes de surinfection. Quand elle est bilatérale elle entraîne des troubles du langage chez l'enfant.
- L'otoscopie montre un tympan en place mais jaunâtre, présence de bulles rétro tympaniques.

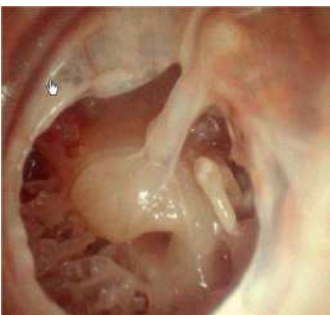
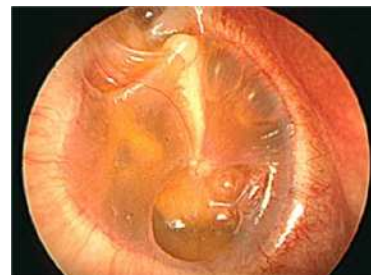
○ l'unilatéralité est suspecte: rechercher un néo du cavum

→ Otite et cavum

Toute otite séreuse unilatérale doit faire inspecter le cavum (rhinopharynx) !
Obstruction trompe d'Eustache par lésion du cavum = otite séreuse unilatérale

→ l'otite chronique non choléstéatomateuse

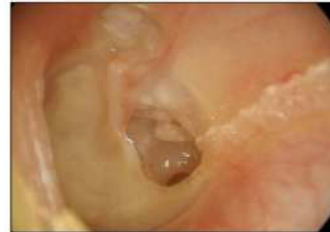
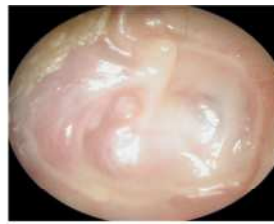
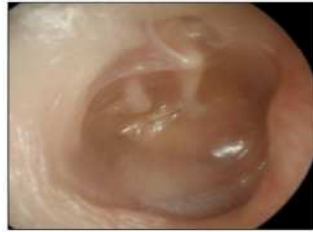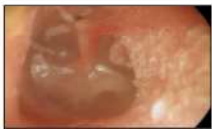→ Poche de rétraction

Processus inflammatoire chronique
(muqueuse de la trompe et de la caisse)

Dépression de la caisse

Atrophie couche
fibreuse du
tympan



→ Tympanosclérose

- Transformation hyaline avec surcharge calcaire de la conjonctive de la muqueuse
- Atteinte tympanique et/ou ossiculaire

→ L'otite chronique cholestéatomateuse

→ les traumatismes de l'oreille moyenne :

Le blast auriculaire donne une surdité par effet de blast (gifle, explosion).

Le barotraumatisme survient lors de la plongée sous marine ou l'aviation, il se manifeste par une hypoacousie et une otalgie

Les traumatismes crâniens temporo-pariétal en général, ils s'accompagnent d'un épanchement hémattique de la caisse, parfois une otoliquorrhée, ils peuvent déterminer une hypoacousie de transmission . Il peut s'agir d'une perforation tympanique ou d'une luxation de la chaîne ossiculaire.

Des dégâts importants peuvent être occasionnés par un corps étranger pénétrant (une épingle....)

→ tumeur du glomus jugulaire

Egalement appelés paragangliomes ou chemodectomes, proviennent des cellules paraganglionnaires du système nerveux sympathique.

→ otospongiose

elle est dû à une ostéodystrophie de la capsule labyrinthique qui aboutit à une ankylose de l'articulation stapédovestibulaire.

Elle réalise une surdité de transmission à tympan fermé bilatérale s'aggravant lors des grossesses.

Elle évolue vers la surdité mixte.

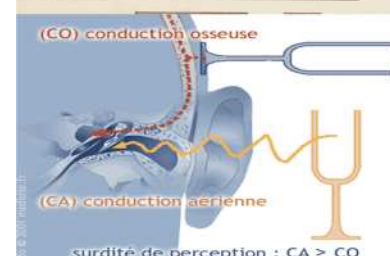
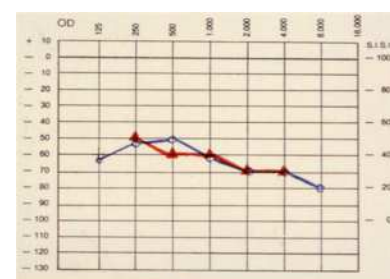
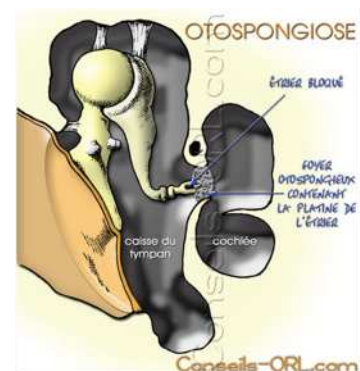
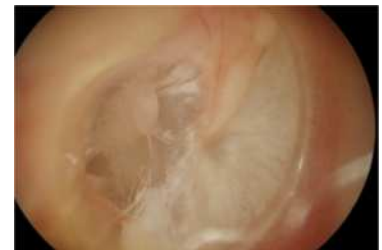Le traitement est chirurgical

→ Les malformations de l'oreille

- elles peuvent être isolées ou rentrer dans le cadre d'un syndrome malformatif d'origine génétique tel le syndrome de Franceschetti. On distingue :
- Les aplasies mineurs : malformation isolée des osselets.
- Les aplasies majeurs associant agénésie du pavillon, sténose ou atrésie du conduit auditif, malformation des osselets et agénésie cochléo-vestibulaire

Les surdités de perception

Concerne la partie qui réceptionne le son et l'envoie au cerveau, c'est-à-dire l'oreille interne et les voies nerveuses auditives. Elle se manifeste par une diminution de l'audition au niveau de la voie aérienne et de la voie osseuse. L'otoscopie est généralement normale. L'acoumétrie montre un Rinne positif et un Weber latéralisé



du côté de l'oreille saine. L'audiométrie tonale montre une diminution conjointe des courbes aérienne et osseuse.

Elle sont évoquées devant une surdité à tympan normal avec un Weber latéralisé du côté sain, un Rinne fermé.

Les épreuves supraliminaire permettront de situer la lésion :

- endocochléaire
- rétrocochléaire.

▪ Les surdités endocochléaires

→ les surdités brusques

il s'agit d'une baisse de l'audition d'installation brutale, sans cause apparente accompagnée d'acouphènes, de sensation de plénitude d'oreille et parfois de vertige.

On lui reconnaît deux causes : une origine vasculaire et une origine virale.

L'examen est normal, l'audiométrie est en faveur d'une surdité de perception de type endocochléaire

Un bilan doit être entrepris (glycémie, triglycérides, lipides totaux) et une IRM afin d'éliminer un neurinome de l'acoustique.

Le traitement doit être instauré en urgence à base de corticoïdes et de vasodilatateurs.

→ La maladie de ménière

- elle se définit par une triade symptomatique associant vertige, surdité, bourdonnement et une évolution paroxystique.
- Au cours de l'évolution le déficit auditif s'aggrave réalisant sur le plan audiométrique l'aspect classique en plateau.
- Il est dû à un hydrops labyrinthique, hyperpression des liquides endolabyrinthiques secondaire à un défaut de résorption de l'endolymphe.
- Le traitement est à base de régime désodé, antivertigineux, diurétique, vasodilatateur.

→ Les surdités toxiques

elles sont dominées par les antibiotiques de la famille des aminoglycosides.

Elles sont favorisées par la fragilité cochléaire familiale et surtout par l'insuffisance rénale.

Le traitement est préventif : toute prescription d'un aminoglycoside doit être justifiée, une insuffisance rénale doit être recherchée et une surveillance audio vestibulaire doit être pratiquée pendant la durée du traitement.

→ Les surdités traumatiques

Les traumatismes accidentels : il s'agit le plus souvent d'une fracture transversal du rocher qui associe vertige violent et surdité sévère et définitive .Il peut s'agir d'un coup de feu

Il peut s'agir également d'une fracture microscopique de la capsule labyrinthique responsable de surdité, d'acouphène et de vertige.

Citons les traumatismes sonores qui sont :

- soit aigues et déterminent une surdité par déflagration réalisant le blast auriculaire.
- ils sont consécutifs à une exposition prolongée au bruit.La surdité est bilatérale et définitive.

→ Fracture du rocher

→ La presbyacousie

liée au vieillissement des structures neurosensorielles de l'oreille interne.

Elle se manifeste vers 50-60 ans de façon bilatérale et symétrique.

Sur le plan thérapeutique elle relève de l'appareillage.

→ Les surdités infectieuses

les labyrinthites séreuses il s'agit d'une réaction de l'oreille interne en rapport avec un foyer infectieux de voisinage le plus souvent une otite aigue ou chronique.

les labyrinthites suppurées par envahissement bactérien du labyrinthe à partir d'une otite moyenne cholestéatomateuse le plus souvent. Elle se manifeste par un grand vertige et une surdité totale. elles peuvent être d'origine virale (oreillons, rougeole, MNI.....) elles peuvent succéder à une méningite

▪ **Les surdités rétrocochléaires**

→ Neurinome de l'acoustique

Le neurinome de l'acoustique, appelé aussi schwannome de l'acoustique, est une tumeur bénigne du nerf de l'audition provenant, dans la majorité des cas, de la partie vestibulaire du nerf auditif. Le neurinome est, le plus souvent, unilatéral et se développe dans le conduit auditif interne ainsi que dans l'espace se trouvant à sa sortie dans le crâne, espace appelé angle ponto-cérébelleux. Il se manifeste le plus souvent par une diminution progressive et unilatérale de l'audition, parfois associée à des acouphènes voire à des vertiges. Il peut aussi se manifester par une surdité soudaine. L'examen clinique est souvent fruste et seule une surdité de perception est trouvée à l'examen de l'audition. Le diagnostic précoce est fonction du niveau de suspicion de ce type de maladie car cette tumeur peut présenter des symptômes atypiques. Le seul examen parfaitement fiable pour le diagnostic d'un neurinome de l'acoustique est l'IRM.

→ Tumeurs de l'APC

- ✓ Méningiome
- ✓ Kyste épidermoïde
- ✓ Autres...

Les surdités d'origine centrale

Elles sont noyées dans un riche contexte neurologique, on les rencontre dans :

- les tumeurs cérébrales
- l'ictère nucléaire
- l'anoxie cérébrale
- l'encéphalite
- la SEP