I. DEFINITION:

- La diplopie est la vision double d'un objet fixe.
- On distingue la diplopie binoculaire, due à un trouble des muscles oculomoteurs (le plus souvent par atteinte des nerfs oculomoteurs), et la diplopie monoculaire, qui signe une atteinte de l'oeil lui-même.

II. ANATOMO-PHYSIOLOGIE:

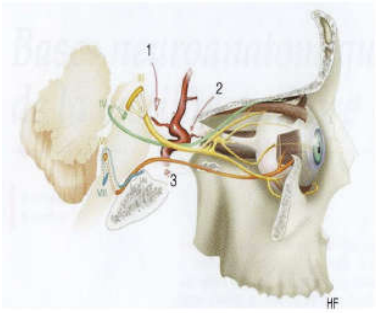

-Le nerf moteur oculaire III (NMO commun)
est le plus volumineux
Il innerve les muscles:
1. droits sup
2. droits médial
3. droits inf.
4. l'oblique inf.
5. le releveur de la paupière sup, le sphincter de l'iris et le muscle ciliaire

-Le nerf trochléaire ou IV (pathétique) innerve le muscle oblique sup (gd oblique)

-Le nerf abducens ou VI(moteur oculaire ext)
Innerve le muscle droit latéral

Le champ d'action d'un muscle oculomoteur:
est la position où son action est maximale
les champs d'action sont pour chacun des muscles oculo-moteurs :
- droit médial : en dedans,
- le droit latéral : en dehors,
- le droit supérieur : en haut et en dehors,
- le droit inférieur : en bas et en dehors,
- l'oblique supérieur : en bas et en dedans,
- l'oblique inférieur : en haut et en dedans

III. ORIENTATION DIAGNOSTIQUE:

A/ Affirmer le caractère binoculaire de la diplopie:

1. Diplopie monoculaire

- La diplopie persiste à l'occlusion d'un oeil. Elle peut être causée par une kératite, un astigmatisme, une iridectomie périphérique, une cataracte ou une anomalie maculaire.

2. Diplopie binoculaire

- La diplopie disparaît à l'occlusion d'un oeil et augmente dans le champ d'action du muscle paralysé.
- La tête se met dans la direction du champ d'action du muscle atteint.

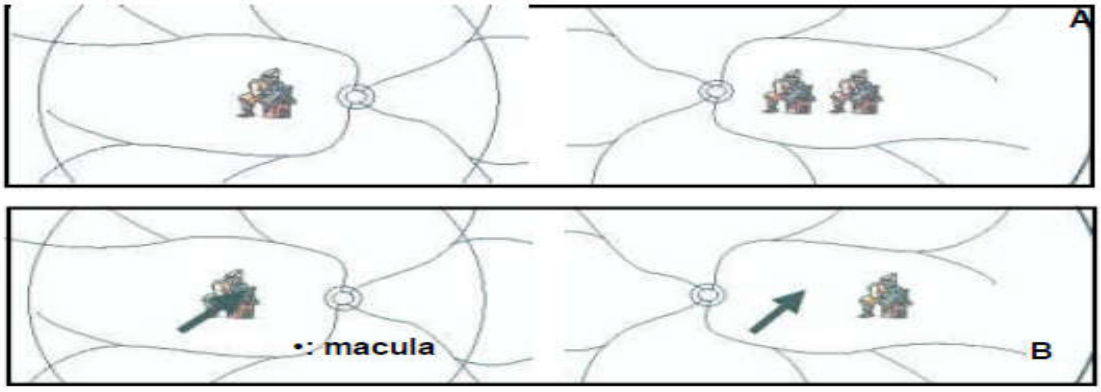

Diplopie monoculaire et binoculaire :

A : diplopie monoculaire : l'oeil gauche voit en permanence une image dédoublée, du fait de la diffraction des rayons au niveau de la cornée, de l'iris ou du cristallin : la diplopie disparaît à l'occlusion de l'oeil gauche, mais persiste à l'occlusion de l'oeil droit.
B : diplopie binoculaire : l'objet fixé par l'oeil droit le projette sur la macula ; du fait de la perte de parallélisme des deux yeux, ce même objet se projette en dehors de la macula de l'oeil droit : chaque oeil voit donc une image unique et la diplopie disparaît à l'occlusion de n'importe lequel des deux yeux.

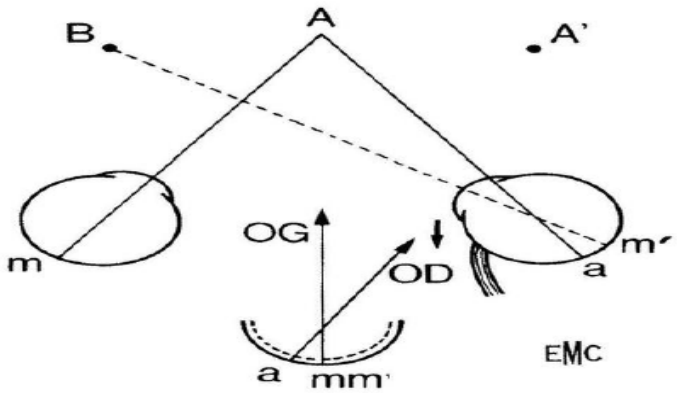

B/ Explorer la motricité extrinsèque et intrinsèque:

1. Motilité extrinsèque:

● Il existe six muscles oculomoteurs, chacun entraînant l'oeil dans une direction.

a) Examen initial:
– Recherche une déviation des yeux au repos, un ptôsis, une attitude vicieuse de la tête.
– Étudie la motilité oculaire dans les différentes positions du regard à la recherche d'une limitation.

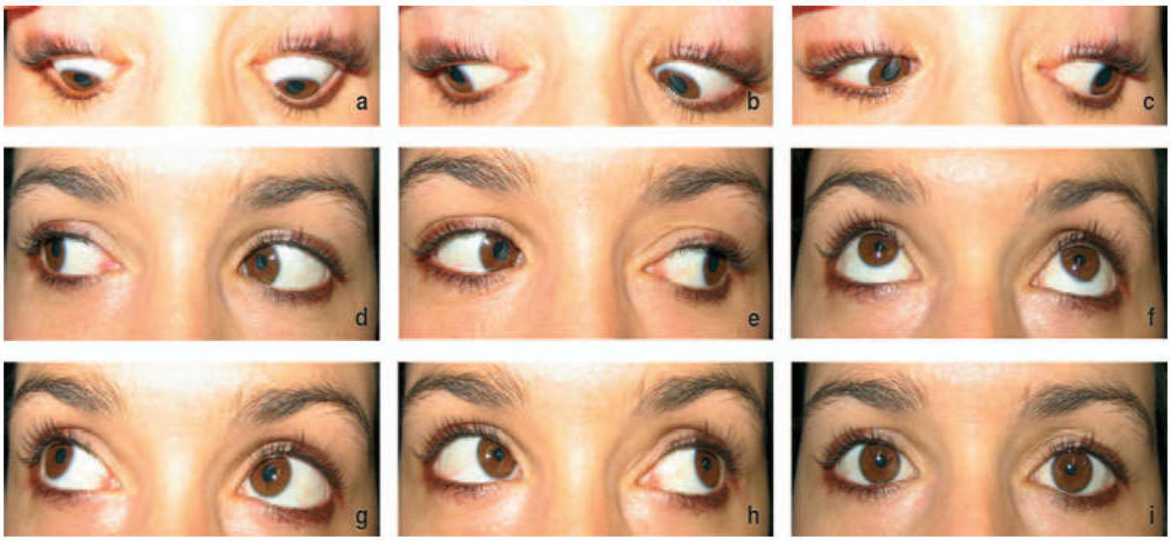

***b) Examen au* verre rouge:**

Un verre rouge est placé devant l'oeil droit du patient ; on lui demande de fixer une lumière blanche qu'il verra dédoublée, l'une blanche, l'autre rouge en cas de paralysie oculo-motrice (alors qu'en l'absence de paralysie oculo-motrice, il verra une seule lumière, de coloration rose).

c) Examen sous écran:

-Consiste à demander au sujet de fixer un point situé droit devant lui au loin.
-Un oeil est masqué par un cache puis le cache est déplacé sur l'oeil opposé.
-L'oeil découvert est seul fixateur.
-En cas de strabisme paralytique, lorsqu'on lève l'écran, l'œil non fixateur apparaît d'abord dévié puis se redresse pour prendre la fixation (« mouvement de restitution ») ; dont la direction du mouvement de restitution permet de détecter le muscle paralysé.

Cover test : exemple d'une paralysi unilatérale du VI droit :

a : l'œil gauche garde sa fixation quand on masque l paralysé.
•b : lorsque l'écran passe de l'œil droit à l'œil gauche apparaît en conver- gence (paralysie du droit latéral),
•c : mais rapidement, il prend la fixation à la place de ceci provoque un mouvement de dedans en dehors (de restitution).

Cover test :
exemple d'une paralysie unilatérale du VI droit :
a : l'œil gauche garde sa fixation quand on masque l'œil gauche paralysé.
•b : lorsque l'écran passe de l'œil droit à l'œil gauche, l'œil droit apparaît en convergence (paralysie du droit latéral),
•c : mais rapidement, il prend la fixation à la place de l'œil gauche ; ceci provoque un mouvement de dedans en dehors («mouvement de restitution).

d) Examen de Hess-Lancaster:
– L'examen est effectué avec une paire de lunettes ayant un verre rouge et l'autre vert.
_le patient doit déplacer sur un écran une flèche lumineuse, vue rouge, et la superposer à une flèche lumineuse, vue verte, déplacée par l'examinateur)
_L'examen permet un relevé graphique objectif. Il se compose de deux carrés identiques et bien centrés.
_Lorsqu'il existe une paralysie oculomotrice, un des tracés est plus petit que l'autre (celui qui correspond au côté paralysé).

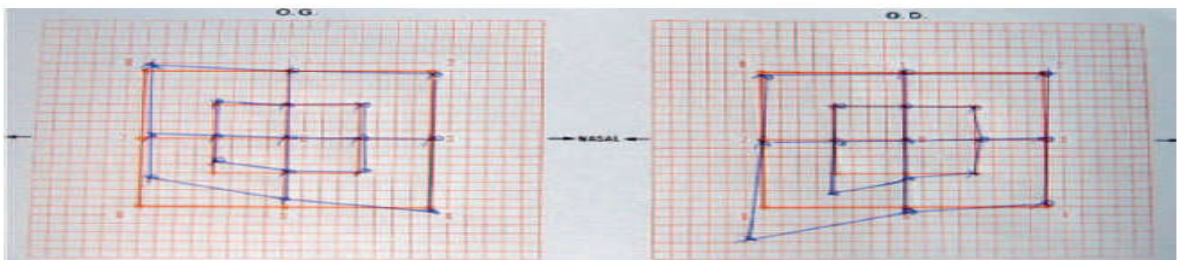

2. Motilité intrinsèque:

a) Réflexe photomoteur
– L'éclairement d'un oeil entraîne :
* un myosis de l'oeil éclairé = réflexe photomoteur direct
* un myosis de l'oeil controlatéral = réflexe photomoteur consensuel.
b) Triade accommodation – convergence – myosis
– Une contraction pupillaire a lieu lors d'un effort de vision rapprochée.

C/ Préciser le nerf oculomoteur paralysé:
1. Paralysie du VI:
● C'est la plus fréquente des paralysies oculomotrices.

● Elle entraîne :
  – oeil en convergence, tête déviée vers le côté atteint
  – abolition de l'abduction ;
  – diplopie, qui augmente dans le regard en dehors ;
  – diplopie horizontale ;

2. Paralysie du IV:
● OEil dévié en haut, tête inclinée sur l'épaule du côté sain.
● Diplopie augmentant dans le regard en bas et en dedans (lecture, descente d'escalier).
● Diplopie verticale

3. Paralysie du III:
● Ptôsis (qui peut masquer la diplopie).
● OEil en divergence, tête tournée du côté sain.
● Abolition de l'adduction, de l'élévation et de l'abaissement.
● Diplopie augmentée dans ces champs d'action.
● Mydriase aréflexique.
● Paralysie de l'accommodation.
● Elle est rarement totale et peut être limitée soit à un muscle, soit simplement intrinsèque.

IV. DIAGNOSTIQUE ETIOLOGIQUE:
A/ Traumatisme:

1. Traumatisme de l'orbite
● Faire radiographies de l'orbite face + profil et Blondeau, puis scanner orbitaire.
● Le plus souvent, la diplopie survient lors d'une fracture du plancher :
La diplopie est due à une paralysie du muscle droit inférieur par incarcération dans le foyer de fracture avec limitation de l'élévation oculaire. Le traitement est chirurgical.

2. Traumatisme crânien:
● En plus des radiographies du crâne, un scanner cérébral s'impose à la recherche d'une contusion cérébrale ou d'hémorragie cérébrale.
● Certains syndromes cliniques peuvent aider au diagnostic topographique de la lésion :
– **syndrome de la fente sphénoïdale :** ophtalmoplégie (atteintes III, IV, VI) et troubles sensitifs par atteinte du V ;
– **Traumatisme du rocher** : entraîne classiquement une paralysie du VI.

B/ Atteinte du système nerveux central:
● En l'absence de traumatisme, un bilan neurologique est indispensable (examen neurologique, scanner et/ou IRM) :
– **hypertension intracrânienne :** la paralysie du VI est sans valeur localisatrice ;
– **tumeur intracrânienne :** apparition progressive ;
– **SEP :** une diplopie brutale, transitoire, chez un sujet jeune touche le plus souvent le VI et révèle la maladie dans 10 % des cas

C/Causes vasculaires:

– fistule carotido-caverneuse soit post traumatique, soit après rupture d'un anévrisme carotidien: il existe une exophtalmie pulsative et soufflante, une baisse d'acuité visuelle avec paralysie oculomotrice ;
– anévrisme de la carotide interne ;
– accident vasculaire cérébral : rechercher d'autres signes neurologiques

D/Affections générales:
● Hypoglycémie.
● Diabète (++) : la diplopie est transitoire et récidivante.
● Hyperthyroïdie : la diplopie est due à une myosite. Les muscles oculomoteurs sont hypertrophiés sur l'image du scanner.
● Intoxication au plomb, au CO ou aux barbituriques.
● Myasthénie : un ptôsis est souvent associé, le test à la prostigmine assure le diagnostic.

E/Causes infectieuses :
– méningites (tuberculeuse…) ;
– botulisme ;
– diphtérie ;
– poliomyélite ;
– syphilis tertiaire ;
– viroses.

F/ Affections tumorales locales orbitaires
● Elles s'accompagnent d'une exophtalmie.

V . PRISE EN CHARGE:

La prise en charge de la diplopie elle même est différente selon la phase précoce, dans les premiers mois, et la phase tardive.

Dans la phase précoce :
• supprimer momentanément et pour le confort la diplopie par occlusion de l'oeil paralysé
• prismation lorsque cela est possible : la mise en place d'un prisme sur un verre de lunette permet de rétablir le parallélisme de rayons lumineux et de supprimer la diplopie, au moins en position primaire.
• injection de toxine botulique.

Dans la phase tardive:
la régénérescence nerveuse doit être attendue en règle six mois à un an environ : passé ce délai, un traitement chirurgical est envisageable pour essayer de rétablir un parallélisme des yeux au moins en position primaire.

VI. CONCLUSION:
● Bien différencier les diplopies monoculaires, dont l'origine est toujours ophtalmologique, et les diplopies binoculaires, dont l'origine est musculaire ou neurologique.