Syndromes lymphoprolifératifs chroniques

M.Benhalilou
Service d’hématologie .CHU Benbadis

Syndromes lymphoproliferatifs chroniques

- prolifération monoclonales malignes de cellules lymphoïdes B matures
- point commun : existence quasi-constante d'un passage leucémique des cellules lymphoïdes anormales

- présentation clinique (généralités)
  - hyperlymphocytose ± importante
  - ± adénopathies superficielles et profondes
  - ± splénomégalie
  - ± cytopénies (anémie, thrombopénie)
  - ± gammapathie monoclonale

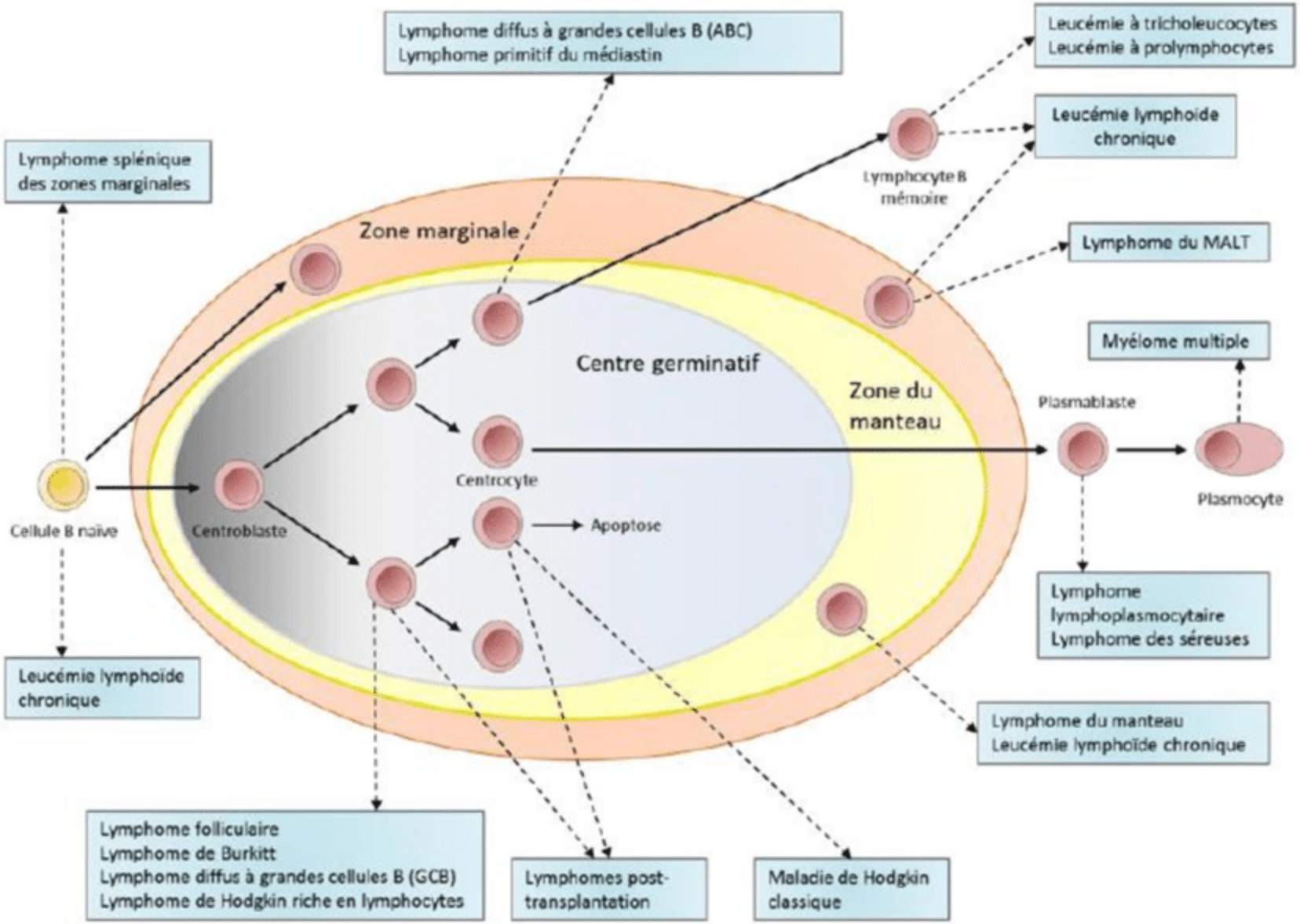
Lymphome diffus à grandes cellules B (ABC)
Lymphome primitif du médiastin
Leucémie à tricholeucocytes
Leucémie à prolymphocytes
Leucémie lymphoïde chronique
Lymphome splénique des zones marginales
Lymphocyte B mémoire
Zone marginale
Lymphome du MALT
Centre germinatif
Myélome multiple
Zone du manteau
Plasmablaste
Centrocyte
Plasmocyte
Cellule B naïve
Centroblaste
Apoptose
Lymphome lymphoplasmocytaire
Lymphome des séreuses
Leucémie lymphoïde chronique
Lymphome du manteau
Leucémie lymphoïde chronique
Lymphome folliculaire
Lymphome de Burkitt
Lymphome diffus à grandes cellules B (GCB)
Lymphome de Hodgkin riche en lymphocytes
Lymphomes post-transplantation
Maladie de Hodgkin classique

Leucémie lymphoïde chronique

- **Définition:**

- Hémopathie lymphoïde B

- Prolifération clonale et une accumulation de lymphocytes matures B dans la moelle, le sang, les ganglions lymphatiques et la rate.

Il s'agit de lymphocytes immunologiquement incompétents

- Cause inconnue

- **Epidémiologie:**

- la plus fréquente des leucémies de l'adulte dans les pays occidentaux
- 1% de tous les cancers et 13% des hémopathies malignes
- Incidence: 5 cas pour 100 000/habitants
- Age moyen au diagnostic : 65 ans , rare avant 40 ans
- Prédominance masculine: 2 H/1F

Physiopathologie

- Transformation maligne d’un lymphocyte B immunologiquement immature (expression IgM et/ou IgD) mais morphologiquement mature.
- Accumulation de ces lymphocytes malins dans la moelle , le sang, les ganglions et la rate (défaut d’apoptose) et une prolifération (stimulation du BCR).
- Présence de phénomènes d’auto-immunité (anémie et thrombopénie auto-immune)
- Présence de déficit immunologique(ex: hypogammaglobulinemie)

Diagnostic positif

- Circonstances de découverte:

- Hyper lymphocytose (découverte fortuite sur un hémogramme)
- Adénopathies ou SPM
- Complications: cytopénies, infections à répétition

Diagnostic positif

- Clinique:

- Début progressif

- Etat général est souvent conservé

- Poly adénopathies superficielles bilatérales ,symétriques, de volume modéré ,indolores, fermes , non compressives et sans signes inflammatoires.

- Splénomégalie (50% des cas)

- Hépatomégalie : rare

Diagnostic positif

Examens complémentaires

- **Hémogramme:**

une lymphocytose le plus souvent isolée d'importance variable (parfois très élevée) toujours ≥ 5000/mm3 et persistant plus de 03 mois.

- **Frottis sanguin :**

Petits lymphocytes matures , noyau rond , chromatine motté et cytoplasme peu abondant

Ombres de gumprecht :lymphocyte cassé (fragilité cellulaire)

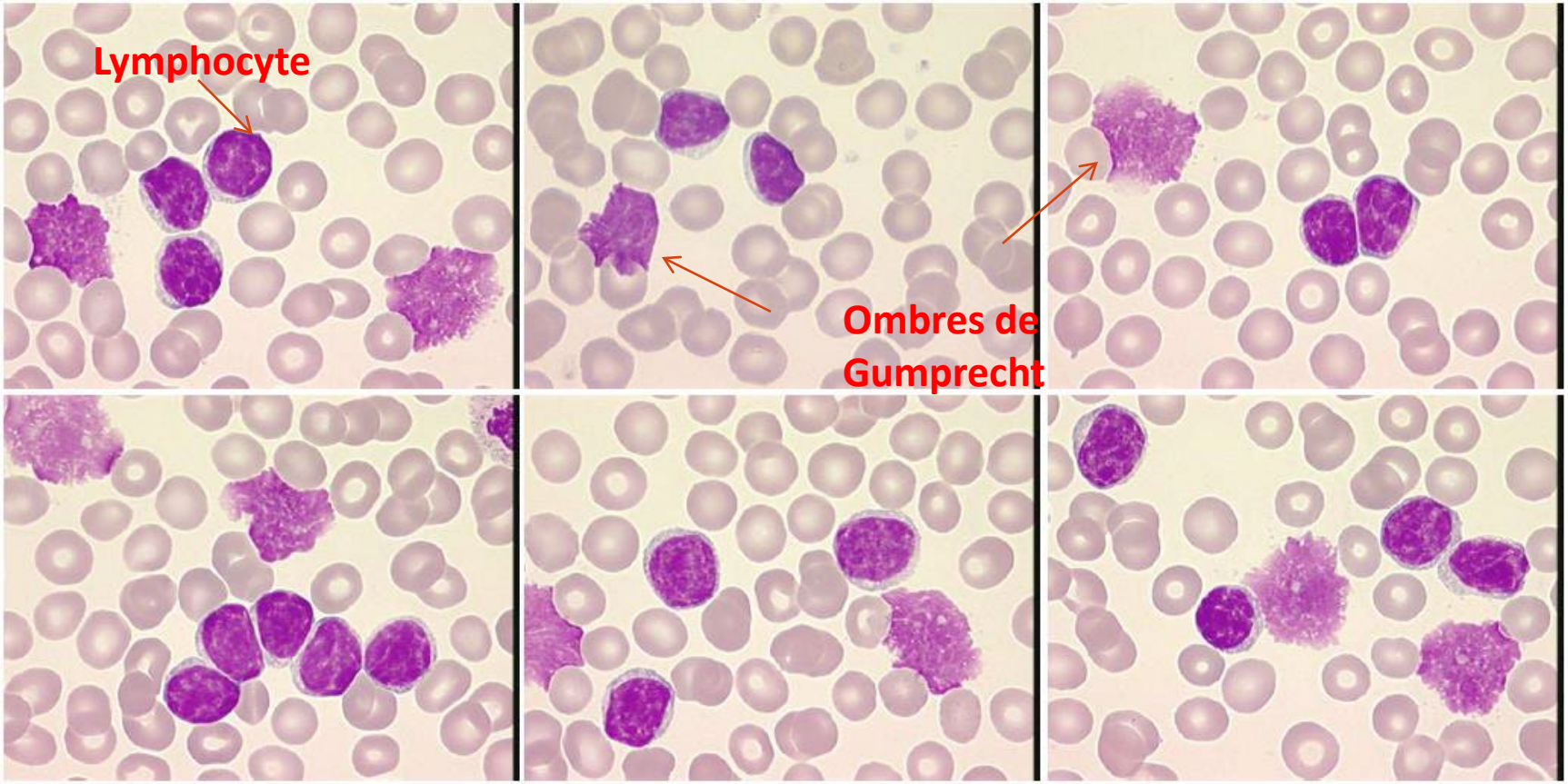
Lymphocyte
Ombres de
Gumprecht

Diagnostic positif

- **Immunophénotypage** (CMF): examen clé

les lymphocytes de la LLC :

- Expression des AG B(CD19, CD20, CD 23)
- Expression de CD 5 (marqueur T)
- Faible expression de immunoglobulines de surfaces et du CD79b
- Absence d'expression de FMC7)
- Monotypie (expression de K ou lambda): caractère clonal
- Calculer le score de Matutes

Diagnostic positif

- Score de Matutes

Antigène	Attribuer 1 si:	Attribuer 0 si:
CD5	+	-
CD23	+	-
CD22 (CD79b)	faible	fort
FMC7	-	+
Ig de surface	faible	fort

  - Un score de **4** ou de **5** affirme le diagnostic de LLC
  - Un score à 3 peut correspondre à une LLC atypique
  - un score inférieur à 3 doit écarter le diagnostic de LLC.

Diagnostic positif

- Myélogramme: inutile au diagnostic
- Biopsie ganglionnaire : inutile
- Autres examens:
- **EPS** : elle peut être normale ou elle peut etre pathologique (hypogamma globuline ou un composant monoclonal le plus souvent de type IgM
- **Test de coombs direct** : positif si AHAI(5-10%)

Diagnostic différentiel

- Lymphocytose polyclonale
- syndromes lymphoprolifératifs B
- Syndromes lymphoprolifératifs T

-Immunophénotypage (Matutes ≤ 2)
- Présentation clinique
- Aspect cytologique des lymphocytes

Diagnostic différentiel

- **Lymphocytose polyclonale**: réactionnelle et transitoire:

MNI, CMV, VIH, coqueluche, brucellose…

- **Autres syndromes lymphoprolifératifs B**:

- Lymphome du manteau leucemisé
- Lymphome de la zone marginale leucemisé
- Lymphome folliculaire leucemisé
- Lymphome lymphoplasmocytaire leucemisé
- Leucémie à pro lymphocyte
- Leucémie à tricholeucocyte

Diagnostic différentiel

- **Syndrome lymphoprolifératifs T**: très rares
- leucémie à grands lymphocytes granuleux (LGL)
- Leucémie prolymphocytaire T
- Syndrome de sezary

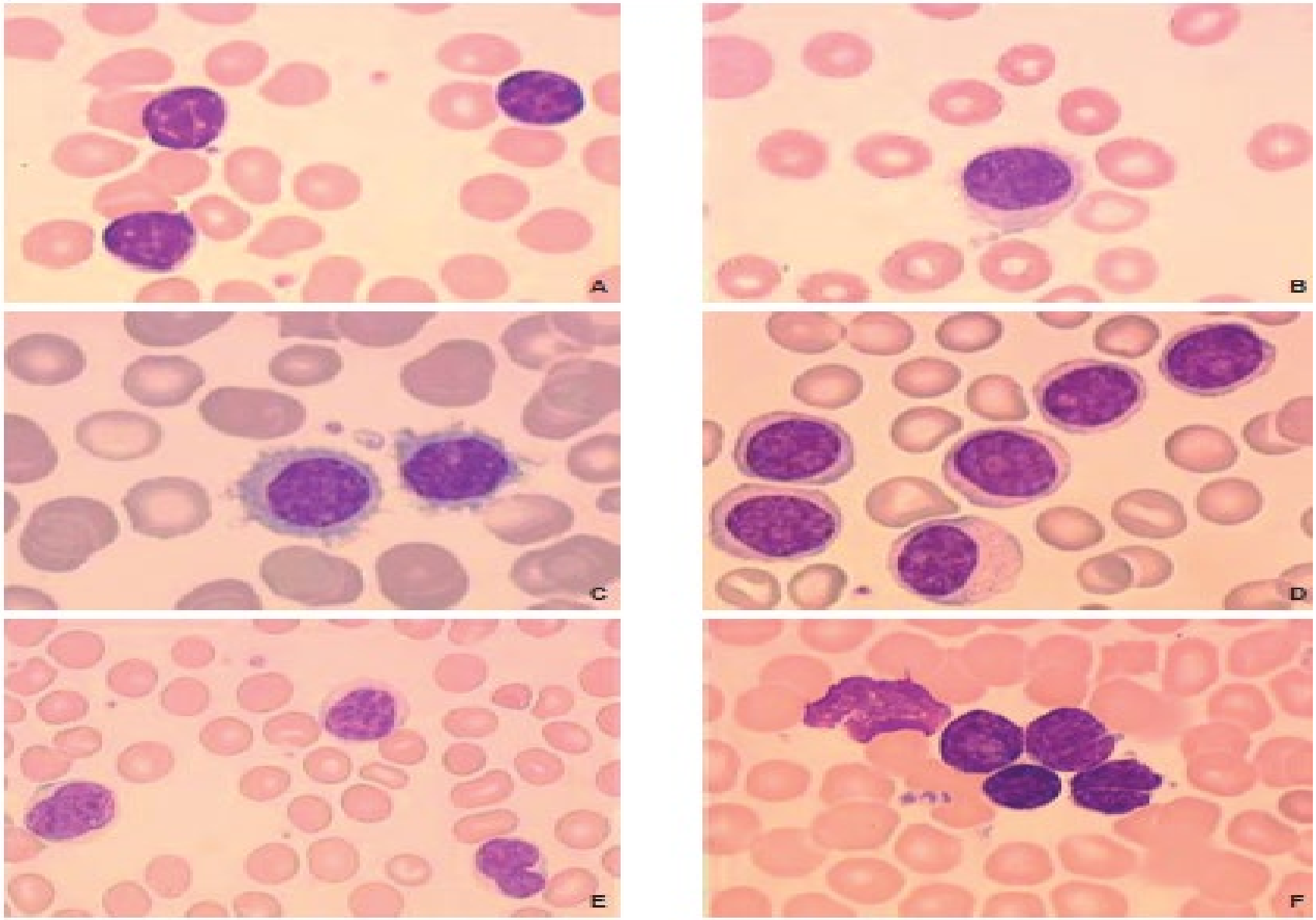

Figure 1. Aspects morphologiques des différents syndromes lymphoprolifératifs chroniques B.
A. Leucémie lymphoïde chronique.
B. Leucémie à tricholeucocytes (forme classique).
C. Lymphome splénique de la zone marginale.
D. Leucémie à prolymphocytes.
E. Lymphome à cellules du manteau.
F. Lymphome folliculaire.

Pronostic

1 cervicale
2 axillaire
3 inguinale
4 hépatomégalie
5 splénomégalie

Classification de BINET

Stade A : moins de trois aires ganglionnaires atteintes.
Stade B : au moins trois aires ganglionnaires atteintes.
Stade C : anémie (avec hémoglobine < 100 g/L) et/ou thrombopénie (avec plaquettes < 100 G/L).

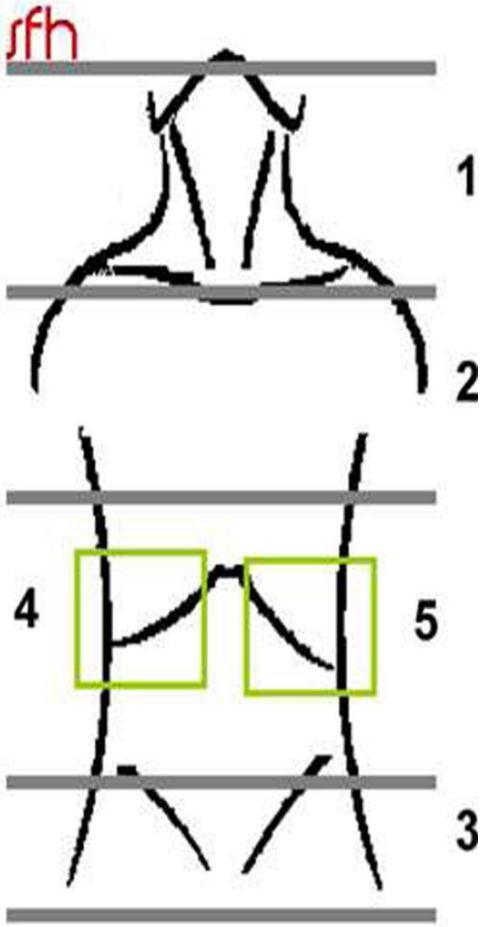

Pronostic

- Autres facteurs de mauvais pronostic:

- Temps de doublement de la lymphocytose < 1 an
- Délétion 17p, mutation P53, délétion 11q
- Immunophénotypage: expression de CD38 et de ZAP70

Evolution et complications

- Evolution:

Stade A :> 10 ans

Stade B : survie médiane = 5 ans

Stade C : survie médiane = 2 ans

Complications:

- **Infections:**

La plus fréquente des complications

1 ere cause de morbidité et de mortalité

Surtout les infections ORL et bronchopulmonaire

- **Cytopénies:**

Liée à l'insuffisance médullaire, l'hypersplénisme et l'autoimmunité.

- Anémie: centrale par infiltration lymphocytaire médullaire
  périphérique: AHAI (TCD positif)
  plus rarement une érythroblastopénie
- Thrombopénie: centrale (infiltration médullaire) ou périphérique (auto Ac anti plaquettes et hypersplénisme).

Complications

- **Complications tumorales**

- Syndrome de Richter:

transformation de la LLC en lymphome à grandes cellules B.

Diagnostic suspecté cliniquement devant l'apparition de signes généraux, l'augmentation du volume d'une adénopathie.

Le diagnostic est histologique: Biopsie ganglionnaire. Mauvais pronostic

- Cancers : sans prédominance d'organe.
- Syndromes myelodysplasiques et Leucemie aigue: rares (liées au traitement)

TRAITEMENT

- <u>But:</u>

Augmenter la médiane de survie en permettant un plus grand confort des patients (maladie incurable).

- <u>Indications:</u>

Stade A:Abstention thérapeutique et surveillance

Stade B ou C:Chimiotherapie et immunotherapie

Protocole de référence : RFC(**R**ituximab **F**ludarabine **D**examethasone)