MYELOME MULTIPLE:MALADIE DE KAHLER

Dr Osthman

1-Introduction

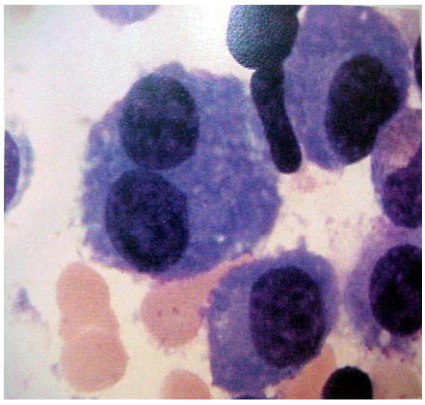

-Hémopathie maligne due à la prolifération tumorale de plasmocytes monoclonaux dans la moelle.

-Plasmocyte: cellules qui correspondent au stade final de différenciation des lymphocytes B, capables de produire des anticorps(immunoglobulines

-Age médian de diagnostic:70 ans

-Incidence: 6 nouveaux cas/100,000 hbts

2% de tous les cancers

0% des cancers hématologiques

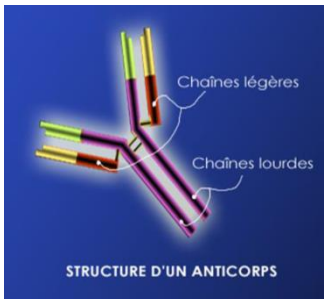

-Maladie chronique, incurable, nécessitant un suivi à vie

-Immunoglobuline :

2 chaines Lourdes : Ig A, IgG,IgM,IgE,IgD

2 chaines légères: Kappa ou Lambda identiques sur une meme Ig.

-Lymphocyte B Fonction principale :

-Production d'anticorps lors de la réponse immunitaire humorale

-Mise en place de la mémoire immunitaire (lymphocytes B mémoire)

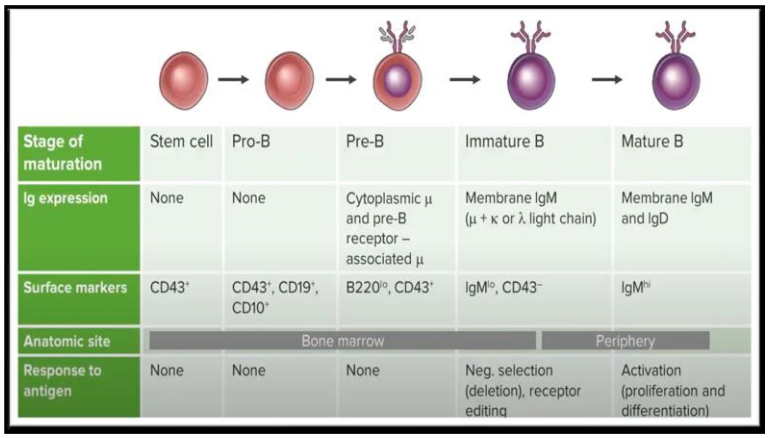

Stage of maturation	Stem cell	Pro-B	Pre-B	Immature B	Mature B
Ig expression	None	None	Cytoplasmic μ and pre-B receptor – associated μ	Membrane IgM (μ + κ or λ light chain)	Membrane IgM and IgD
Surface markers	$CD43^+$	$CD43^+$, $CD19^+$, $CD10^+$	$B220^{lo}$, $CD43^+$	IgM^{lo}, $CD43^-$	IgM^{hi}
Anatomic site	Bone marrow				Periphery
Response to antigen	None	None	None	Neg. selection (deletion), receptor editing	Activation (proliferation and differentiation)

2-Physiopathologie :

1)-La cellule à l'origine du MM est un lymphocyte B postgerminatif, apte à migrer vers la moelle osseuse qui lui fournit un environnement facilitant sa différenciation en plasmocyte.

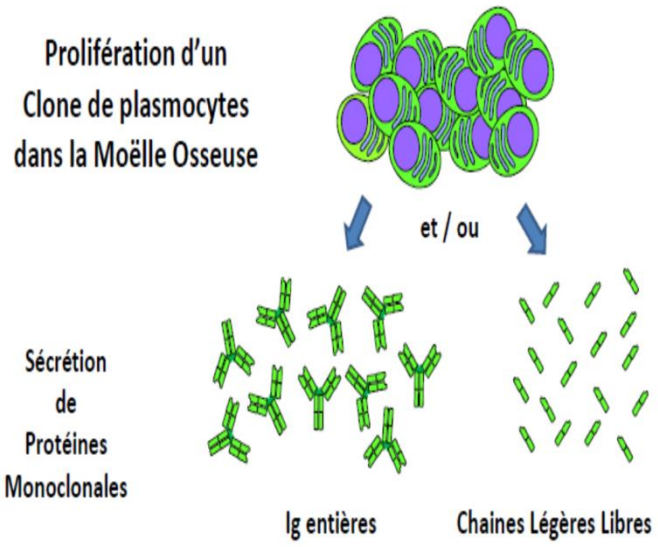

-En plus des anomalies génétiques, les interactions entre les cellules myélomateuses et le micro-environnement médullaire sont cruciales pour le développement et la progression tumorale.

-Les plasmocytes tumoraux produisent une immunoglobuline monoclonale ou un fragment d'immunoglobuline monoclonale (chaîne légère libre) qui peut être décelé dans le sang et/ou dans les urines

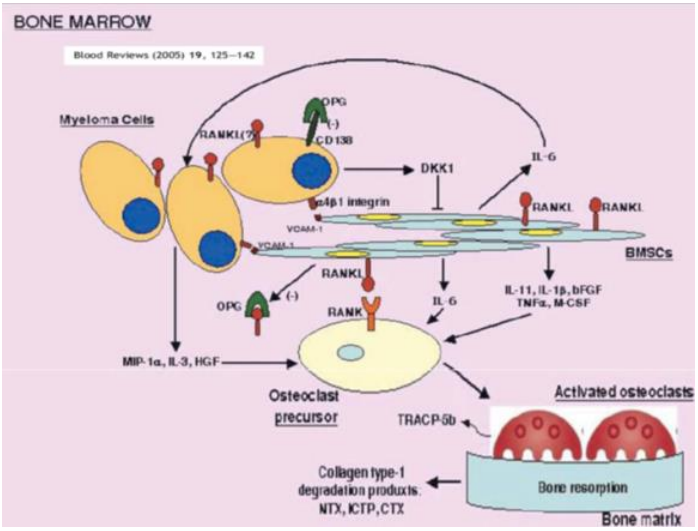

2) OAF = ostéoclaste activating factor :IL6, Rank ligand, Ostéoprotégerine.

Le rôle est l'activation ostéoclastique et inhibition ostéoblastique (lacunes osseuses +calcémie élevée)

3) LIF = Facteur inhibiteur de la prolifération des lymphocytes B

La diminution de MIP-1 (hypogammmaglobulinémie par effondrement des clones lymphocytaires normaux)

3-Circonstances diagnostiques :

1) Manifestations osseuses

a) Douleurs : -souvent révélatrices (80 %)

-siège : rachis, cage thoracique, bassin.

-caractères : fixes, sourdes, profondes avec des paroxysmes, tenaces, rebelles aux antalgiques, à recrudescence nocturne.

-craindre une **compression médullaire**.

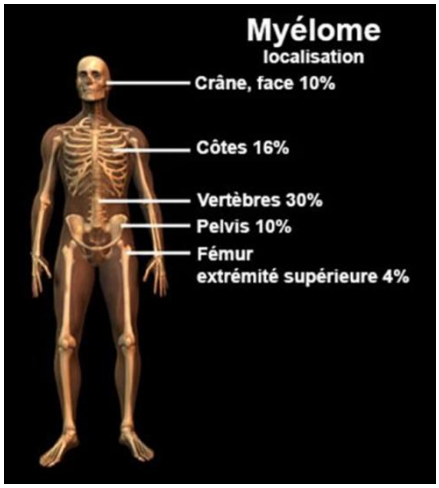

b) Tumeurs : + rares (10 %)

-sur les os plats (maxillaireinf.), crâne, gril costal.

-molles, élastiques, parfois crépitants douloureuses.

c) Fractures "spontanées" (40 %)

-provoquées par un traumatisme minime

-siège idem + **tassements vertébraux**

-Sur la Radiologie il y'a différents types d'image sur le squelette entier ou sur les zones axiales : **crâne F.P. rachis F.P, bassin F., gril thorax, 2 fémurs F.P.**

1-Lacune osseuse ou géode à l'emporte pièce

- zone d'ostéolyse arrondie, à contours nets,
- Sans condensation périphérique ni réaction périostée.
- multiples et disséminées sur la totalité du squelette

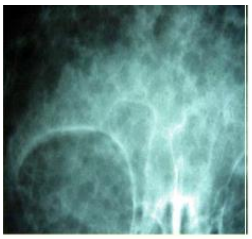

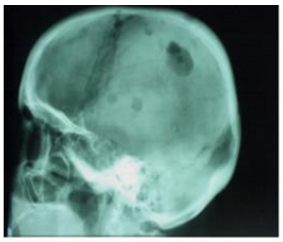

2-Décalcification diffuse de Wiessenbach et Lièvre:peut simuler une ostéoporose douloureuse

3-Myélomes condensants,: exceptionnels, spécifique des **POEMS** : Polyneuropathie, Organomégalie, Endocrinopathie. Monoclonal component, Skin lésions

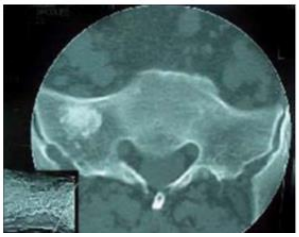

-IRM du rachis : Doit être effectuée systématiquementcar montre des lésions méconnues sur les RX standards et ledépistage d 'une épidurite plasmocytaire

2- atteinte de l'état générale :

Anorexie ; amaigrissement

3- autres signes:

-Signes d'insuffisance rénale aiguë

- Signes d'hypercalcémie (20 %)

-Infection(s) bactérienne(s) récurrente(s) ou persistante(s)

-Signes suggérant une amylose (syndrome du canal carpien, signes de neuropathie périphérique, syndrome néphrotique, signes d'insuffisance cardiaque, troubles du rythme, signes d'hypotension orthostatique, etc.)

4- bilan biologique:

a- bilan hématologique:

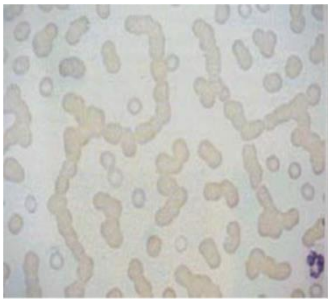

NFS:

hématies en rouleaux : témoin d'hyperprotidémie ; anémie modérée normochrome, normocytaire ; fausse anémie par hémodilution.
Les plasmocytes circulants exceptionnels

Medullogramme:

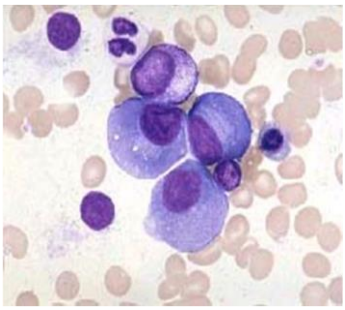

Prolifération plasmocytaire pathologique augmentée quantitativement 20 à 60 %
soit avec des anomalies cytoplasmiques ou anomalies nucléaires

Ponction biopsie osseuse: si plasomocytose< 10%

b - BILAN IMMUNOCHIMIQUE :

-**VS > 100** liée à la présence d'Immunoglobulines sur les hématies

-hyperprotidémie > 100 g/l

-électrophorèse des protéines : pic élevé à base étroite dans les gammaglobulines (IgG) B globulines (IgA, IgM).

-**Immunoélectrophorèse ou Immunofixation:** permet de caractériser l'immunoglobuline (IgA, IgG, IgM, IgD,IgE) avec des antisérums spécifiques

-**dosage des immunoglobulines**

-**proteinurie de Bence Jones et electrophorese des proteines urinaire**

-free chaines light sanguin et/ou urinaire : si pas de pic à l'EPS

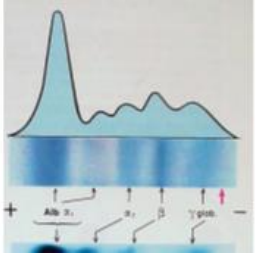

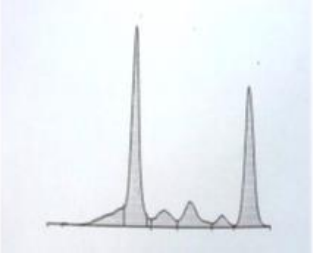



C-bilan métabolique:

- bilan phosphocalcique

-fonction rénale:uree creat

D-bilan prognostic :

1 - béta 2 microglobuline, LDH

2 - CRP reflet de la sécrétion IL6

3 - une étude cytogénétique: recherche d 'anomalies T(4,14) ,délétion 17p de valeur pronostic défavorable

Etablissement du stade clinique (Durie-Salmon)

Stade 1	Tous les éléments suivants: Hg > 100 g/L, IgG < 50 g/L, IgA < 30 g/L Calcium normal Taux d'excrétioin de proteine monoclonale urinaire < 4 g/jour Lésions osseuses lytiques
Stade 2	Ne satisfaisant pas ni aux critères 1 ou 2
Stade 3	Au moins un des éléments suivants: Hg < 85g/L, IgG > 70 g/L, IgA > 30 g/L Calcium > 12g/L Taux d'excrétioin de proteine monoclonale urinaire > 12g/jour Lésions osseuses lytiques
A	Créatinine < 177 umol/L
B	Créatinine > 177 umol/L

Tableau 3. Définition des stades de l'ISS et impact sur la survie.

Stade	Définition	Survie médiane
I	β2 microglobuline < 3,5 mg/l et albumine ≥ 35 g/l	62 mois
II	Ni stade I, ni stade III	44 mois
III	β2 microglobuline ≥ 5,5 mg/l	29 mois

5-Myelome symptomatique:

1. plasmocytose medullaire> 10%
2. presence d'une immunoglobuline dans le sang et/ ou les urines
3. au moins un critere CRAB:

C: hypercalcemie

R: insuffisance rénale

A: anemie

B: lesions osseuses

4-Complications:

- Complications osseuses:

-Aggravation de l'ostéolyse:crise hyperalgique,fracture,tassement vertébral avec risque de compression médullaire(paraplégie)

-hypercalcémie: urgence

- Complications rénales:
- Insuffisance rénale liée a l'hyperCa, déshydratation tubulopathie, l'infection et l'amylose
- Syndrome nephrotique liée à la glomerulopathie amyloïde
- Complications neurologiques
- Compression medullaire ou radiculaire
- Polyneuropathie peripherique, rare
- Complications infectieuses:
- Pneumopathies et infections urinaire
- AMYLOSE
- SD D'hyperviscosité.

5-Formes cliniques

1/ plasmocytome solitaire:

La prolifération plasmocytaire est localisée soit a l'os soit dans les parties molles: plasmocytome extra osseux (ORL,tractus digestif).

2/ formes selon l'Ig monoclonale

-Le MM à chaînes légères isolées se complique volontiers d'insuffisance rénale.

-Les MM IgD (2% des cas) sont presque toujours de type lambda, avec insuffisance rénale, hypercalcémie et amylose, de mauvais pronostic.

-Il existe aussi des MM non excrétants (2% des cas),

3/Myélomes asymptomatiques

Ils sont dits aussi indolents, à faible masse tumorale ou au stade I de la classification pronostique de Durie et Salmon

4/Leucémie à plasmocytes

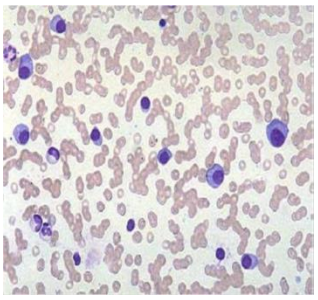

La présentation clinique est proche de celle d'une leucémie aiguë avec anémie et thrombopénie sévères, plasmocytose sanguine supérieure à 2x109/L, hépatosplénomégalie et fièvre.

Le pronostic reste péjoratif malgré les traitements actuels.

6-Diagnostic différentiel:

1/Gammathie monoclonale de signification indeterminée: MGUS

- Plasmocytose médullaire < 10%
- Absence de tous les critères CRAB

2/Maladie des chaines lourdes alpha:

- Sd lymphoproliferatif rare

- Infiltration plasmocytaire des muqueuses digestives responsable de malabsorption et diarrhée
- Sécrétion d'un fragment de chaîne lourde alpha.

3/La maladie de Waldenstrom:

1/ definitions:

- une infiltration lympho-plasmocytaire médullaire.
- une Iglo monoclonale de type IgM>5g/l
- hétérogene du fait d'une différentiation +/- avancée
- proliférative lente et cumulative
- classée entre les LLC B et les Myélomes
- hommes agés 50 - 70 ans, avec quelques formes familiales
- Splénomégalie parfois des adénopathies
- Manifestations hémorragiques muqueuses et cutanées.
- Liées à une anomalie de l'hémostase primaire
- Syndrome d'hyperviscosite sanguine :

Prurit à l'eau

Fond d'oeil : courant granuleux F thrombose de ACR

2/Manifestations liées au Fc de l'IgM Cryosyndrome:

3/Biologie:

- **1) NFS :**

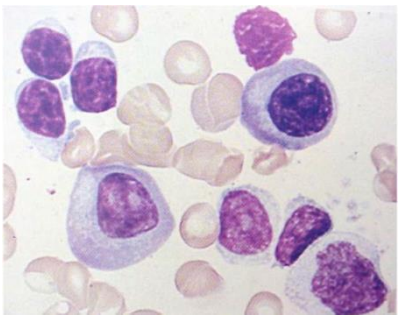

*hyperlymphocytose entre 4000 et 15000/mm3

*Anémie :

- fréquente normocytaire, normochrome
- fausse anémie par hémodilution (surtout si IgM > 30 g/l)
- AHAI à Coombs + (8%)
  - **2) MOELLE** : infiltration lymphocytes B et de plasmocytes
  - **3) Hémostase :**
- Atteinte de l'hémostase primaire
- allongement du temps de saignement
- plaquettes normales ou abaissées
- thrombopathie acquise II à l'IgM

7-Traitement de myélome multiple :

1/Traitement symptomatique:

- Antalgiques
- Transfusions
- Hyperhydratation et biphosphonates pour l'hypercalcémie.
- Laminectomie ou radiothérapie si compression médullaire.
- Épuration extrarenale si IRA

2/Traitement specifique:

- Greffe de moelle osseuse
- chimiothérapie

8-Conclusion

- Le myélome multiple est une affection hétérogène, avec une survie allant de quelques jours à plus de dix ans.
- Le myélome multiple reste une hémopathie toujours non curable. Les schémas de traitement intensif avec les nouveaux protocoles thérapeutiques, utilisés chez des patients n'ayant pas de facteurs pronostiques défavorables au diagnostic, pourraient permettre des survies très prolongées confinant peut-être à la guérison.
-Les médicaments les plus récemment introduits, les anticorps monoclonaux thérapeutiques (immunothérapie), participent de façon importante à l'amélioration du pronostic