LA LOMBOSCIATALGIE PAR HERNIE DISCALE

I . Généralités - Définition :

Fléau moderne invalidant, les lombosciatalgies ont plusieurs étiologies possibles. Même si les lombosciatalgies évoquent pour la plupart des médecins tout d'abord une hernie discale, il ne faut pas oublier que d'autres pathologies peuvent également provoquer ces symptômes.

Une lombosciatalgie aiguë n'est pas uniquement due à une compression radiculaire d'origine purement mécanique, mais est également engendrée par une irritation chimique au niveau du tissu discal.

C'est seulement en cas de persistance des douleurs malgré la mise en oeuvre intensive de mesures conservatrices qu'une décompression chirurgicale des racines nerveuses est indiquée.

1) Définition : La lombosciatalgie commune est un syndrome neurologique caractérisé par une douleur siégeant le long du trajet du nerf sciatique et de ses branches ; le plus souvent provoqué par un conflit disco-radiculaire se produisant à la partie inférieure du rachis lombaire.

   On parle de lombocruralgie lorsque c'est la racine L_4 qui est touchée.

2) Historique :
   - **Première description en 1764 par *Domenico-Cotugno.***
   - **Autre fois appelée névralgie sciatique; névrite sciatique.**
   - ***Charles Lasègue:* le signe qui porte son nom.**
   - **Au début du siècle: origine tronculaire vers origine radiculaire: étape *DEJERINE.***
   - **En 1915, on s'approche de la cause extra-durale de la sciatique.**
   - **En 1928, *Alajouanine*: origine discale de la sciatique.**

3) Résumé : Affection fréquente, 25 à 30 % de l'activité opératoire d'un service de neurochirurgie. Elle est très rare chez l'enfant. Le traitement est souvent médical et seulement 10 % des malades nécessitent la chirurgie.

   La question essentielle: « **Est-ce une lombosciatalgie Commune ou Symptomatique** ? »

II . Rappel anatomique : Le nerf sciatique est la branche terminale du plexus sacrée constitué par l'union des 4è et 5è racines lombaires (formant le tronc lombo-sacré), de toute la 1ère racine sacrée auxquelles s'unissent les 1è et 2è racines sacrées. Seule la 5ème racine lombaire et la 1ère racine sacrée interviennent dans la physiopathologie de la sciatique. Les deux disques intervertébraux les plus souvent lésés sont le disqueL_4L_5 et le disque L_5S_1 qui supportent la majorité du poids du corps et sont les sièges habituels, à partir de l'âge adulte, des signes d'altération structurale.

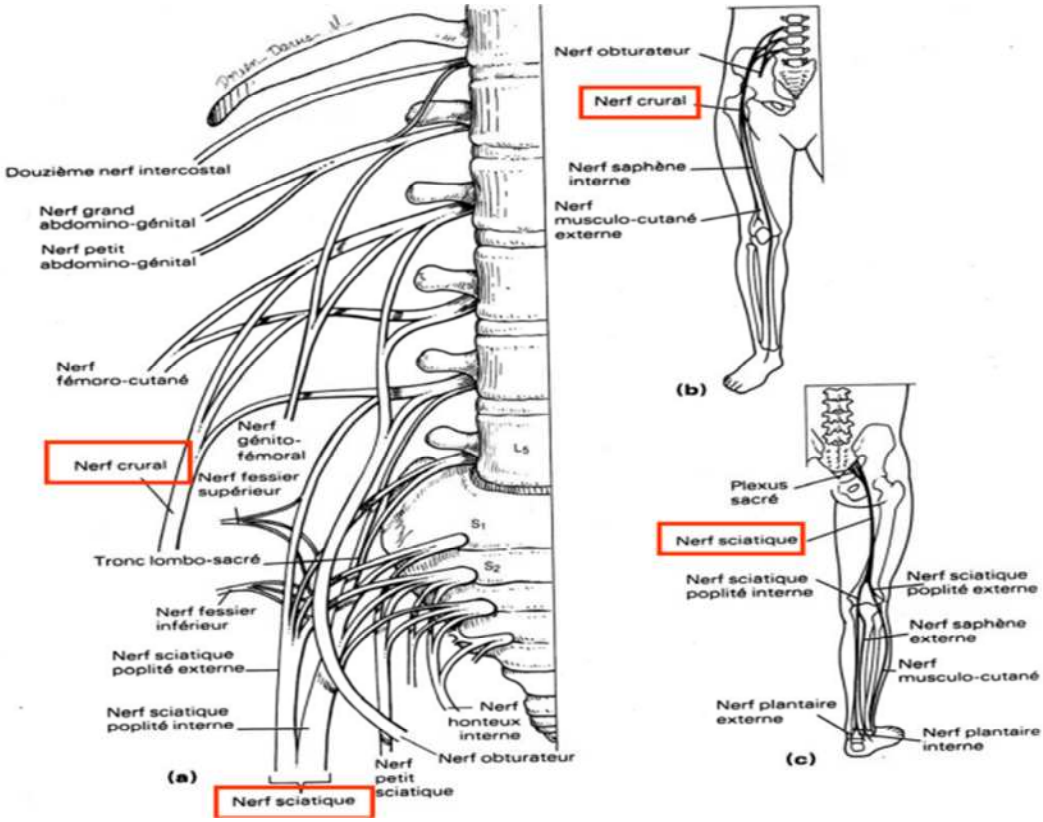

-Racines : La racine quitte le fourreau dural et croise verticalement le disque intervertébral et quitte le canal rachidien sous le pédicule donc une racine L_5 croise le disque L_4-L_5 et la racine S_1 croise le disque L_5-S_1.

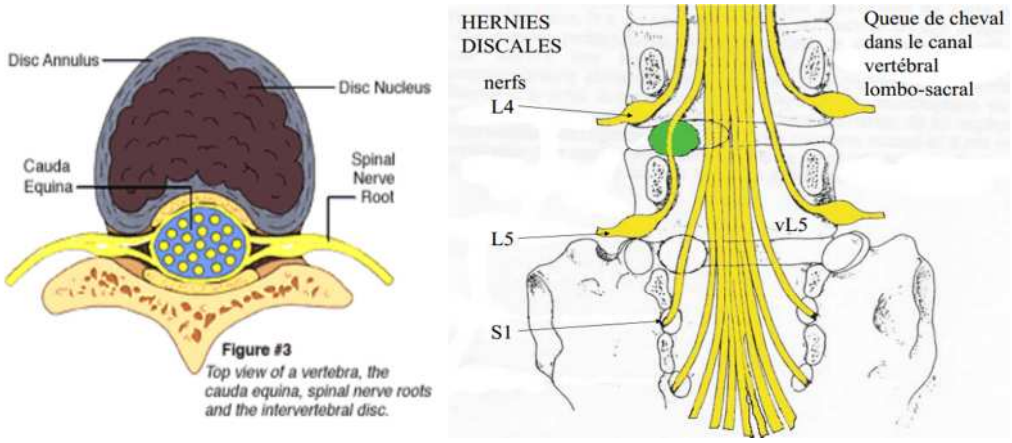

Figure : La systématisation radiculaire

- Disque intervertébral : L'annulus fibrosus est périphérique et présente une structure lamellaire complexe et élastique, très résistante qui entoure le nucleus pulposus, situé plus au centre du disque.

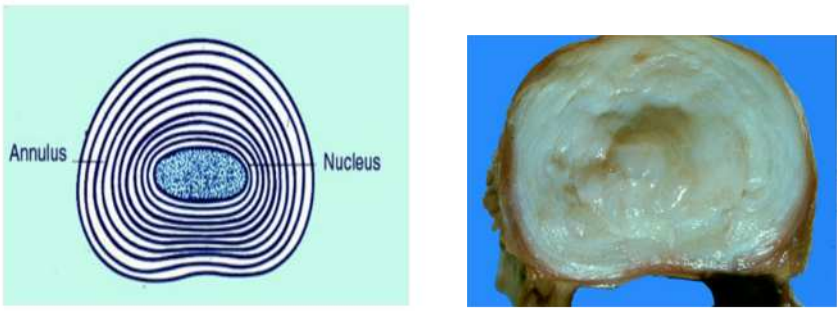

Figure : Disque d'un sujet jeune

III . <u>Anatomie pathologique</u> : Les traumatismes répétés de la vie quotidienne, ainsi que certains traumatismes plus violents, peuvent provoquer des déchirures minimes dans l'annulus. A ce moment, de violentes douleurs peuvent se manifester, c'est **le lumbago aigu**. Le nucleus peut brutalement faire issue à travers l'une de ces fissures de l'annulus et provoquer une saillie postéro-latérale, c'est **la hernie discale.**

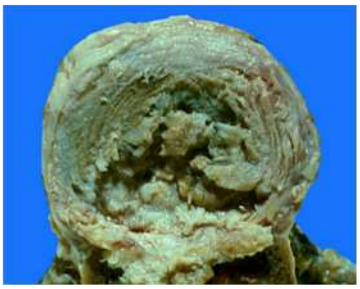

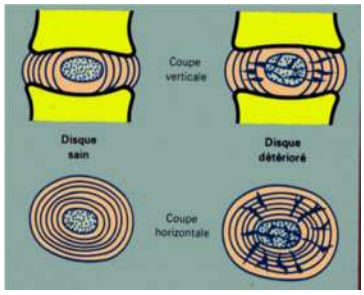

Disque d'un sujet âgé Fissuration du disque

Une hernie peut rester contenue sous le ligament qui bombe mais n'est pas rompu, c'est **la hernie sous-ligamentaire**. La hernie peut jaillir dans le canal lombaire, à travers une déchirure du ligament, c'est **la hernie exclue**. Dans la plupart des cas, pour des raisons anatomiques, seule la racine sensitive est intéressée. Plus rarement, la racine motrice est également atteinte : c'est la sciatique paralysante.

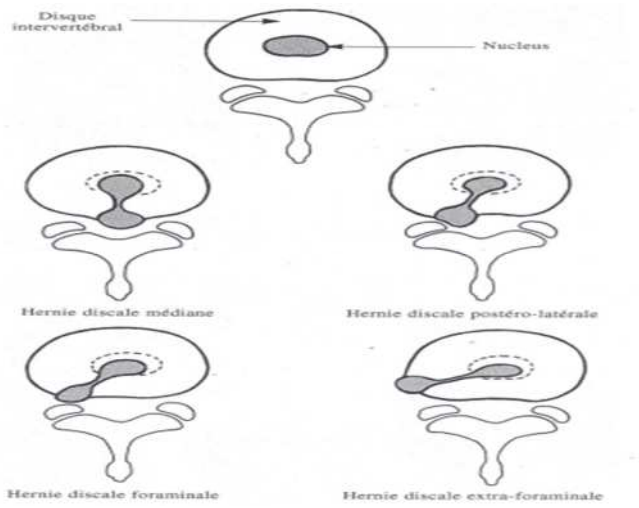

Figure : Les différents types d'hernie discale

VI . Clinique :

a) Interrogatoire:

1) Antécédents: Un long passé lombalgique évoluant par crise de plus en plus durables et approchées sans cause particulière ; parfois une cause évidente comme un effort violent ou le port d'un objet lourd avec l'évolution; la douleur lombaire disparaît et seule la douleur radiculaire qui persiste. Cette douleur est à type de fourmillements, de paresthésies, parfois c'est une douleur à type de courant électrique.

2) Le trajet de la douleur peut être :

- **L_5** : fesse, face postéro-externe de la cuisse, face externe du genou, face externe ou antéro-externe de la jambe, malléole externe ou gouttière pré malléolaire, dos du pied, gros orteil;

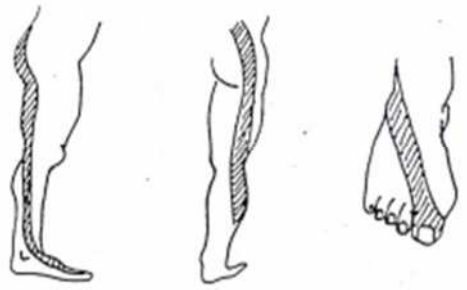

- **S_1** : fesse, face postérieure de la cuisse, creux poplité, face postérieure de la jambe, tendon d'Achille ou rétro-malléolaire externe, talon, plante ou bord externe du pied jusqu'au 5 ème orteil;

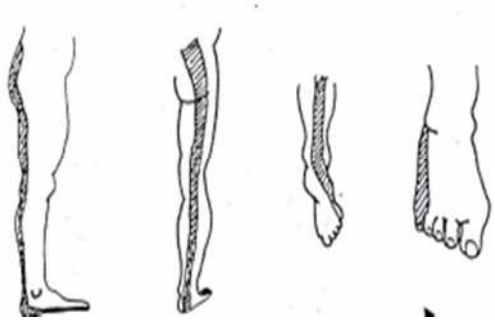

- **L_4** : fesse, coté externe de la cuisse avant de passer sur le devant au dessus du genou et de continuer vers le devant et l'intérieur de la jambe jusqu'au cou de pied pour se terminer parfois au bord interne du pied.

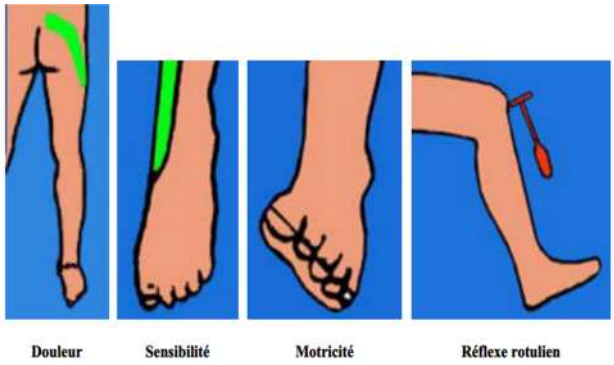

- **plus imprécis** : trajet tronqué à la cheville;

- **plus étendu** : territoires L_5 et S_1, voire L_4 ou des dernières racines sacrées.

3) Le rythme de la douleur peut être mécanique (diurne, augmentant avec l'activité).

4) Mode de début : brutalement, après un effort pour la lombosciatalgie commune. Les douleurs insidieuses, progressives et sans facteur déclenchant sont plus inquiétantes.

5) Intensité : peut être modérée ou aiguë. La douleur est influencée par des facteurs mécaniques, tels que : station debout, marche, effort, toux, défection, elle est calmée par le repos.

6) Il existe parfois des paresthésies et des troubles trophiques musculaires.

7) Mode d'évolution : pour les lombosciatalgies communes d'emblée maximales, les douleurs tendent à s'atténuer. Les douleurs s'aggravant progressivement sont plus inquiétantes et doivent suspecter une sciatique symptomatique.

b) Examen physique: L'examen clinique doit chercher:

1) **Attitude antalgique** (inflexion latérale irréductible) avec contracture des muscles para-vertébraux. La raideur segmentaire est souvent considérable, elle s'évalue par la distance main sol et par le test de **SCHOBER**: L'ensemble réalise **le syndrome rachidien**.

2) **Signe de Lasègue** : Déclenchement de la douleur radiculaire en soulevant le membre inférieur en extension. Ce signe est côté de 0 à 90° : C'est le témoin de la compression d'une racine L_5/S_1.

Ou bien **Signe de Lasègue inverse** : C'est le témoin de la compression d'une racine L_4.

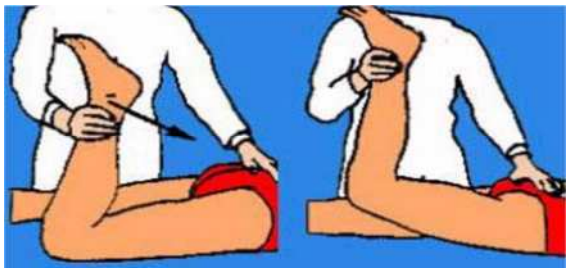

3) **Signe de la sonnette** : La pression, à deux travers de doigt en dehors de la ligne des épineuses, en regard des espaces L_4-L_5 et L_5-S_1, réveille parfois du coté atteint, la radiculalgie: c'est **le signe de la sonnette**.

4) L'examen neurologique des membres inférieurs recherche des signes déficitaires moteurs, sensitifs ou réflexes précisant le territoire : marche sur les talons (les releveurs du pied et des péroniers latéraux= L5), marche sur les pointes (triceps sural= S1), hypoesthésie L5 ou S1, abolition ou diminution du réflexe achilléen(S1), du réflexe rotulien (L_3/L_4).

Il ne faut jamais oublier de vérifier la sensibilité de la selle et des organes génitaux externes car peut orienter vers un syndrome de la queude cheval.

5) Apprécier la gravité :

- Les lombosciatiques **paralysantes** (déficit moteur < 3). Le déficit sensitivo-moteur peut apparaître d'emblée ou après quelques jours ou quelques semaines d'évolution :

- Soit déficit L_5 : paralysie des releveurs du pied et des orteils.
- Soit déficit S_1 : paralysie du triceps avec abolition du réflexe achilléen.

- **Le syndrome de la queue de cheval** (atteinte des racines sacrées, troubles sphinctériens, anesthésie en selle) sont des urgences chirurgicales.

- Les lombosciatiques **hyperalgiques**.

V . <u>Examens complémentaires</u> :

a) **radiologique :** Rx standard du rachis lombaire (F+P)+ Rx du bassin. Elles permettent de vérifier l'état du rachis, la statique, l'état des disques, ainsi que les articulations sacro-iliaques, l'état des vertèbres.

2) **TDM lombaire** : permet de voir la hernie, voir sa situation, son importance et la surface utile du canal rachidien (recherche d'une étroitesse canalaire).

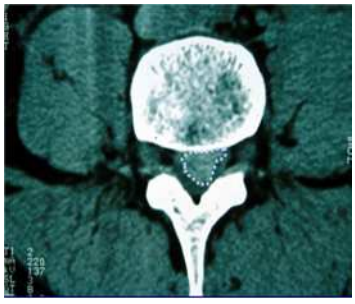

3) **IRM lombaire** : Elle est réalisée lorsque le scanner n'est pas convaincant ou si existe une discordance radio-clinique ou s'il s'agit d'une récidive de la hernie.

4) **Sacco-radiculographie :** peut garder sa place dans de rares indications. Un des intérêts de la sacco-radiculographie réside dans la possibilité de faire des clichés dynamiques et des clichés en position debout qui peuvent montrer des sténoses d'origine discale, non visibles en position couchée.

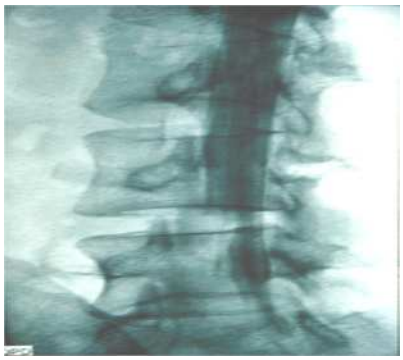

5) **La discographie** : n'est plus pratiquée depuis l'avènement de la TDM et l'IRM.

b) **Electromyogramme** : n'est pas utile au diagnostic des hernies discales lombaires; mais peut parfois monter l'existence d'une souffrance radiculaire. C'est aussi un examen permettant la surveillance en cas déficit neurologique.

c) **Biologique**: chercher l'existence d'un syndrome inflammatoire (NFS,VS,CRP)

VI. Diagnostic différentiel : essentiellement les lombosciatalgies symptomatiques

- Tumeurs osseuses bénignes ou malignes
- Myélome multiple
- Mal de POTT
- Séquelles d'épiphysite vertébrale
- Spondylarthrite ankylosante
- Neurinome ou aux tumeurs de la queue de cheval (I.R.M).

VI . Traitement: **L'évolution est souvent favorable avec une bonne réponse aux anti-inflammatoires et antalgiques. Un blocage des racines nerveuses (infiltration de corticoïdes sous contrôle scopique) peut être d'une grande utilité, tant diagnostique que thérapeutique. Après exclusion d'un dysfonctionnement vésico-rectal et d'une parésie sévère (indication d'urgence), le traitement conservateur sera choisi en 1ère intention, les chances de succès étant excellentes (90%).**

1)Médical: Repos (alitement strict de manière à supprimer les contraintes mécaniques), myorelaxants (tetrazepam : myolastan, meocid), antalgiques, anti-inflammatoires (AINS et corticoïdes), vitaminothérapie, Kinésithérapie pour renforcer la musculature abdominale et pelvienne. Dans 90% des cas, ce traitement entraîne de bons résultats.

2)Infiltration épidurale de corticoïdes sous contrôle scopique, peut être d'une grande utilité.

3) Chimionucléolyse : Injection à l'intérieur du disque d'une enzyme (chymopapaïne 4000 UI). Cette méthode apporte des résultats très satisfaisants pour les sciatalgies (70 % de bons résultats).

4) <u>Chirurgical</u> : La décompression chirurgicale des racines nerveuses s'avère plus efficiente en termes de coûts que la poursuite du traitement conservateur.

a) <u>Discectomie par abord direct et ablation du disque intervertébral</u> : consiste en l'excision de la hernie pour décomprimer la racine et éviter les récidives. L'abord chirurgical classique se fait par l'arrière, après avoir écarté les masses musculaires et exposé les lames. Le ligament jaune est enlevé, pour mettre en évidence les racines. La racine refoulée par la hernie discale est mobilisée et écartée avec douceur, pour découvrir la hernie discale. Celle-ci est ensuite excisée et extirpée, ce qui permet de pénétrer à l'intérieur de l'espace pour enlever tout le nucleus pulposus.

b) <u>Microdiscectomie par abord endoscopique</u> : Technique mini-invasive avec un résultat cosmétique intéressant (petite incision), un séjour hospitalier cours et une réinsertion socio-professionnelle rapide.

c) <u>Indications de la chirurgie:</u>

- Hernie discale récidivante après arrêt du traitement médical.
- Hernie discale qui ne s'améliore pas sous un traitement médical bien conduit.
- Hernie discale hyperalgique.
- Hernie discale paralysante.
- Hernie discale avec syndrome de la queue de cheval.

d) <u>Résultats</u> :

- **Disparition de la sciatique dans 90% des cas, l'opéré est autorisé à se lever le jour même, quitte l'hôpital le 3°jour.**
- **La rééducation active post-opératoire ne sera mise en route qu'au 2° mois post-opératoire.**
- **La reprise d'un travail léger peut être envisagée vers la 6° semaine.**
- **Réinsertion socio-professionnelle rapide.**

e) <u>Incidents post-opératoires :</u> Certains Incidents post-opératoires peuvent survenir: brèche durale, plaie radiculaire, plaie vasculaire, Infections, Spondylodiscites, phlébites des MI.

A long terme, c'est la récidive du même coté et au même niveau par curetage incomplet ou dégénérescence discale. Une nouvelle hernie peut apparaître à un niveau adjacent ou une fibrose post-opératoire.

5) <u>Rééducation</u>: Une rééducation vertébrale appropriée est indispensable dans tous les cas, pour renforcer les muscles abdominaux et lombaires et diminuer le risque de récidives et de lombalgies. Il est capital aussi de redonner par les étirements, de la souplesse à tous les muscles sous pelviens dont la rétraction conduit à des sollicitations lombaires anormales.

Il faut apprendre au patient à épargner sa colonne vertébrale dans la vie courante et entraînant sa musculature lombo-abdominale (gymnastique quotidienne), marche et natation.

SYNDROME DE LA QUEUE DE CHEVAL

I. INTRODUCTION ET DEFINITION :

- Le syndrome de la queue de cheval (QDC) correspond à la souffrance des racines de la queue de cheval en dessous du cône terminal de la moelle spinale, entre les corps vertébraux de L2 et le sacrum. Il constitue un syndrome neurogène périphérique pluriradiculaire s'exprimant par des signes au niveau des membres inférieurs et du périnée, dominé par l'importance des troubles sphinctériens.
- Il s'agit d'une **urgence neurochirurgicale** et sa reconnaissance impose une IRM en urgence et une prise en charge neurochirurgicale immédiate. Le pronostic fonctionnel et, surtout, celui des troubles sphinctériens dépend étroitement de la durée et de l'intensité de la compression des racines lombosacrées.
- Le traitement est chirurgical : son objectif est de décomprimer les racines lombosacrées par une laminectomie lombaire avec exérèse de la lésion compressive.

II. CLINIQUE: Le diagnostic de syndrome de la QDC doit être évoqué devant les éléments qui suivent.

A.Troubles sensitifs : Les douleurs sont fréquentes à type de radiculalgie (cruralgie, sciatalgie) ou des douleurs pluriradiculaires d'un ou des deux membres inférieurs. Des douleurs sacrées périnéales et génitales sont fréquemment associées, favorisées par les efforts à glotte fermée (toux, défécation). Des paresthésies dans les membres inférieurs sont fréquentes de topographie radiculaire. Une hypoesthésie périnéale, des organes génitaux externes et de l'anus est retrouvée, constituant une anesthésie en selle.

B.Troubles moteurs : Ils sont de topographie monoradiculaire ou pluriradiculaire uni ou bilatérale le plus souvent asymétriques. Le déficit moteur peut se résumer à une impossibilité à marcher sur les pointes (atteinte de la racine S1) ou sur les talons (L5) ou à une impossibilité d'étendre la jambe sur la cuisse (L4). À l'extrême, l'atteinte motrice peut aboutir à une paraplégie flasque avec amyotrophie;

C.Réflexes : L'abolition d'un ou plusieurs réflexes ostéo-tendineux aux membres inférieurs est habituellement constatée. Les réflexes périnéaux, anaux, bulbo-caverneux, sont abolis.

D.Troubles génito-sphinctériens : Ils apparaissent précocement en s'exprimant par un retard à la miction ou par la nécessité de pousser pour uriner. Les mictions impérieuses sont fréquentes, pouvant aboutir à l'incontinence. Habituellement, ces troubles sphinctériens et urinaires sont accompagnés d'une insensibilité du passage urinaire. Sur le plan anal, la constipation est plus fréquente que l'incontinence fécale.

La survenue d'un syndrome de la QDC constitue une urgence diagnostique et thérapeutique.

III. DIAGNOSTIC POSITIF ET ÉTIOLOGIE :

L'IRM est l'examen de choix pour visualiser la compression de la queue de cheval.

Le myéloscanner peut jouer un rôle diagnostique encore important.

Les hernies discales et les épendymomes représentent les causes les plus fréquentes d'un syndrome de la QDC :

Les hernies discales s'expriment habituellement par un début brutal douloureux, déclenché par un effort faisant suite à des épisodes lombosciatalgiques. L'IRM révèle une hernie exclue, latérale ou médiane, pouvant être associée à des lésions arthrosiques. Les épendymomes du filum terminal sont d'évolution plus lente, mais peuvent s'accompagner d'hémorragies méningées brutales s'exprimant par une violente douleur lombaire.

Les neurinomes, les métastases, les processus infectieux sont plus rares.

Le syndrome du canal lombaire étroit peut être congénital ou acquis sur hernies discales étagées ou arthrose diagnostiquée à l'IRM. Il s'exprime par une claudication intermittente douloureuse progressive à l'effort cédant à l'arrêt de celui-ci. Il s'y associe des paresthésies et des troubles sphinctériens pouvant aboutir à un syndrome de la queue de cheval. L'électromyogramme mettra en évidence des signes neurogènes dans le territoire de la queue de cheval.

IV.FORMES CLINIQUES : Selon la localisation de la compression, la sémiologie peut être variable.

Les signes pluriradiculaires peuvent être unilatéraux ou le plus souvent bilatéraux mais asymétriques.

Dans les syndromes de la QDC lombosacrée, il existera une souffrance des racines L5 (sciatique) et des racines sacrées (anesthésie en selle et troubles génito-sphinctériens).

Dans la forme basse sacrée, il existera des douleurs sacrées, une anesthésie en selle et des troubles génito-sphinctériens importants.

Dans les formes médianes, les racines qui descendent latéralement sont en général préservées. Ainsi, une compression médiane haute au niveau L2-L3 ne peut provoquer qu'une souffrance des racines sacrées.

V.DIAGNOSTIC DIFFÉRENTIEL :

Il est constitué par l'atteinte du cône terminal de la moelle qui donne une sémiologie assez proche, mais complétée d'un signe de Babinski, d'une abolition des réflexes abdominaux inférieurs et de troubles sensitifs remontant jusqu'à un niveau D12-L1.

Les polyradiculonévrites ne présentent habituellement pas de troubles sphinctériens.

Les syndromes plexiques lombaires par envahissement néoplasique.

VI .TRAITEMENT :

- **L'objectif du traitement est de décomprimer le + rapidement possible afin d'empêcher le + possible les déficits neurologiques irréversibles et de soulager le patient.**
- **En dehors des causes infectieuses (spondylodiscite, épidurite), le traitement est presque toujours neurochirurgical :**

⇒ Laminectomie décompressive
⇒ Libération des racines

- **Le reste du traitement concerne la prévention des complications :**

⇒ phlébites, escarres
⇒ prise en charge des troubles du transit
⇒ sondage urinaire et prévention des infections urinaires, antalgiques.

- **Puis rapidement : kinésithérapie et rééducation sphinctérienne.**

<u>Points clés</u> :

∞ Urgence diagnostique (IRM) et neurochirurgicale.

∞ Clinique : troubles sensitifs (MI, anesthésie en selle), moteurs (radiculaires MI), ROT abolis, génito-sphinctériens (dysurie, incontinence).

∞ Diagnostic positif : IRM.

∞ Étiologie : hernie discale, épendymome, canal lombaire étroit.

∞ Diagnostic différentiel : syndrome cône terminal, PRN.

∞ Urgence chirurgicale.

∞ Le syndrome de la QDC est une urgence neurochirurgicale. Il correspond à une souffrance des dernières racines rachidiennes L2-L5 et des racines sacrées formant la queue de cheval en dessous du cône terminal de la moelle. Il constitue donc un syndrome neurogène pluriradiculaire du périnée et des membres inférieurs.