Myopathies inflammatoires idiopathiques

Dr I.Lemdaoui

I. Définition

myopathie → Inflammation primitive du muscle strié ←inflammatoire

Groupe hétérogène, 06 entités :
1-La dermatomyosite (DM)
2-La polymyosite (PM) ? (qui tend actuellement a disparaitre avec l'émergence des nouveaux cadres nosologiques)
3- La myosite à inclusions (MI)
4- Les myosites de chevauchement : myopathie inflammatoire + (SD, LED,SGS,PR, anti synthétase…)
5- Les myosites nécrosantes auto-immunes (MNAI)
6- Les myosites associées à un cancer

Intérêt de la question :

Groupe de pathologies très différents:

- Expression clinique
- Réponse aux traitements
- Pronostic, mortalite
- Association a des cancers: dermatomyosites+++

Importance d'une définition stricte de chaque entité

Etiopathogénie

Mécanisme dys immunitaire, cause inconnue

- Terrain génétique
- Autres facteurs :
  - Infection virale, radiation UV : DM,
  - Tabac: anti synthétases
  - Vieillissement musculaire: MI
  - Cancer: DM, MNAI
  - ….

II-Epidémiologie

- Incidence annuelle: 5-10/million d'habitants.
- fréquence:
  - **Enfant**: dermatomyosite++
    - Prévalence: 2,5 et 4,1 par million d'enfants âgés de moins de 17 ans.
    - L'âge moyen d'apparition de la maladie se situe autour de 7 ans (pic entre 5-14ans)
  - **Apres 50 ans**: myosite a inclusion+++
  - **Tout âge confondu**: dermatomyosite+++.

III-Physiopathologie Myopathie + atteinte dermatologique +

1- **Dermatomyosites: microangiopathie (cible: vx muscles+++, peau+++, autres tissus…)**

inflammation périvasculaire a médiation humorale
- infiltrat inflammatoire péri-vasculaire: lym B, IG, **complément**)
- **Atteinte vasculaire** (thrombose, nécrose artériolaire avec perte des capillaires, Dépôt de C5b9 sur les vx)

- ischémie des fibres musculaire (conséquence de vasculopathie sur la région péri fasciculaire)
    - Nécrose **groupée** de fibres de type infarctus
    - **Atrophie péri fasciculaire**

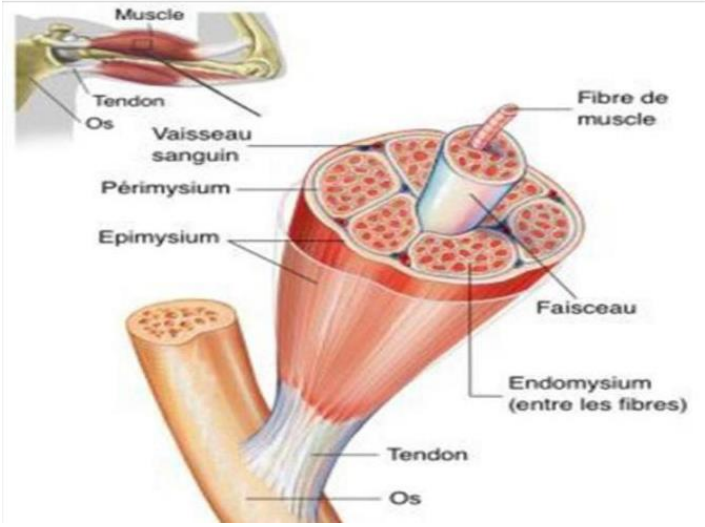

2. **Polymyosites:**

inflammation endomysiale a médiation cellulaire
invasion partielle des fibres non nécrotiques par des cellules mononuclées (**Lym CD8 cytotoxiques)**
Nécrose **dispersée** et isolée (pas en groupe)
Infiltrat inflammatoire endomysial
Expression du HLA I **diffuse**
Pas d'atteinte vasculaire
Pas d'atrophie péri fasciculaire

3. **Myosites a inclusions**

défaut de dégradation protéique musculaire:

- Phénomène dégénératif (vacuolisation des fibres musculaires+ accumulation de protéines anormales:depots amyloides=mdie d'Alzhiemer)

⇩

- Mécanisme dysimmunitaire avec toxicité cellulaire par les lym T = poly myosites

4. **MNAI**

Anticorps anti fibre musculaire? (parfois expression de HLA I)

⇩

Activation du complément? (parfois dépôts de C9b5 sur les vx et les fibres)

⇩

Lésions de nécrose+++ (infiltrat inflammatoire modéré/absent)

IV-Diagnostic positif

- **Confrontation**
    - des caractéristiques de la myopathie
    - Manifestations extra musculaires
    - immunologie

1- myopathie

1-1-description clinique

***Déficit moteur: :**

a. Progressif, proximal, bilatéral et symétrique l'atteinte distale: rare, discrète, formes évoluées (sauf dans les
   myosites a inclusions: atteinte d'emblée proximo-distale).
b. Début: ceinture pelvienne
    i. démarche dandinante,
    ii. Difficulté a monter les escaliers et de se lever de la position assise)
c. puis scapulaire: difficulté a se peigner
d. Atteinte des muscles du cou: chute de la tête en avant

e. L'atteinte des muscles pharyngés : dysphagie (gravite, mortalité) + dysphonie dans 50% des cas. ***Amyotrophie:** rare, stade tardif, le déficit moteur prédomine toujours sur l'amyotrophie (sauf dans les myosites a inclusions,)

***Myalgies:, (** douleurs musculaires) prédominent au niveau des épaules et des cuisses, elles sont spontanées et aggravés par la palpation ou l'exercice musculaire, parfois elles sont au 1er plan

***La réponse idiomusculaire** peut être abolie**, les réflexes tendineux** sont normaux ou légèrement diminué.s

	DM	PM	Myosite a inclusion	MNAI
Age de début	Enfant/ adulte	adulte	>50ans	adulte
Prédominance Sexe	2F/1H	2F/1H	3H/1F	
Début	**Subaigu** / parfois aigu	**Subaigu**	Très lentement progressif	**Subaigu** / chronique, parfois aigu
Déficit moteur	Proximal/ symétrique	Proximal/ symétrique	Proximo-distal Sélectivité+++: (fléchisseurs des doigts, quadriceps) +/-Dysphagie +/-ROT abolis	Proximal/ symétrique Sévère/ douloureux

1-2- ENMG

- L'EMG montre une triade caractéristique:

1- Tracé **myogène** avec des potentiels d'unités motrices de faible amplitude, nombreux et poly phasiques avec recrutement précoce.
2- Potentiels de **fibrillation** et potentiels lents de dénervation.
3- Averses **pseudo-myotoniques**. (irritabilité électrique)

1-3-biologie

- **Syndrome inflammatoire biologique:**
  - VS modérément accélérée dans 50-60% dans les PM, DM
  - Absent dans les myosites a inclusions
- **enzymes musculaires: (CPK,LDH):**
  - Elevées dans 75-85% des PM, DM
  - Peu élevées /normales dans les myosites a inclusions
  - Proches de 10000ui/l dans les MNAI.

1-4-histologie

- Dgc (+)/ différentiel.
  - Processus de nécrose/ régénération
  - atrophie
  - Infiltrat inflammatoire **Localisation** ++++

- **Immuno histochimie**:
  - surexpression du HLA I : suggestive d'inflammation si l'infiltrat inflammatoire est absent. (en situation normale, ils ne sont pas exprimés que sur les fibres musculaires en régénération)
  - Dépôt de complexe d'attaque membranaireC5b9

Histologie

MI péri fasciculaire

	DM	SAS
Fibres péri fasciculaire	Atrophiques , rarement nécrotiques	nécrotiques
Expression HLA	HLA I +++. Rarement HLA II	HLA I et II
Dépôt de complexe d'attaque membranaireC5b9	Sur les capillaires	Les fibres musculaires

MI avec cytotoxicite	Infiltrat inflammatoire **endomysial** envahissant des fibres musculaires non nécrotiques exprimant l'HLA I Historiquement polymyosite. **Myosites a inclusions +++**
MI a inclusions	Même aspect que les dans PM + vacuoles bordées avec accumulation de protéines
Myopathie nécrosante auto-immune	•**Nécrose musculaire dominante** + **infiltrat inflammatoire modéré / absent** : Dgc différentiel: myopathies non inflammatoires (toxiques, endocriniennes, génétiques). • immunomarquage, parfois expression de HLA I + dépôt de C5b9 (les fibres + capillaires)
Non spécifiques	Infiltrat inflammatoire périmysial et péri vasculaire Pas de caractéristiques des formules précédentes

1-5-IRM musculaire :

- Œdème/ involution adipeuse des muscles squelettiques (juger de l'activité inflammatoire et les dégâts de la maladie)
- MEE de la sélectivité: Myosites a inclusion
- Certains DGC différentiels.

2-Manifestations extra musculaires

2-1 dermatomyosite

2-1-1-Syndrome cutané :90% , souvent inaugural (mois, années avant)

- **éruption héliotrope:** caractéristique +++.
  - C'est une éruption de couleur lilas/violet avec souvent un œdème périorbitaire.
  - Peut impliquer le menton, le front et la région malaire. Contrairement au LED, elle n'épargne pas les plis nasogéniens.

- **Photosensibilité**
- **Signe V** : moins spécifique.
  - Lésions maculaires confluentes, érythémateuses, violacées du cou et du thorax antérieur.
- **Signe du châle:** moins spécifique.
  - Lésions maculaires, érythémateuses, violacées du cou, impliquant la nuque, le haut du dos et l'arrière des épaules.

- **Papules de Gottron:** +++ pathognomoniques de la DM.
  - Papules de couleur rouge sombre à violacée,
  - plates ou surélevées,
  - sur la face dorsale des articulations MCP ou IPP. Peuvent survenir sur les poignets, les coudes, les genoux et les malléoles.

Le LED diffère en ce que l'éruption se produit entre les articulations MCP et les IPP

- **Mains de mécanicien**
  - Hyperkératose, desquamation et fissuration de la portion latérale des doigts et des paumes.
  - Ce signe peut être associé à un **syndrome antisynthétase**.+++

- **Calcifications Sous-cutanées**, **dans les fascias et intramusculaires.**
  - Principalement dans la DM juvénile.

Peuvent être étendues, invalidantes et indépendantes de l'implication inflammatoire musculaire

2-1-2- atteinte viscérale:

- fièvre, amaigrissement, arthralgies,
- atteinte **cardiaque** (troubles du rythme, de la conduction, péricardite) décès.
- L'atteinte **respiratoire** (pneumopathies interstitielles ou de déglutition),
- atteinte digestive: ulcérations, perforations et péritonite,
- atteinte rénale : hématuries, insuffisance rénale aigue

DM de l'enfant

- début rapide
- signes **généraux intenses** : AEG, fièvre.
- signes viscéraux fréquents surtout **digestifs** : ulcération perforation et péritonite.
- signes cutanés fugaces et discrets: érythème sans œdème ou limité aux joues et aux paupières.
- présence de **Calcinose** caractéristique de la DM de l`enfant, il s'agit de calcifications au sein du muscle et au près des articulations avec rétractions tendineuses et déformations articulaires, il s'agit de dépôts granuleux de calcium, sous formes de cristaux d'apatite ou d' hydroxy apatite , entouré d'une réaction inflammatoire. Elle est initialement asymptomatique, uniquement visible sur les radiographies.

2-2-polymyosites

- Absence de lésions cutanés dans la majorité des cas, si elles sont présentes, elles sont modérées et transitoires..

2-3-syndrome des anti synthétases

- **syndrome des anti synthétases**
  - Signes généraux
  - **pneumopathie interstitielle diffuse** (PID) plus constante (incidence supérieure à 70 %)
  - Rhumatisme inflammatoire,
  - phénomène de Raynaud
  - atteinte cutanée type hyperkératose fissuraire des doigts (appelée « **mains de mécaniciens** »)
- **Scleromyosite:** sclérodermie, ulcère pulpaire, PID, atteinte cardiologique, articulaire, rénale, fièvre
- **Connectivite mixte:** PID, articulaires

2-4-MNAI

- Pas d'atteinte cutanée
- Atteinte thoracique généralement absente
- Atteinte articulaire rare

2-5-myopathies a inclusion

- absentes

3- immunologie

- **Syndrome de chevauchement:**
  - **Syndrome des anti synthetases:** auto-anticorps (AAC) antiaminoacyl transfert RNA synthétases:

        - **anti-Jo1**: le plus fréquent et le plus connu, dirigée contre l'histidyl tRNA synthétase (enzyme cytoplasmique responsable de l'acétylation des ARN de transfert,), l'anticorps anti-PL7, l'anti-PL12, l'anti-OJ, l'anti-EJ, l'anti-KS et plus récemment l'anti-Wa.
    - **Connectivites mixtes**
        - anti **RNP** et autres AC: LED, SC. SGS…
    - **Scleromyosite:**
        - **Anti Scl70:** mortalité +++
        - Anti PM/Scl: sévérité moindre, anti Ku: PNP

- **DM**:
    - anti Mi2: bonne réponse au TRT
    - anti MDAS: atteinte musculaire discrète, CPC+++, **TRT agressif**
    - anti TIF1, anti NXP2, anti SAE: Kc

- **MNAI**:
    - Anti SRP: atteinte sévère
    - Anti HMGCR: association a un Kc (MNAI séronégatives également).

- **Myopathies a inclusions**: auto AC, affection virales (HIV, HTLV1, hepatiteC)

IV-Diagnostic différentiel

- **Infiltrat inflammatoire**
    - M Infectieuses: virales (VIH, hépatite C…), bactériennes et parasitaires
    - Hémopathies
    - M génétiques: Dystrophinopathies, dysferlinopathies, FSH, …
- nécrose/ régénération sans inflammation
    - M Toxiques: alcool, statine, fibrates:
    - M endocriniennes

V- Pronostic

- **Dermatomyosites**
    - Sans traitement le taux de survie à 5 ans est inférieur à 40%
    - Sous traitement, la survie à 5 ans est supérieur à 90%, mais avec un handicape résiduel dans la majorité des cas.
    - Chez l'enfant le Pc est mauvais, du fait du risque d'hémorragies digestives, de la corticorésistance et de la calcinose étendue
- **Polymyosites**
    - Le taux de survie spontané est de 40%,
    - sous traitement le pronostic est relativement bon, cependant un déficit résiduel persiste malgré le traitement dans la majorité des cas..

- **Les myosites de chevauchement:** sensibles au CTC
    - **Syndrome des anti synthétases:** taux de mortalité 8 à 29 %.

- **Myosites a inclusions:**
    - Traitements (CTC, IS) inefficaces

Association a des Kc

- **Dermatomyosites+++:**
    - Age avance, sexe masculin, atteinte cutanée sévère, anti TIF1, NXP2, SAE.
- **MNAI**: anti HMGCR et séronégative
- **Polymyosites:** absente sauf fortuite

VI-Traitement

- **Corticoïdes a forte dose:**
  - traitement de 1ére intention.
  - Prédnisone: **1mg/Kg/j**, (jusqu'à2mg/kg/j chez l'enfant), avec des mesures hygiéno-diététiques et traitement adjuvant (antisecretoires, calcium, KCL)
  - L`efficacité clinique survient en 3-8 semaines après le début, mais des améliorations retardées sont possibles (3mois).
  - Cette forte dose doit être maintenue plusieurs semaines **(4-10)** jusqu'à la régression de l'ensemble des signes cliniques et une nette diminution ou normalisation des CPK.
  - La dégression des corticoïdes doit être progressive de 10 % de la dose initiale chaque 2-3 semaines jusqu'à l`obtention d`une dose minimale efficace de **5 à 10 mg/J à maintenir pendant 1 à plusieurs années.**
- **Les immunosuppresseurs** : (méthotrexate, azathioprine, plus rarement la ciclosporine)
  - myosite **réfractaire** ou **cortico dépendante**, épargne cortisonique
  - de plus en plus en **traitement initial** en association avec les corticoïdes (PM, DM et myosites de chevauchement avec anti-synthétases ou anti-SRP du fait de leur caractère chronique ou de leur cortico-résistance)
    - méthotrexate (7,5–15 mg/semaine)
    - azathioprine (2,5 mg/kg par jour) , FNS, B hepatique
    - ciclosporine (3– 3,5 mg/kg par jour), (efficacité semblable avec meilleur profil de tolérance pour le méthotrexate.)
  - **Dans les DM de l'enfant**: méthotrexate (voie orale, souscutané ou intramusculaire) à des doses hebdomadaires (7,5 et 25 mg/semaine) en première ligne en association aux corticoïdes permet une épargne cortisonique de 50 %.
- **Immunoglobulines intraveineuses (**efficacité estimée à 60-70%) :
  - formes cortico-résistantes (en alternative aux immuno suppresseurs ou en cas d'échec à ceux-ci)
  - dose de 2gr/kg/cure de façon mensuelle (amélioration après la seconde cure).
  - **arrêt progressif**: passage à 1/2 dose durant 4-6 cures (éviter les rechutes à court terme si arrêt brutal du TRT).
  - tolérance excellente
- **rituximab**.
- **Repos**
- **Exercices passifs** (contre les rétraction et l'atrophie)
- prévention des PNP d'inhalation

Conclusion

- **Diagnostic des MI**: caractéristiques de la myopathie (cliniques, histologiques) + signes extra musculaire (cutanés, PNP..) + immunologie
- **TRT** précoce et bien conduit.