

CENTRE HOSPITALO-UNIVERSITAIRE

DR : BENBADIS – CONSTANTINE -

CLINIQUE DE // EUROLOGIE

PROF. A. HAMRI

LES ACCIDENTS VASCULAIRES CÉRÉBRAUX

HEMORRAGIQUES

« HÉMATOME INTRAPARENCHYMATEUX

OU INTRACÉRÉBRALE »

Dr. A.S. FEKRAOUI

ANNEE UNIVERSITAIRE 2014-2015 »

OBJECTIFS PEDAGOGIQUES

- ❖ Savoir définir un HIP
- ❖ Apprendre comment faire le diagnostic positif
- ❖ Reconnaître les principales causes
- ❖ Savoir Faire une CAT adéquate

ACQUISITIONS SCIENTIFIQUES :

- ❖ L'incidence et leurs facteurs de risque
- ❖ Sémiologie de l'HIP selon la topographie.
- ❖ Diagnostic positif à l'imagerie
- ❖ Principes de la prise en charge

PLAN

OBJECTIFS PEDAGOGIQUES

I/ DEFINITION

II/ EPIDEMIOLOGIE

III/ DIAGNOSTIC POSITIF

IV/ DIAGNOSTIC DIFFERENTIEL

V/ DIAGNOSTIC ETIOLOGIQUE

VI/ PRISE EN CHARGE

VII/ PRONOSTIC

I/ DEFINITION

L'accident vasculaire cérébral hémorragique ou hématome intracérébral ou hématome intra-parenchymateux(HIP) est l'irruption de sang dans le parenchyme cérébral d'origine non traumatique

Un hématome intra-cérébral est une collection de sang dans le parenchyme cérébrale due à la rupture d'un vaisseau. Le terme d'hémorragie intra-cérébrale est utilisé lorsque le diamètre de l'hémorragie est inférieur à 3cm. et on parlera d'hématome si le diamètre est supérieur à 3cm.

On distingue :

- les hématomes spontanés (HIS) ou primitifs
- HIP dues à des malformations vasculaires cérébrales
- HIP dues à des troubles de la coagulation.

II/ EPIDEMIOLOGIE :

Représentent 9 à 20% de l'ensemble des AVC.

Son Incidence est entre 15 et 34 nouveaux cas pour 100 000 habitants par an.

elle est plus importante dans la population masculine, avec un pic maximal pour la tranche d'âge de 60 à 80 ans .

il existe également des variations ethniques avec une incidence supérieure dans la population noire avec 50cas /100 000 habitants par an et asiatique (55cas /100000h/an au japon.

L'incidence des HIP augmente avec l'âge et passe de 2 cas/100 000 habitants par an avant 45ans à 350/100 000 habitants par an après 80ans.

LES PRINCIPAUX FACTEURS DE RISQUE SONT :

- hypertension artérielle chronique (HTA), 63% des cas avec HIP âgés de plus de 30ans ont une HTA (risque relatif =2 à4)
- LA PRÉSENCE D'UNE APOLIPOPROTÉINE ε4(risque attribuable 29%)
Notamment pour les HIP lobaire
- L'alcoolisme (risque attribuable 8%)
- Antécédents d'AVC (risque attribuable 9%)
- Antécédent familiaux d'HIP (risque attribuable 9%)

- Anticoagulants

III/ DIAGNOSTIC POSITIF :

Repose sur des éléments cliniques et radiologiques

A/ CLINIQUE :

L'interrogatoire retrouve souvent la notion de survenue lors d'un effort physique ou au décours de celui-ci. L'apparition souvent matinale des signes.

Les céphalées sont fréquentes parfois un syndrome d'hypertension intracrânienne avec vomissement.

Des troubles de la conscience peuvent inaugurer le tableau clinique.

La sémiologie neurologique dépend de la topographie de l'HIP

1/ Hématomes supratentoriels:

a- Hématomes thalamiques : signes moteurs à type d'hémi-parésie et la main thalamique qui se présente avec des postures anormales et des mouvements athétosiques et sensitifs à type d'hypo ou hémianesthésie ; le déficit sensitif prédomine habituellement sur la sensibilité discriminative mais il existe aussi généralement une atteinte des sensibilités thermique et douloureuse. Des paralysies oculomotrices supranucléaires syndrome de parinaud(paralyse de l'élévation du regard), ainsi que des troubles cognitifs type aphasie thalamique (hypo phonie) si thalamus gauche est touché et anosognosie avec négligence dans les atteintes du thalamus droit chez les droitier. Des syndromes lacunaires sont décrits.

b- Hématomes du noyau caudé : déficit moteur hémicorporel controlatéral :

des troubles des fonctions supérieures avec difficultés à planifier et à exécuter des séquences motrices complètes.

c- Hématomes lenticulaires :

déficit hémicorporel sensitivomoteur, des mouvements anormaux type chorée et des troubles cognitifs.

d- Les hémorragies lobaires :

- céphalées
- des crises épileptiques fréquentes
- Sémiologie lobaire

2/ Hématomes infratentoriels :

a- Mésencéphalique :

- Les troubles oculomoteurs : paralysie bilatérale des nerfs moteurs oculaires commun(III)
- forme grave avec coma et troubles respiratoire d'origine centrales

b- Pontique :

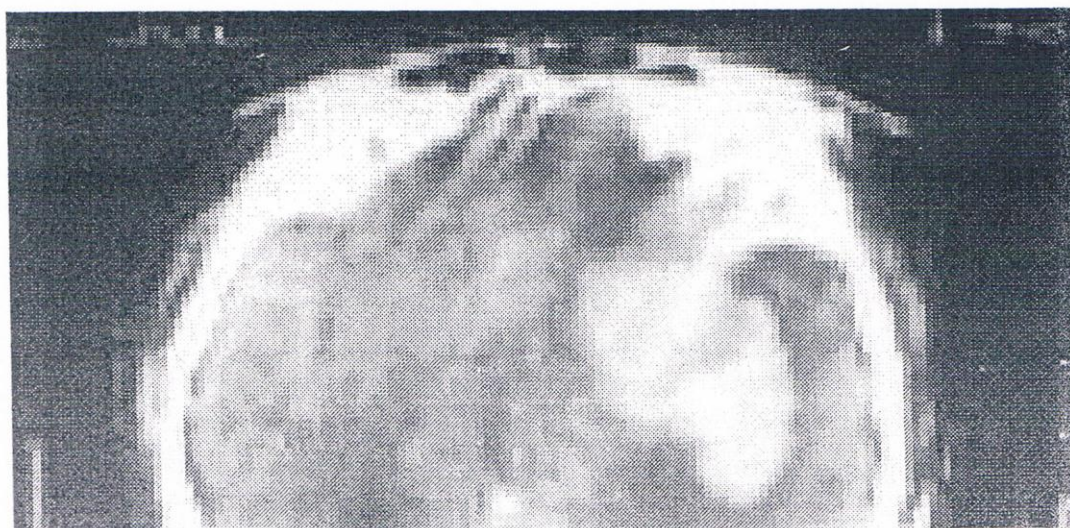
- tableaux gravissimes avec tétraplégie diplégie faciale et paralysie bilatéral des nerfs moteur oculaire externe
- coma.
- syndromes lacunaires cliniques : déficit sensitif pur, déficit moteur pur ou hémiparésie ataxique

c- Bulbaire :

- un syndrome bulbaire médial et latéral avec atteinte des nerfs vague, glossopharyngien, spinale et grand hypoglosse.
- Hémiplégie homolatérale ou quadriplégie sensitivomotrice
- vertiges
- cette topographie est le siège de prédilection des cavernomes

B/ EXAMENS COMPLEMENTAIRES :

- 1/ TDM cérébrale: hyperdensité spontané Avec ou sans signes d'engagements.
- 2/ IRM encéphalique: hyper signal en T1 et en T2*
- 3/ ANGIO scanner ou Angio IRM.
- 4/ Angiographie cérébrale à la recherche de mal formation vasculaire.
- 5/ Bilan biologique:
 - Bilan d'hémostase, FNS, VS, CRP,
 - Bilan immunologique,
 - Bilan selon le contexte.
 - Éventuellement biopsie des méninges à la recherche d'une angiopathie amyloïde.



IV/ DIAGNOSTIC DIFFERENTIEL :

hémorragie intra tumorale

cliniquement avec les infarctus cérébraux

V/ DIAGNOSTIC ETIOLOGIQUE :

1. HTA
2. ANGIOPATHIE AMYLOIDE(AA) : est une maladie du sujet age caractérisée par le dépôt des dérivés de protéine amyloïde due beta congophile au niveau de la media et l'adventis des artères de petit et moyen calibre . l'apoE est un marqueur de l'AA et notamment en présence des allèles ε2 et ε4.
3. MAL FORMATIONS VASCULAIRES « AN, ANGIOME, CAVERNOMES » causent de 33% des hip chez les sujets de moins de 30ans
4. THROMBOSE VEINEUSE CEREBRALE
5. ALCOOL
6. ANTICOAGULANTS ET ANTIAGRÉGANTS PLAQUETTAIRES
7. MÉDICAMENTEUSE : PHENYLPROPANOLAMINE
8. DROGUES
9. AUTRES FACTEURS
10. VASCULITES

VI/ PRISE EN CHARGE :

- MESURES GÉNÉRALES
 - CONTRÔLE DE LA PRESSION INTRACRÂNIENNE
- MANITOL 20% 0,25 à 0,5g/kg/j pendant 24 à 48h
- MONITORING DE LA PRESSION INTRACRÂNIENNE
 - CONTRÔLE DE LA PRESSION ARTÉRIELLE
 - CORRECTION DES TROUBLES DE LA COAGULATION
 - TRAITEMENT CHIRURGICAL: ÉVACUATION DE L'HÉMATOME

■ TRT ENDO VASCULAIRE DES MFVC «

si HIP sur anticoagulants : arrêt du médicament en cause, donner l'antidote

(vitamine k) si warfarine ou coumarine avec transfusion de concentrate plaquettaire ou concentré de complexe prothrombinique

VII/ PRONOSTIC

- Récurrence 2 à 10% /an
- Risque d'épilepsie vasculaire est de 10%
- Risque de démence variable selon les facteurs de risque associés
- Mortalité : 27 à 44% au premier mois