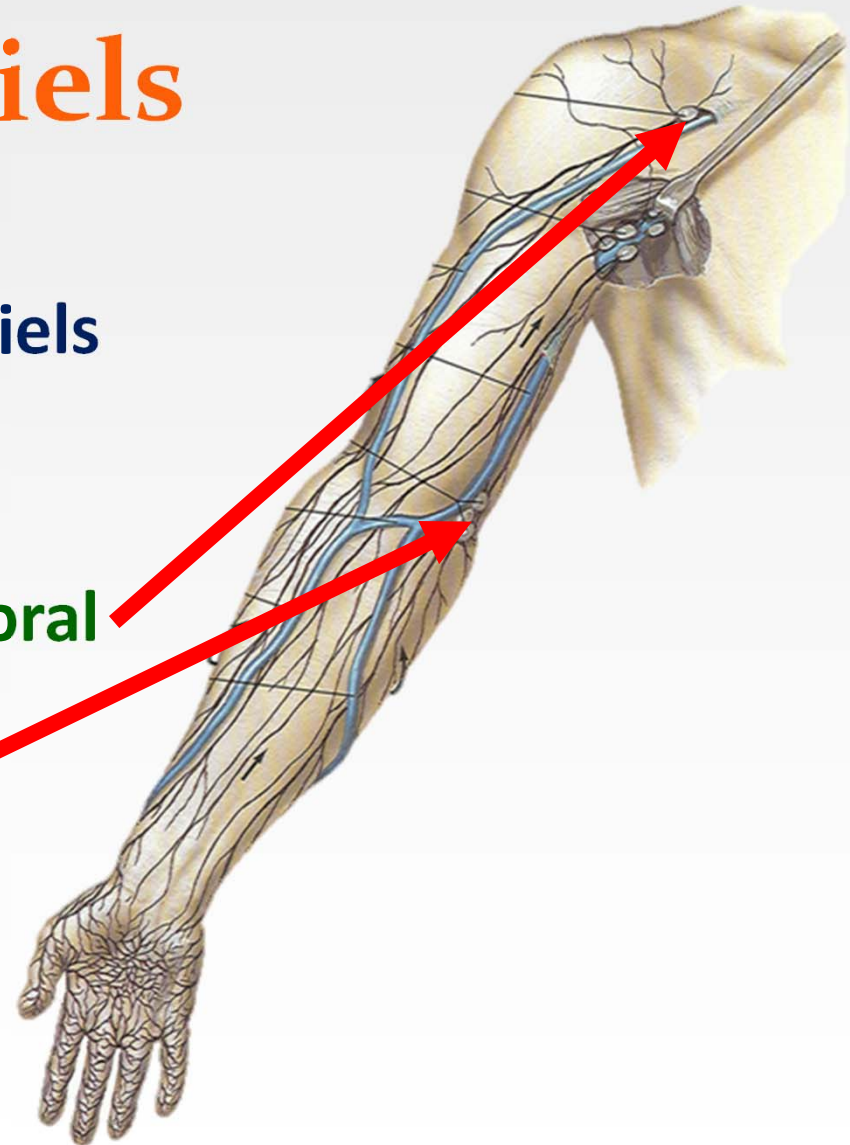




Lymphatiques du membre thoracique

Nœuds superficiels

- Nœuds postérieurs superficiels de l'épaule
- Nœuds du sillon delto-pectoral
- Nœuds sus-épitrochléens

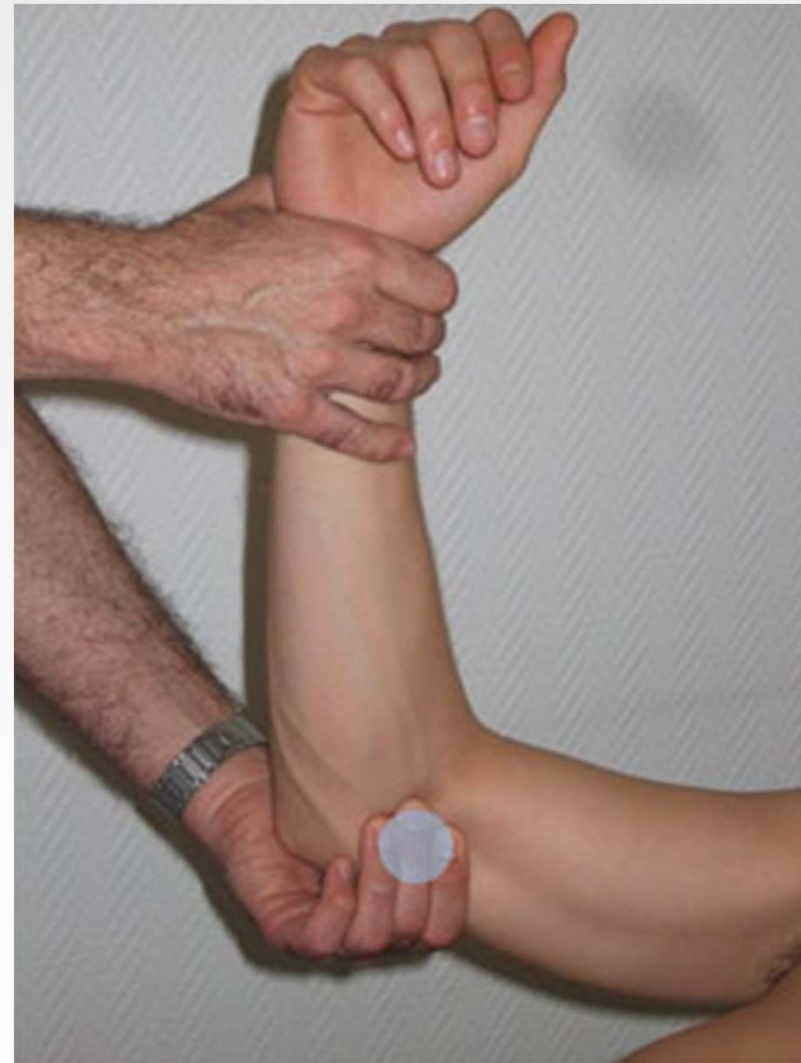

15/05/2012

3

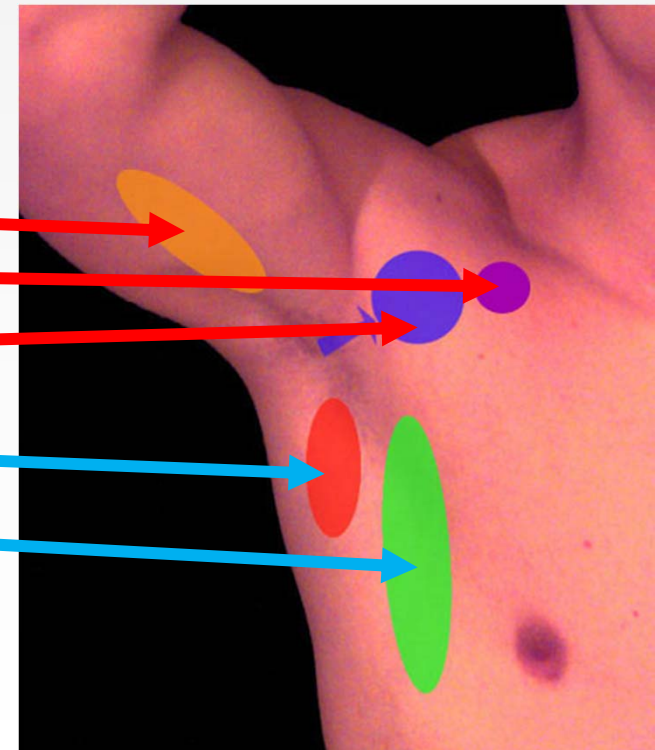
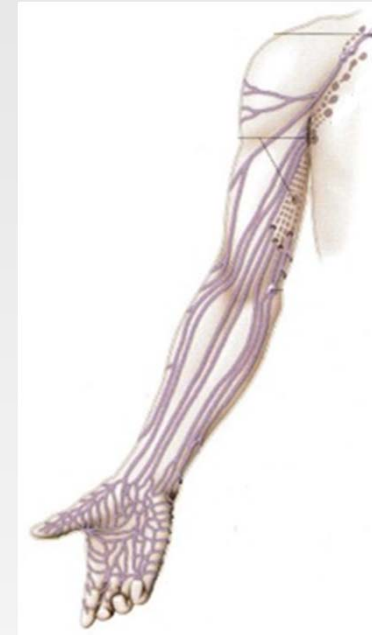Dr. ABDALLAH- Lymphatiques des
membres

Palpation des aires épitrochléennes



Nœuds profonds

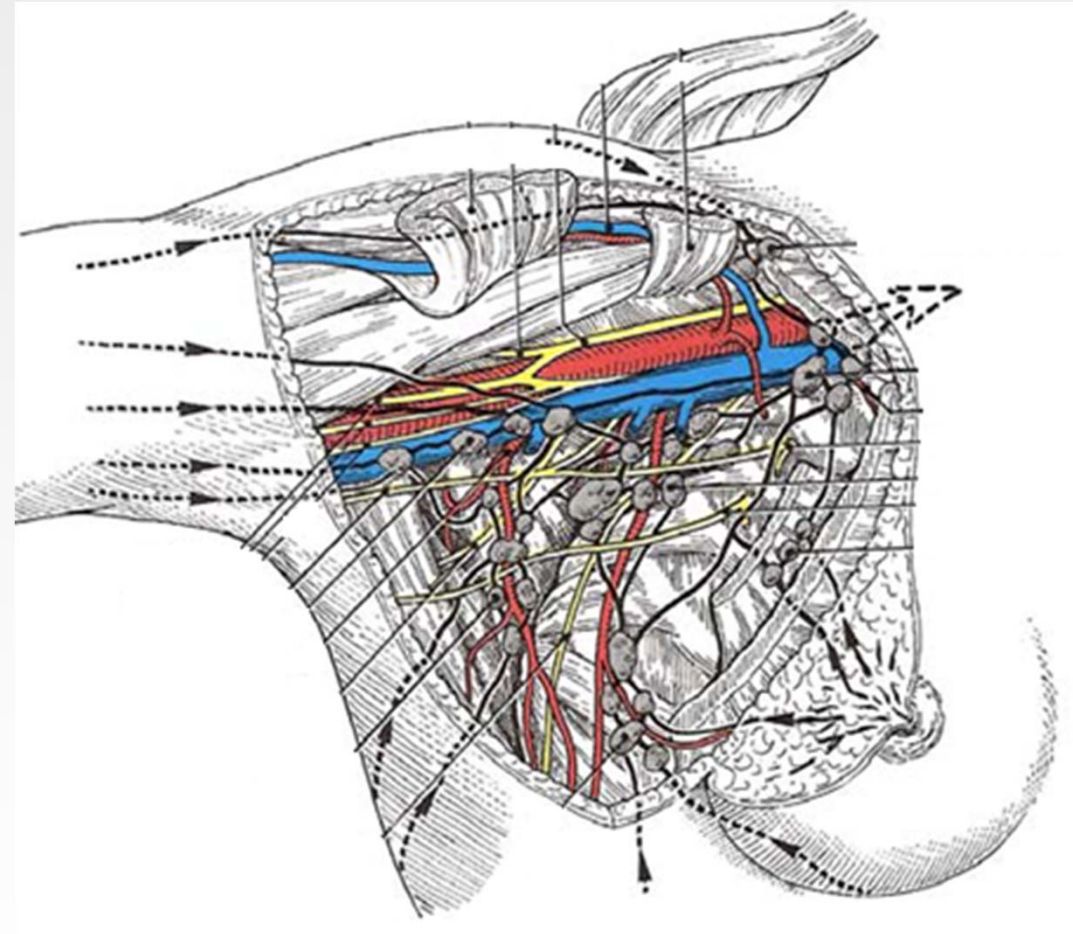
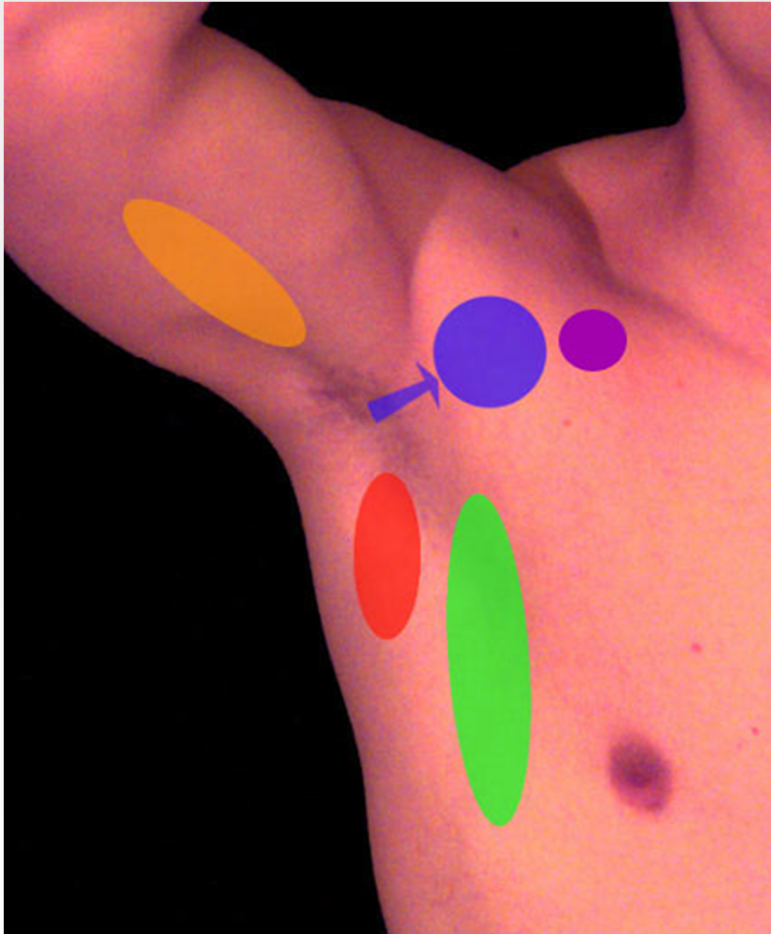
- Au niveau de l'avant-bras:
 - Nœuds cubitaux, radiaux et interosseux
- Au niveau du bras:
 - Nœuds huméraux
- Au niveau axillaire:
 - Groupe huméral
 - Groupe sous-claviculaire
 - Groupe central
 - Groupe sous-scapulaire
 - Groupe thoracique latéral
- Au niveau de la fosse sus-épineuse:
 - Nœuds sus-scapulaires



15/05/2012

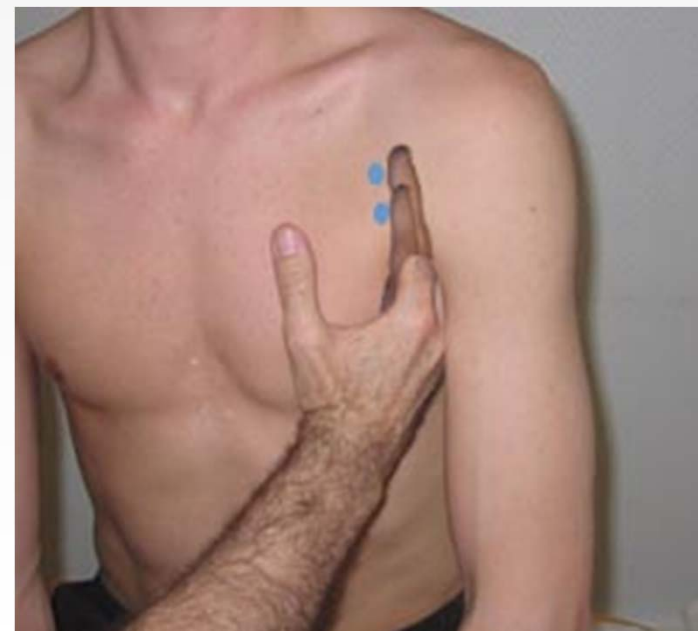
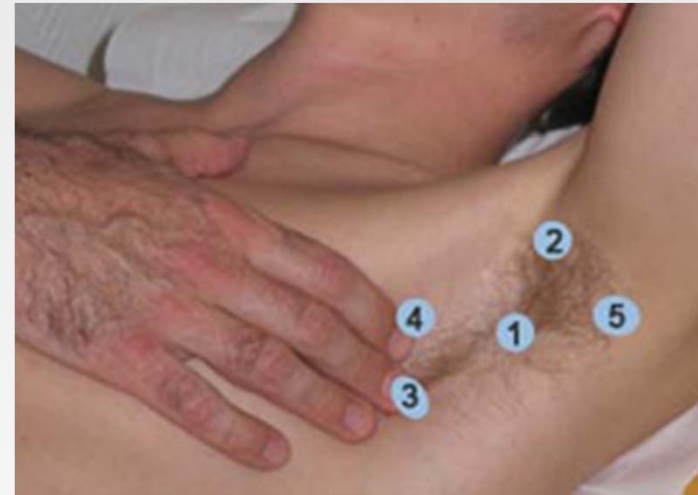5

Dr. ABDALLAH- Lymphatiques des
membres



- 1 : Central**
- 2 : Latéral**
- 3 : Pectoral**
- 4 : Sous-claviculaire**
- 5 : Sous-scapulaire**

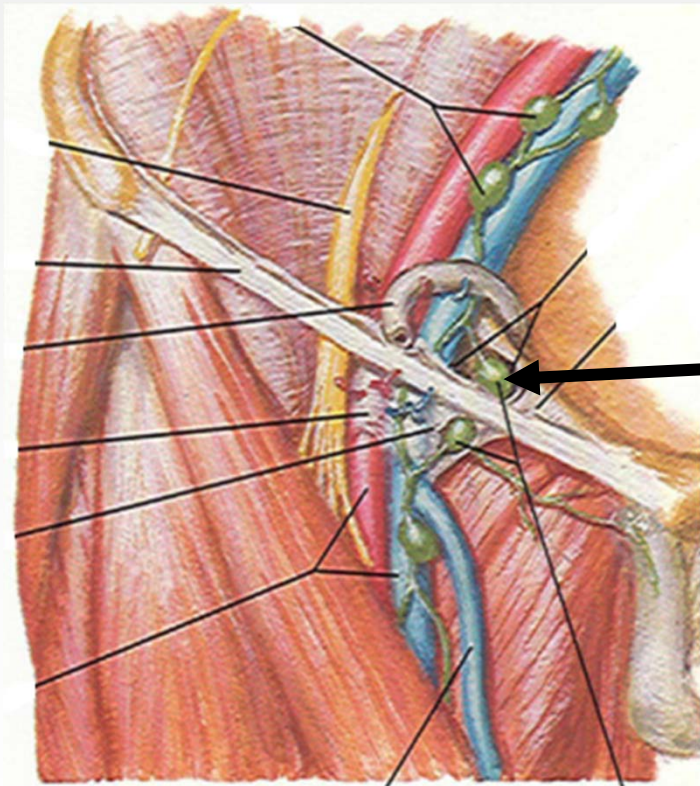
Palpation des aires axillaires



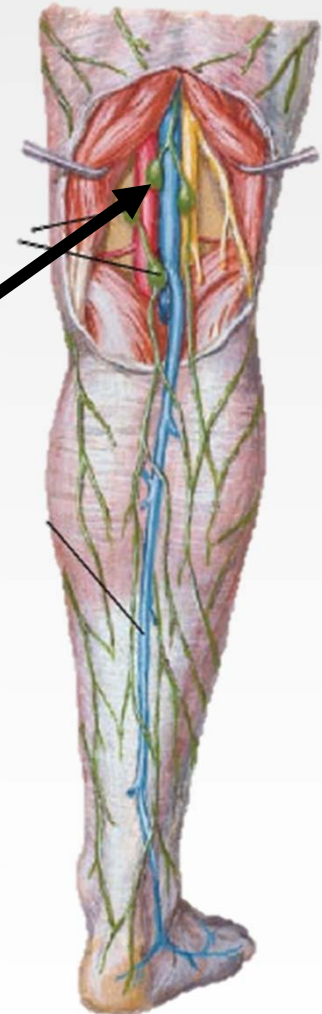


Lymphatiques du membre pelvien

Nœuds profonds

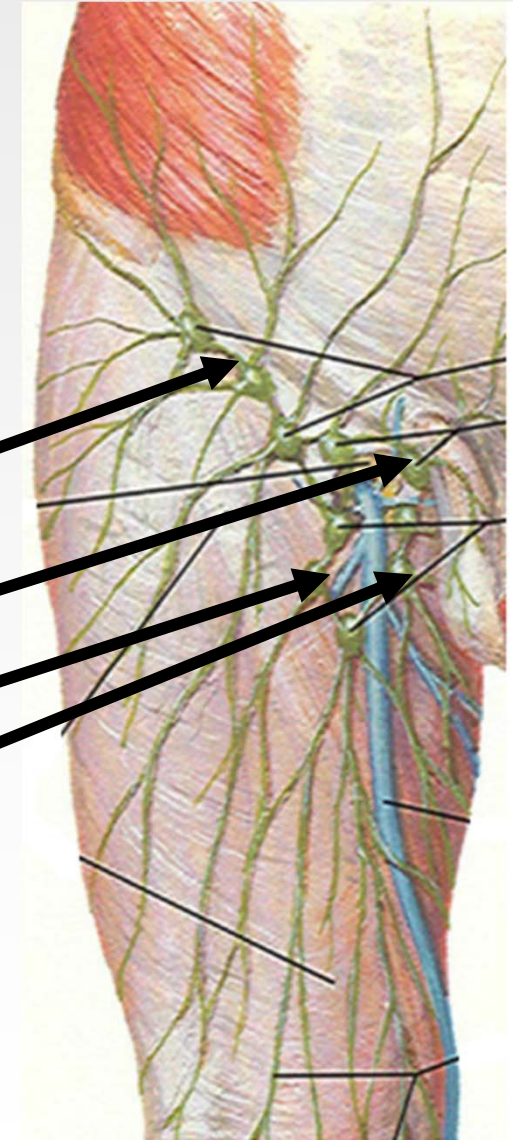


- Nœuds poplités
- Nœuds inguinaux profonds



Nœuds superficiels

- Représentés par:
nœuds inguinaux superficiels
- Disposés en 4 groupes:
 - **Supéro-latéral**
 - **Supéro-médial**
 - **Inféro-latéral**
 - **Inféro-médial**





**Bonne
révision**