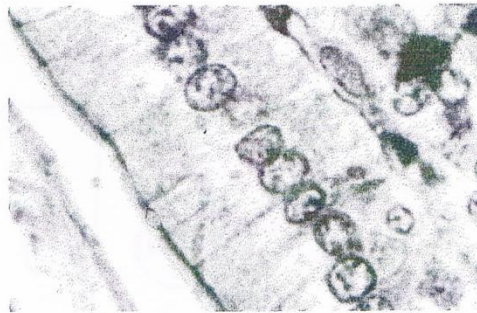


Les épithéliums

Hautement organisées, les cellules de l'organisme ne fonctionnent pas isolément ; elles sont regroupées en tissus. On distingue quatre grands groupes de tissus : les tissus de soutien (tissu conjonctif, tissu cartilagineux et tissu osseux), le tissu musculaire, le tissu nerveux et le tissu épithélial.

"Un épithélium est formé de cellules jointives, juxtaposées, solidaires les unes des autres par des systèmes de jonction et séparées du tissu conjonctif sous jacent par une lame basale." Les systèmes de jonction permettent notamment la cohésion des cellules entre elles ainsi que la cohésion des cellules avec les constituants de la matrice extracellulaire sous jacente.



Les cellules épithéliales possèdent des formes et des dimensions très variées.

Les épithéliums ont deux types de fonctions principales :

- ils forment le revêtement des cavités de l'organisme ainsi que la surface du corps. Ce sont les épithéliums de revêtement.

- ils constituent des éléments glandulaires qui peuvent être soit regroupés en organes (glandes salivaires, foie, glandes endocrines), soit associés à un épithélium de revêtement (glandes de la muqueuse digestive ou respiratoire) soit éléments unicellulaires dans un épithélium de revêtement (cellules caliciformes). Ce sont les épithéliums glandulaires

Les épithéliums de revêtement

"Le tissu épithélial de revêtement est formé de cellules étroitement juxtaposées et jointives recouvrant l'extérieur du corps et les cavités de l'organisme

I . ORGANISATION GENERALE

L'épithélium est formé par un ensemble de cellules juxtaposées, solidaires les unes des autres, reposant sur une membrane basale et impliquées dans une ou plusieurs fonctions physiologiques L'épithélium est **avasculaire**, les échanges entre les cellules épithéliales et le sang s'effectuent par l'intermédiaire du tissu conjonctif =chorion

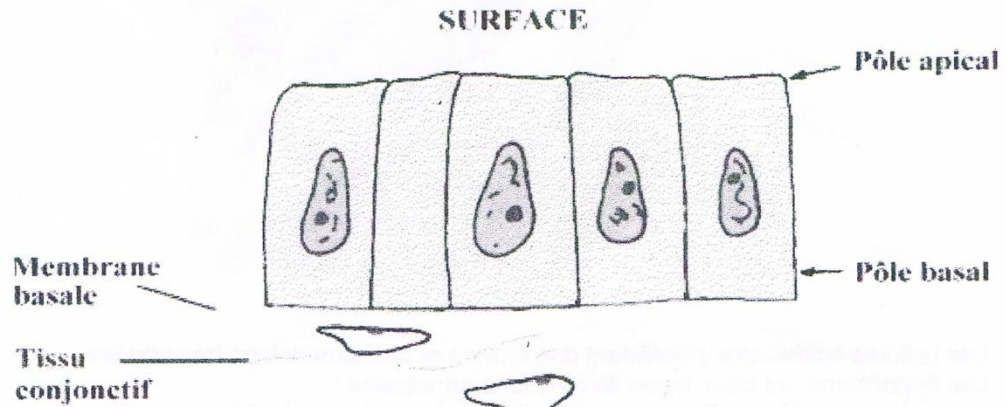


Schéma de l'organisation générale d'un épithélium de revêtement.

II . ORIGINE EMBRYOLOGIQUE

Les épithéliums de revêtement dérivent de l'ectoderme, mésoderme et du mésenchyme (tissu embryonnaire différencié à partir du mésoderme) et de l'endoderme.

III . CLASSIFICATION DES EPITHELIUMS DE REVETEMENT

La forme des cellules et le nombre d'assises cellulaires sont variables et constituent des critères de classification.

A . CLASSIFICATION SELON LE NOMBRE DES ASSISES CELLULAIRES

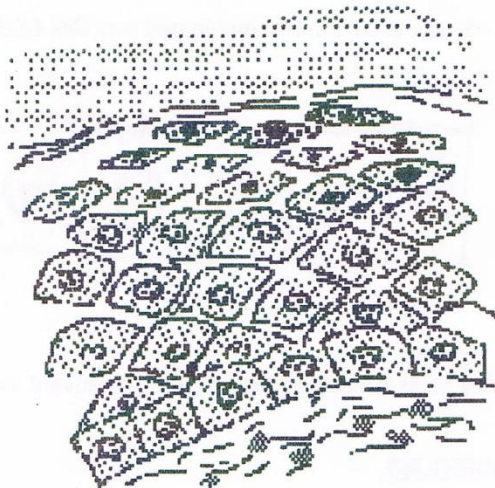
1 . EPITHELIUMS SIMPLES

L'épithélium est dit **simple** lorsqu'il ne comporte qu'une seule assise cellulaire



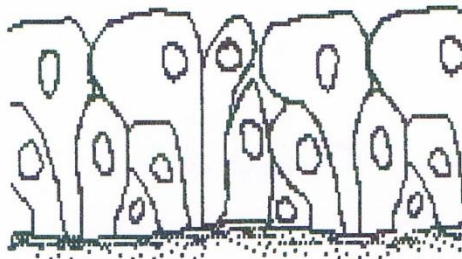
2 . EPITHELIUMS STRATIFIES

L'épithélium est dit **stratifié** lorsqu'il comporte plusieurs assises cellulaires. Dans les épithéliums stratifiés, c'est la morphologie du type cellulaire le plus superficiel qui donne son nom à l'épithélium.



3 . EPITHELIUMS PSEUDO-STRATIFIES

Ils paraissent posséder plusieurs couches mais en réalité ils résultent de la juxtaposition des cellules dont toutes reposent sur la lame basale mais qui n'atteignent pas toutes la surface.



B . CLASSIFICATION SELON LA FORME DES CELLULES

La forme des cellules épithéliales permet de distinguer des épithéliums pavimenteux, cubiques et cylindriques

1 .EPITHELIUMS PAVIMENTEUX


Des épithéliums formés de cellules plus larges que hautes, aplaties sont dits épithéliums pavimenteux



Ils revêtent les feuillets pariétal et viscéral des séreuses de l'organisme « plèvre, péricarde, péritoine » = Mésothoriums ; dans d'autres cas ils revêtent les cavités vasculaires de l'organisme = Endothéliums

2 .EPITHELIUMS CUBIQUES


Des épithéliums formés de cellules aussi hautes que larges sont dits épithéliums cubiques. Leurs noyaux sont ronds.



Ils bordent habituellement des petits canaux et des tubules qui peuvent avoir des fonctions d'excrétion, sécrétion ou d'absorption.

3 .EPITHELIUMS CYLINDRIQUES

Des épithéliums formés de cellules plus hautes que larges, cylindriques ou prismatiques sont dits épithéliums cylindriques. Leurs noyaux sont ovoïdes et situés à l'union des tiers moyens et inférieur de la cellule.



IV . DIVERS TYPES DES EPITHELIUMS DE REVETEMENT

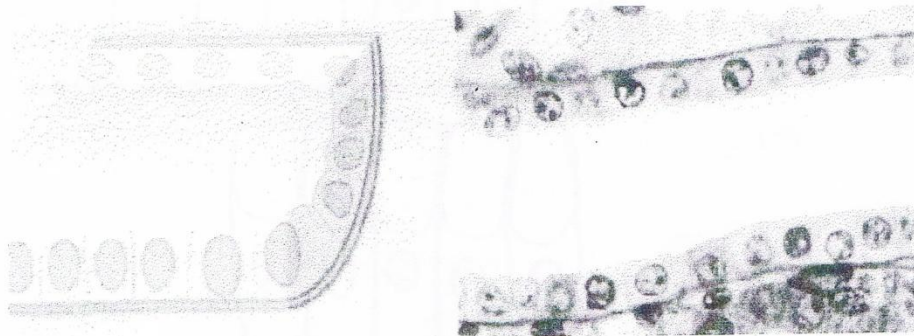A . EPITHELIUMS SIMPLES

1 .EPITHELIUMS PAVIMENTEUX SIMPLES

Ils sont formés d'une seule assise de cellules aplaties, polygonales, étroitement serrées les unes contre les autres.

2 .EPITHELIUMS CUBIQUES SIMPLES

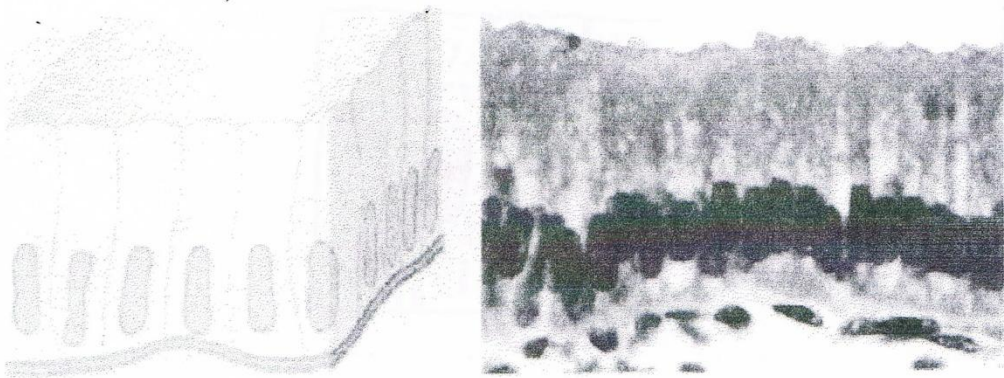
Ils sont formés d'une seule assise de cellules cubiques, unies par leurs faces latérales.



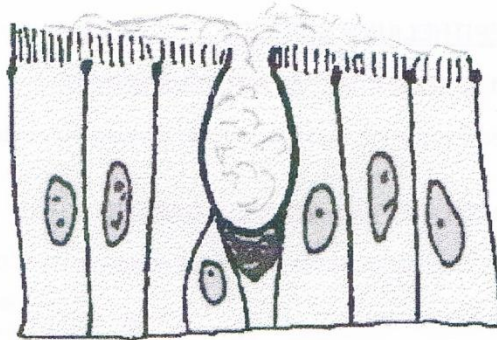
3 .EPITHELIUMS CYLINDRIQUES SIMPLES

Ils sont formés d'une seule assise de cellules prismatiques.
Selon la spécialisation des cellules on distingue

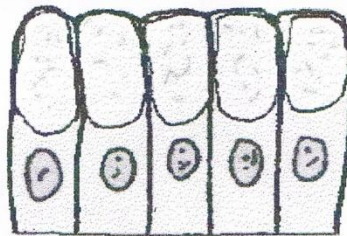
- a- Epithélium prismatique simple non ciliés
 - Epithélium prismatique simple sans différenciation des cellules



- Epithélium prismatique simple à plateau strié et à cellules caliciformes :intestin



- Epithélium prismatique simple à pôle muqueux fermé : épithélium gastrique



b- Epithélium prismatique simple ciliés
Exemple l'épithélium des trompes utérines



B . EPITHELIUMS STRATIFIES

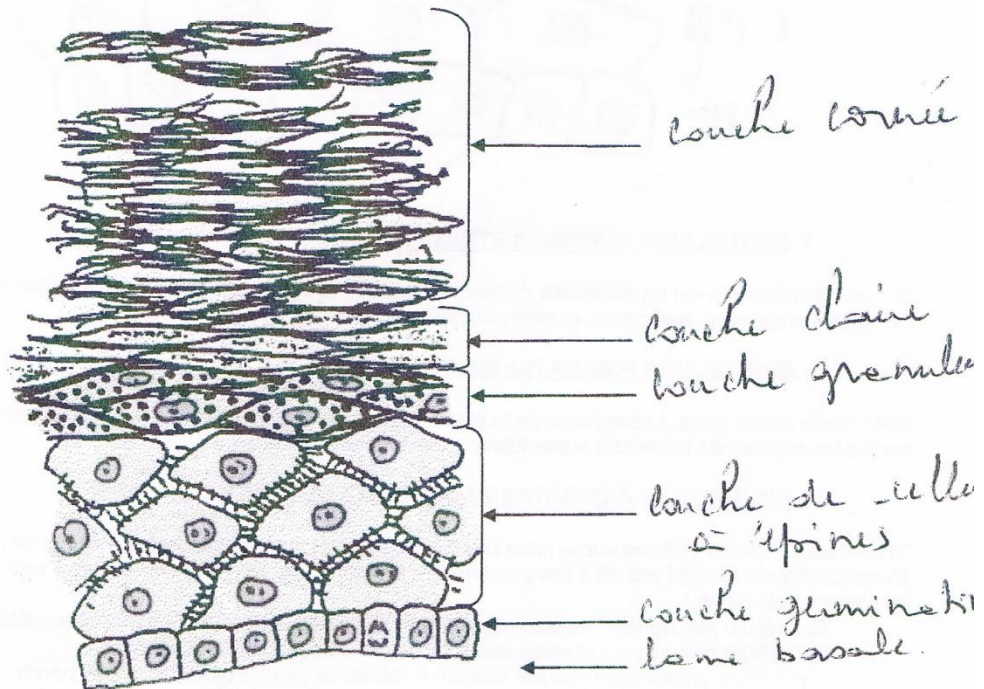
1 .EPITHELIUMS PAVIMENTEUX STRATIFIES = EPITHELIUMS MALPIGHIENS

Ils comportent au moins trois assises cellulaires et des cellules superficielles aplaties. En fonction de la présence ou de l'absence d'une couche superficielle de kératine, on distingue deux types d'épithélium Malpighien.

a- Epithélium Malpighien Kératinisé : exemple l'épiderme

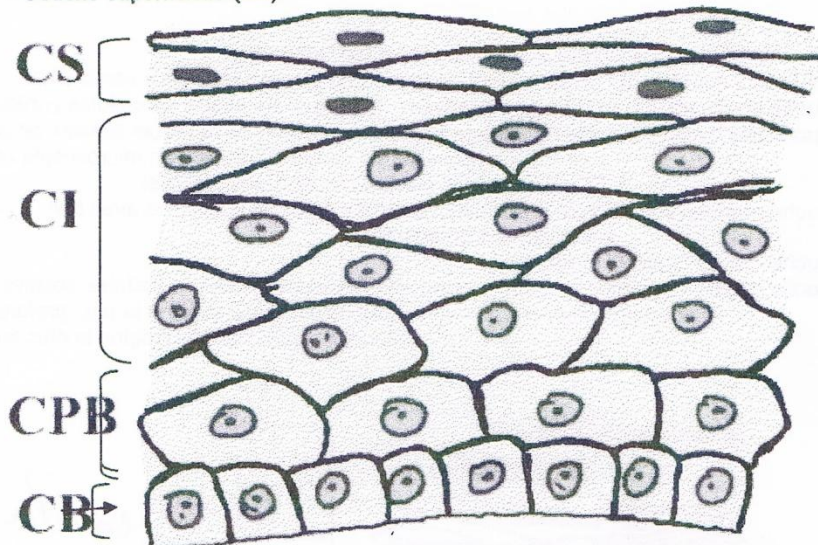
Formé de plusieurs couches qui se succèdent de la profondeur vers la surface comme suit

- Couche germinative = stratum germinativum ; formée d'une assise de cellules cubiques
- Couche des cellules à épines = stratum spinosum : formée de plusieurs assises de cellules polygonales qui semblent réunies en microscopie optique par des ponts intercellulaires (épines).
- Couche granuleuse= stratum granulosum : formée de cellules aplaties avec des volumineuses granulations.
- Couche claire = stratum lucidum
- Couche cornée = stratum cornéum : formée de plusieurs assises de cellules aplaties mortes, Les noyaux disparaissent → Couche compacte=région la plus profonde
→ Couche desquamante =région la plus superficielle



b- Epithélium Malpighien Non Kératinisé : exemple le vagin

- Caractérisé par l'absence de kératinisation et par leur charge en glycogène des couches superficielles, ainsi on a de la profondeur à la surface :
 - Couche basale(CB)
 - Couche parabasale(CPB)
 - Couche intermédiaire(CI)
 - Couche superficielle (CS)



2 .EPITHELIUMS CUBIQUES STRATIFIES

Ce type d'épithélium est fin, composé de deux à trois assises cellulaires, exemple les canaux excréteurs de certaines glandes (pancréas, glandes salivaires).

3 .EPITHELIUMS PRISMATIQUES STRATIFIES

Sont relativement rares. Les cellules de la couche basale sont de forme irrégulière relativement basse, seules les cellules de la couche superficielle sont de forme cylindrique.

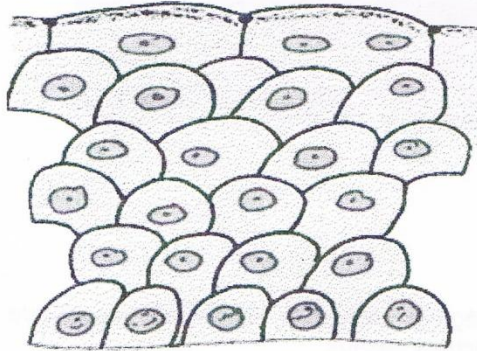
4 .EPITHELIUMS PRISMATIQUES PSEUDO-STRATIFIES

Toutes les cellules s'insèrent sur la lame basale mais n'atteignent pas toutes la surface de l'épithélium. L'aspect pseudo-stratifié est dû à l'emplacement des noyaux qui diffère d'une cellule à une autre. Ils sont de trois types :

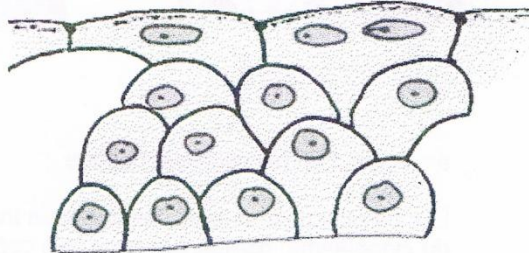
- Epithélium prismatic pseudo-stratifié non cilié : exp épithélium de l'ampoule urétérale
- Epithélium prismatic pseudo-stratifié cilié : exp épithélium pituitaire
- Epithélium prismatic pseudo-stratifié à stéréocils ; exp épithélium épидидymaire

5. EPITHELIUMS DE TRANSITIONS

Ce sont des épithéliums d'aspect pluristratifiés, comprenant une couche continue de cellules superficielles et plusieurs couches sous-jacentes de cellules qui s'insèrent toutes par une expansion effilée sur la lame basale. Ce type d'épithélium a une capacité de modifier sa forme par glissement des cellules les unes sur les autres ; exp la vessie, les uretères



UROTHELIUM (vessie vide)



UROTHELIUM (vessie pleine)

V. CELLULE EPITHELIALE

A. STRUCTURE GENERALE

Elle renferme les organites habituels

- Noyau dont la forme et le siège dépendent de la forme de la cellule
 - Cellule cubique ou aplatie : noyau situé au centre de la cellule et il est de forme sphérique
 - Cellule prismatique : noyau situé à l'union des tiers moyen et inférieur de la cellule, de forme ovoïde
- Mitochondries : supra et infra-nucléaires
- Appareil de Golgi : toujours supra-nucléaire
- REG et REL

B. DIFFERENCIATION DU POLE APICAL


Directement au contact du milieu extérieur ou de la lumière des cavités de l'organisme, le pôle apical des cellules épithéliales de revêtement peut être le siège de diverses différenciations = différenciations apicales

1. CILS VIBRATILS

Ce sont des expansions cytoplasmiques mobiles, doués de mouvements pendulaires.

Ils comportent une tige s'implantant sur un corpuscule basal

On les rencontre surtout au niveau de l'épithélium des voies respiratoires et de l'épithélium de certains segments des voies génitales



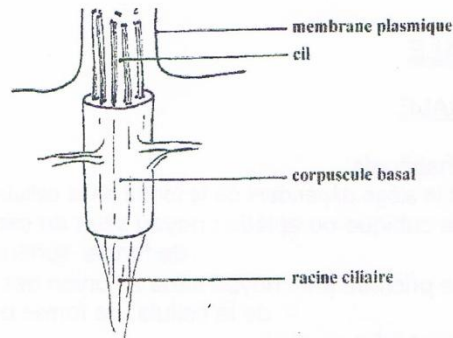
LINE BASALE



a- Aspect en microscopie optique

Les corpuscules basaux dessinent un trait régulier, basophile, situé à la partie apicale du cytoplasme, réalisant la ligne des corpuscules basaux.

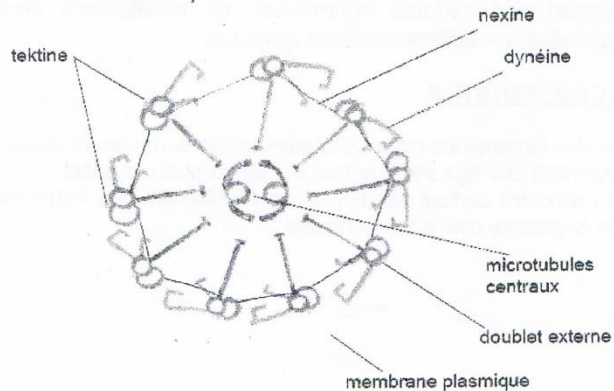
Chaque cil est formé par une tige, une zone de transition, un corpuscule basal et une racine ciliaire



b- Aspect en microscopie électronique

La tige est entourée de sa membrane plasmique et comporte au sein d'une matrice un dispositif micro tubulaire complexe. On observe un doublet de microtubules centraux entouré par une gaine fibreuse et 9 doublets de microtubules périphériques. Chaque doublet périphérique est formé de 2 microtubules A et B (le microtubule A est pourvu d'une expansion ou bras)

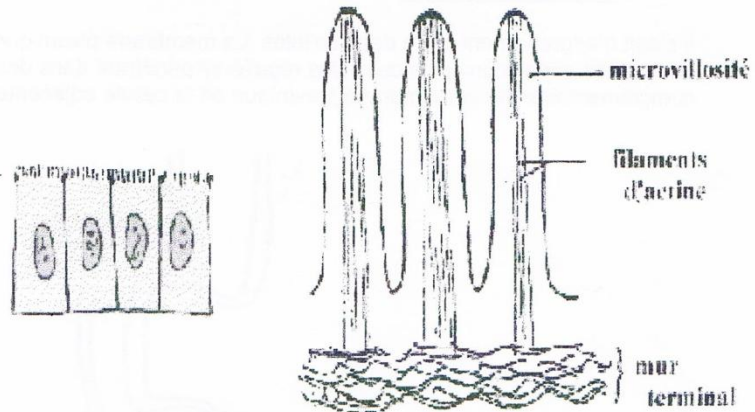
Coupe transversale d'un cil



2 . MICROVILLOSITES

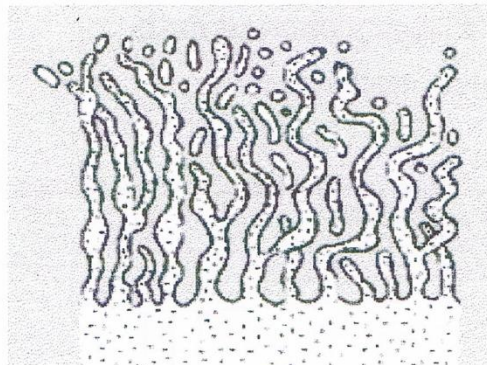
Ce sont des expansions cytoplasmiques cylindriques, limitées par la membrane plasmique apicale .Elles peuvent être soit

- Isolées, distantes les unes des autres, irrégulières dans leur disposition , diamètre et longueur.
- Groupées à la surface des cellules épithéliales réalisant l'aspect de plateau strié ou de bordure en brosse.



3 . STEREOCILS

Il s'agit de longues expansions cytoplasmiques parfaitement immobiles, s'agglutinant entre elles pour former de sortes de touffes ou mèches. Ils se différencient des cils par l'absence de ligne des corpuscules basaux



4 . CUTICULES


Ce sont des accumulations de produits sécrétés par les cellules épithéliales qui se déposent en formant une couche plus ou moins solide isolable des cellules épithéliales, exp l'email

C. DIFFERENCIATION DES FACES LATERALES

Les faces latérales des cellules épithéliales peuvent présenter des différenciations fonctionnelles, les unes augmentent la cohésion épithéliale, d'autres ferment l'espace intercellulaire et d'autres facilitent les échanges entre les cellules.

1. INTERDIGITATIONS

Il s'agit d'engrènement entre deux cellules. La membrane plasmique d'une cellule présente de longues expansions plus ou moins régulières pénétrant dans des invaginations complémentaires de la membrane plasmique de la cellule adjacente

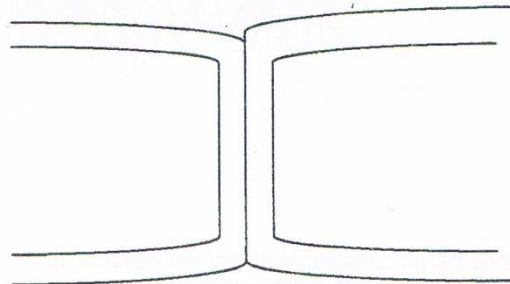


2. JONCTIONS CELLULAIRES

On distingue plusieurs types

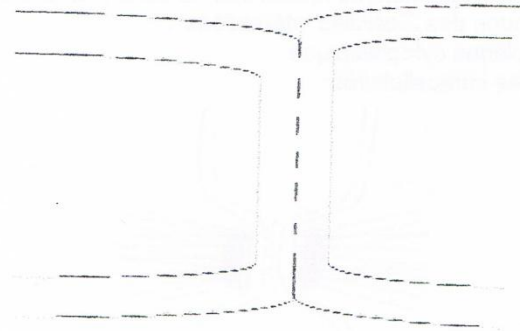
a- Tight junction

Il s'agit d'une région spécialisée de contact intercellulaire où les feuillettes externes des 2 membranes se fusionnent



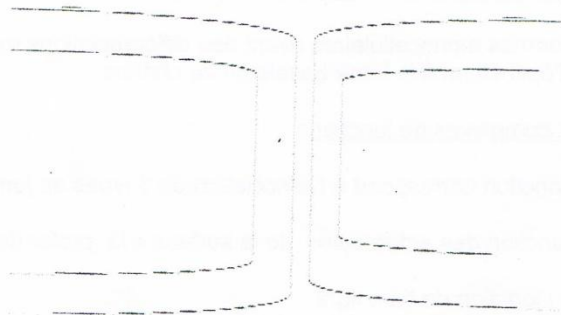
b- Leaky junction(jonctions perméables)

Il existe tout le long de la jonction des zones localisées et discontinues résultant d'un non accolement des feuillettes externes



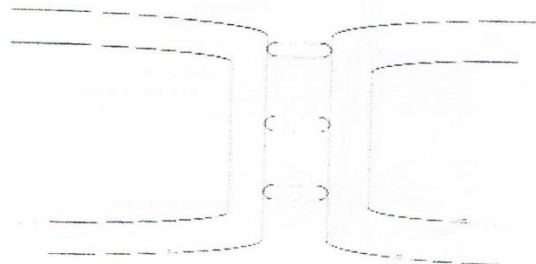
c- Gap junction (nexus)

C'est une région qui se caractérise par un rapprochement des 2 membranes cellulaires sans apposition de celles-ci.



d- Jonctions de type septé

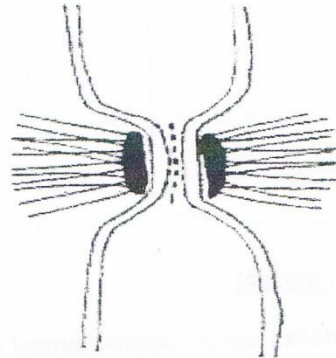
Ce sont des zones spécialisées des membranes cellulaires où celles-ci sont réunies par des ponts ou septa, qui traversent l'espace intercellulaire



e-Desmosomes(macula adherens)

Ce sont des systèmes d'attache intercellulaire les plus complexes et les plus différenciés Ils sont distribués à des intervalles plus ou moins réguliers le long des limites cellulaires Chaque desmosome est une structure discoïde caractérisée par :

- Un épaissement du feuillet interne de la membrane plasmique de chacune des 2 cellules intéressées
- Une plaque cytoplasmique
- Fibrilles intracellulaires



e- Les héli-desmosomes= desmosomes unicellulaires

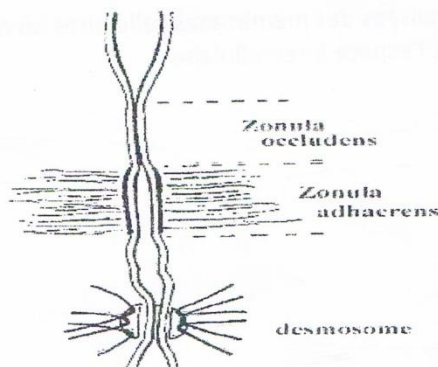
Ce sont des desmosomes monocellulaires ayant des différenciations morphologiques assurant l'adhérence de l'épithélium à la lame basale ou au chorion.

f- Les complexes de jonctions

Un complexe de jonction correspond à l'association de 3 types de jonctions intercellulaires.

Exemple : complexe de jonction des enterocytes, de la surface à la profondeur on a

- Zonula occludens : jonction de type tight
- Zonula adhaerens : lacunaire de type intermédiaire
- Macula adherens : lacunaire de type desmosome



VI . HISTOPHYSIOLOGIE

A côté des capacités de cohésion et de communication des cellules épithéliales entre elles , les épithéliums de revêtement possèdent des propriétés de renouvellement de perméabilité .ils ont de plus des relations particulières avec le tissu conjonctif et avec les vaisseaux et les nerfs

A – Renouvellement des épithéliums

Par leur contact avec le milieu extérieur , les épithéliums de revêtement sont particulièrement exposés à l'usure et au vieillissement. Ils doivent donc renouveler leur population cellulaire et ceci par des mitoses de certaines cellules : cellules souches

B- Perméabilité

En dépit de leur fonction de barrière, les épithéliums de revêtement peuvent être plus ou moins perméables .Les épithéliums de revêtement ne contiennent ni capillaire sanguin ni lymphatique et puisent leurs ressources dans les vaisseaux situés dans le chorion . En revanche les terminaisons nerveuses peuvent être très abondantes dans certains épithéliums.

C –CICATRISATION DES EPITHELIUMS

D'une manière générale , la ré épithélialisation d'une lésion s'effectue grâce à la migration et à la division des cellules venant du bord de la plaie .

D- Fonctions

Les épithéliums de revêtement présentent plusieurs fonctions qui s'énumèrent comme suit ;

1. FONCTION DE PROTECTION

De trois types

a- Protection mécanique

Grâce à la couche superficielle de kératine de l'épiderme

b- Protection chimique

En empêchant la pénétration cutanée de certaines substances, exp l'épithélium gastrique où les cellules gastriques à pôle muqueux fermé se recouvrent de mucus

c- Protection physique

Les épithéliums protègent des radiations solaires grâce à la synthèse d'un pigment qui est la mélanine par les mélanocytes.

2. FONCTION D'ABSORPTION

Cette fonction s'objective par la pénétration active et sélective en grande quantité de substances dans le milieu interne « cela signifie que la cellule choisit les substances à absorber et dépense de l'énergie au cours de l'absorption ».

3. FONCTION DE SECRETION

Elle se traduit par l'élaboration de produits nouveaux à partir d'éléments apportés par le sang et par leur excrétion à la surface.

4. FONCTION D'EXCRETION

Fonction complexe, dévolue à l'épithélium rénal .Il s'agit d'un mécanisme d'épuration de sang par élimination de déchets toxiques et non métabolisables par l'organisme.

5. FONCTION DE MOUVEMENT

Cette fonction caractérise les épithéliums munis de cils, on les nomme épithélium de mouvement ; exp l'épithélium respiratoire qui déplace le mucus à la surface des cellules, permettant ainsi la remontée des poussières inhalées.

6. FONCTION DE GLISSEMENT

Certains épithéliums et plus précisément certains mésothéliums « pleural, péricardique et péritonéal » laissent transsuder un liquide qui assure le glissement d'un tissu sur un autre.

7. FONCTION D'ÉCHANGE

Il existe des épithéliums grâce auxquels s'effectue l'échange de substances entre les milieux interne et externe.

8. FONCTION SENSORIELLE

Grâce aux terminaisons nerveuses sensibles et à l'existence de certaines structures spécialisées qui peuvent être enchâssées dans l'épithélium

VI – CONCLUSION

Les épithéliums de revêtement sont constitués par des cellules épithéliales très jointives et hautement différenciées qui jouent un rôle essentiel de barrière intelligente qui protège les tissus de l'organisme contre les agents externes tout en permettant les échanges et la communication entre le milieu extérieur et le milieu intérieur de l'organisme.

