L'inflammation

L'inflammation doit être définie comme la réponse a une agression de la microcirculation et de son contenu.
On peut distinguer 3 grands groupes d'agressions à l'origine d'une réaction inflammatoire.

- **Agressions physiques** (traumatisme, irradiation, chaleur, froid)
- **Agressions chimiques** (acide, base....)
- **Agressions immunologiques et infectieuses** (virus, bactéries, parasites, allergiques...)

La réaction inflammatoire est constituée par une séquence de phénomènes et se traduit du point de vue clinique par les quatre signes cardinaux .Les signes de Celse

- **Rubor**
- **Calor**
- **Dolor**
- **Tumor**

Il s'agit d'un processus physiologique en réponse à une atteinte de l'intégrité tissulaire. Le but de la réaction inflammatoire est de conduire le plus rapidement possible l'organisme vers la cicatrisation .Pour atteindre ce but la réaction inflammatoire passe par la phase aigue et la phase de résolution (activation des fibroblastes).
Le processus inflammatoire est une réaction de défense. Il est considéré normal el bénéfique.

Néanmoins, il est parfois responsable :

- d'une réaction **insuffisante** (diabète - toxicomanie carences immunitaires)
- d'une réponse **modérée** (suites opératoires)
- d'une réponse **exagérée** (choc anaphy1actique)
- ou entrant dans le cadre d'une véritable maladie inflammatoire auto-immune.

Manifestations locales:

Elles sont liées à des modifications vasculaires et à l'implication des cellules de l'inflammation.

1ere phase:
Elle est représentée par des réactions vasculaires :

∗ Congestion : intéressant les artérioles et les capillaires .Cette congestion est responsable de la rougeur et la chaleur locale.

∗ Œdème : passage dans les tissus d'une quantité plus ou moins importante de plasma. Cet oedème est responsable de la tuméfaction et très riche en anticorps. Parallèlement a cet oedème, va apparaître le phénomène de :

∗ Diapédèse: c'est le passage actif de certains éléments du sang en dehors de la lumière vasculaire.

Elle apporte ainsi dans le foyer inflammatoire des éléments cellulaires qui vont détruire le germe et nettoyer les débris nécrotiques. C'est la phagocytose.

2ème phase:
Elle est représentée par des réactions cellulaires. Les cellules mises en jeu sont : - leucocytes
- monocytes
- histiocytes.

∗ Les polynucléaires ont un rôle de **phagocytose**
∗ Les monocytes et histiocytes➔ **activité macrophage**
∗ Les lymphocytes ➔**fonction immunitaire**

- Les fibroblastes ➔**formation de fibres collagènes**

3ème phrase:

Phase de réparation ou cicatrisation.

- Détersion complète ➔**élimination de la nécrose**
- Coaptation➔**les deux bords de la lésion doivent être en contact.**

Durée du processus inflammatoire :

La cicatrisation est meilleure quand le processus inflammatoire évolue rapidement.

Les cellulites circonscrites d'origine dentaire

I – Définitions :

- Infection : Contamination par un agent pathogène.
- Inflammation : Réaction de défense de l'organisme
- Les cellulites sont des infections du tissu cellulo-adipeu., localisées dans les tissus mous sous-cutanés.

Elles sont a point de départ dentaire ou péri dentaire. Elles existent sous différentes formes cliniques.

– Les cellulites circonscrites : affections bénignes
– Les cellulites diffuses : affections malignes

II - Rappel anatomique:

1- Tissu cellulaire :

C'est un tissu conjonctif lâche fait de faisceaux de fibres collagène, élastique et de cellules libres, le tout discrètement mêlé.

Les zones adipeuses sont composées de cellules très volumineuses.

Les petits vaisseaux sanguins et lymphatiques font partie intégrante de ce tissu conjonctif.

Répartition du tissu cellulaire :

- Région supérieure ou orbito-nasale : peu de tissu celluleux
- Région inférieure ou bucco pharyngienne
  – région labio-mentonnière : faible couche cellulo-graisseuse
  – région génienne: on retrouve une coulée de tissu cellulograisseux
- Région palatine : absence de tissu cellulaire ➔ développement d'abcès

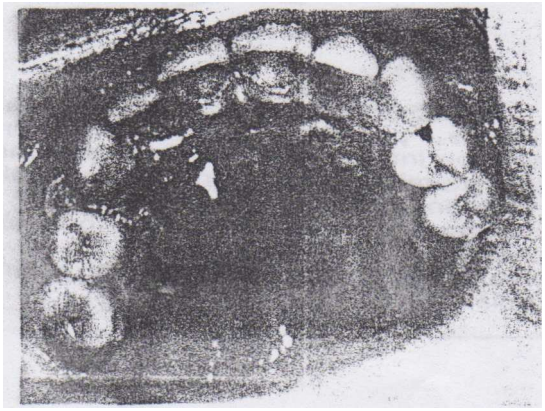

Abcès palatin Tuméfaction semi sphérique typique au niveau du palais dur dont la dent causale est la 12

2- Topographie radiculo-dentaire (Fig 1)

Elle joue un rôle dans le point de départ de l'affection

- Au maxillaire :

– Les alvéoles sont proches de la table externe
– Racines palatines des prémolaires et Molaires
– Racine de la latérale inclinée vers le palais.

- A la mandibule :

– I, C, PM vers table externe

- 2eme PM et 1ere M. médianes
- 2°, 3° M. vers table interne
  - Verticalement
- dents antrales
- sus et sous mylo-hyoidiennes

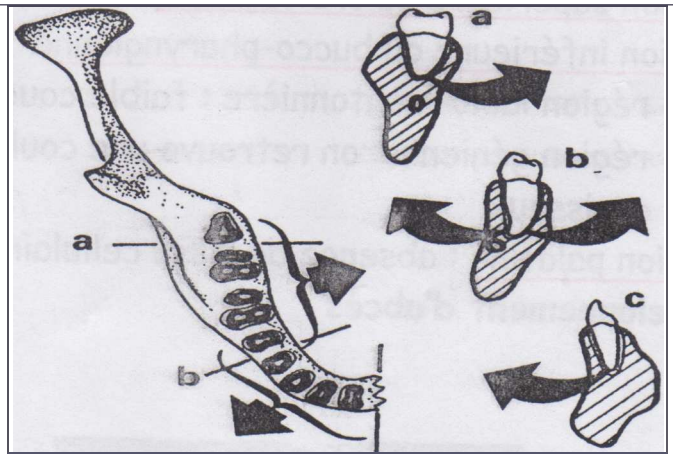

Schéma de la face supérieure alvéolaire de la mandibule, permettant de comprendre l'évolution externe ou interne des cellulites, en fonction des rapports anatomiques des racines et des tables osseuses
a. Evolution interne au niveau molaire.
b. Evolution interne ou externe - première molaire et deuxième prémolaire.
c. Evolution externe au niveau incisif - canine, première prémolaire.

Fig 1

III- Anatomo-pathologie:

Il s'agit d'une infection. L'inflammation étant la réaction de défense qui se traduit cliniquement par 4 signes de Celse:

- Tuméfaction
- Rougeur
- Chaleur
- douleur

IV - Mécanisme de l'infection:

1- Germes:

- L'infection est poly microbienne
- streptocoques
- staphylocoques
- entérocoques anaérobies

Voies de pénétration:

- Ostéo-périostée Fig 2

  Micro-organisme

  Péri apex ,

  Os et périoste ➔Tissu -cellulaire

- Voie lymphatique et veineuse

Granulome Kyste Ostéite

- par le biais de l'anesthésie.

3- Réponse de l'hôte a l'infection:

L'organisme se défend contre l'infection par deux mécanismes étroitement liés :

✓ Système de défense non spécifique : lorsque l'agent pathogène pénètre dans le tissu cellulaire, il affronte d'abord les barrières de protection physico-chimiques (La viscosité du tissu, Le P.H acide).

Il apparaît au début de l'inoculation septique une exsudation d'origine séro plasmatique qui déverse dans la région intéressée des agents anti-infectieux composes essentiellement de cellules phagocytaire.

✓ Système de défense spécifique : Les mécanismes spécifiques sont propres à cheque individu La réaction se fait selon 2 modes :

Le mode cellulaire : les lymphocytes T sont les promoteurs de ce mode ; elles activent faction des macrophages.

Le mode humorale : les lymphocytes B synthétisent et secrets les anti-corps et s'attaquent notamment aux toxines bactériennes.

V- Facteurs étiologiques:

❖ Causes déterminantes :

1) Causes dentaires: complications de carie, traumatismes dentaires (fêlures contusions, luxations ...).
2) Causes péri dentaires : cause parodontale, accident d'éruption péri coronarite, détartrage, surfaçage
3) Causes thérapeutiques traitements endodontiques compliques, taille agressive sur dents vivantes : mortification par traction ou pression excessive, matériel septique.

❖ Causes favorisantes:

1) Bouche mai entretenue : hygiène défectueuse ;
2) Sujet immuno déprimé ;
3) État général altéré (diabète ...).

VI- Formes évolutives:

Cellulites aigues:

- Séreuse
- Suppurée
- Gangreneuse

Cellulites sub-aigues :

- Cellulites subaiguës et chroniques
- Cellulites actinomycosiques.

1 .Cellulites aigues:

▪ Cellulite séreuse : c'est la forme débutante de toutes les cellulites. C'est le premier stade de l'inflammation.

Cliniquement : on retrouve les signes d'une péiodontite

- Légère douleur ;
- La tuméfaction comble les sillons de la face ; Peau lisse, tendue, légèrement rosée.

Evolution :

En l'absence de thérapeutique, la cellulite serveuse évolue vers la suppuration.

- Cellulite suppurée Fig 3

A ce stade, les signes fonctionnels sont marques.

- Douleurs lancinantes ;
- Trismus ;
- Fièvre, asthénie, insomnie, dysphagie.

Signes physiques :

- Une tuméfaction limitée
- Elle« garde le godet »
- La masse adhère au plan sus et sous- jacent

Evolution : vers

- La guérison
- La fistulisation
- La chronicité
- La diffusion dans les tissus voisins (Os ...)

Cette cellulite phlegmoneuse due a une prémolaire mandibulaire, met ben en évidence les quatre signes cardinaux : tumeur, rougeur, chaleur, douleur. Ici, la collection est prête à s'ouvrir à la peau.

Fig 3

2-Cellulites gangreneuses:

Elles sont rares, intermédiaires entre les cellulites circonscrites et les cellulites diffuses

Signes généraux : sont importants :

- Fièvre
- Asthénie
- Insomnie
- Pâleur grisâtre.

Du point de vue clinique: Elle est caractérisée :

– Destruction tissulaire (nécrose)

– La palpation révèle des crépitations a la présence de gaz La ponction ramène du pus brunâtre et fétide. Les germes anaérobies sont responsables de cette infection.

3- Cellulites subaiguës et chroniques :

Fréquentes, ces cellulites succèdent généralement a une cellulite suppurée mal traitée.

Cliniquement : elles se présentent

- Sous GIA forme d'un nodule de forme variable Fig 3
- Indolore a la palpation
- Les téguments de recouvrement sont minces et violacés
- Il adhère a la peau mais mobilisable sur les plans sous-jacents
- Les signes généraux et fonctionnels sont nuls.

Evolution :

- elle se développe
- elle se « réchauffe >>
- elle se fistulise.

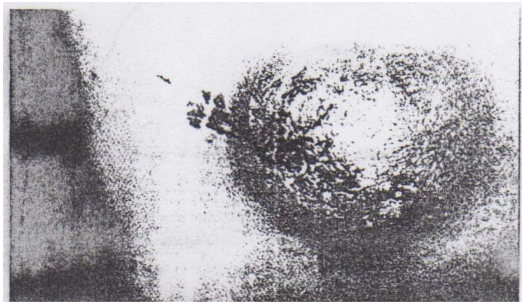

Fig3

Cellulite subaiguë génienne sus-mandibulatre. La collection, en rapport avec la 46, vient de s'ouvrir à la peau. Elle dontêtre drainée largement et rapidement.

VII- Formes topographiques Fig 4

Elles portent le nom de la zone anatomique qu'elles occupent.

- La tuméfaction basse est en rapport avec les prémolaires inférieures ou avec l'évolution des dents de sagesse.

- La tuméfaction haute est en rapport avec Molaires, prémolaires, parfois canines supérieures : (Cellulites labiales supérieures, cellulites labiales inférieures,

Abcès palatins et sous périostés, cellulites sous mylo-hyoidiennes, cellulites sus mylo-hyoidiennes, cellulites massetérines

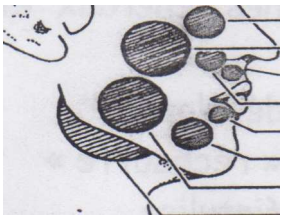

Schéma du siège des collections :

–D'origine dentaire supérieure :

1. Lèvre supérieure : incisive centrale.
2. Aile du nez : incisive latérale.
3. Fosse canine et angl3 interne de l'oeil : canine.
4. Génienne haute : molaires et prémolaires.

–D'origine dentaire inférieure, du cote externe :

5. Lèvre inférieure.
6. Région mentonnière.
7. Région sous-maxillaire.
8. Région génienne basse.

Fig 4

VIII- Diagnostic:

II est base sur :

- L'anamnèse

- La clinique,
- Une ponction exploratrice (dans le cas de collection purulente)

- Les examens radiologiques.

Le diagnostic différentiel: écartera les affections:

- **affections des glandes salivaires**
- **affections osseuse3**
- **affections tumorales.**
- **Ostéites**
- **Thrombophlebites**

IX- Traitement des cellulites circonscrites:

1°- Traitement prophylactique :

- Prophylaxie de la carie dentaire
- Prophylaxie de la complication cellulo-infectieuse

2° -Traitement curatif:

*Moyens médicaux :

- Antibiotiques ➔ Large spectre
  Pas plus de 2 antibiotiques associés
  Antibiogramme
  Arrêt net jamais progressif.
- Antalgiques
- Anti-inflammatoires ➔prudence car il peuvent dynamiser une infection

*Moyens chirurgicaux :

Aucun antibiotique ne saurait guérir une suppuration collectée. Il faut l'évacuer chirurgicalement.

Drainage (Fig5):

- Toilette de la région Anesthésie
- Incision dans la région la plus déclive (1 à 2 cm)
- Drainage proprement dit
- Cureter le fond et la paroi de la cavité
- Lavage avec des solutions antiseptiques
- Mise en place d'un drain.

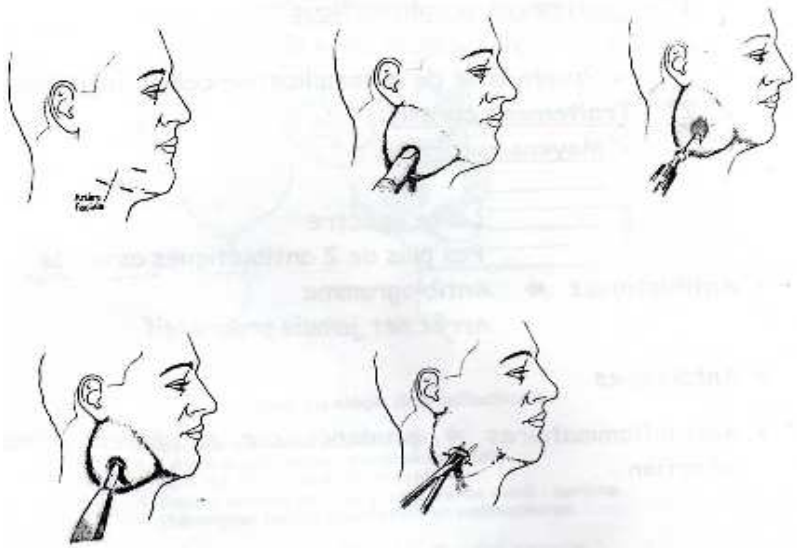

Fig 5

3°- Traitement étiologique :

II sera conservateur ou radical.

X – Indications:

Cellulites séreuses :

- Antibiotiques
- Anti-inflammatoires
- Traitement conservateur de la dent

Cellulites suppurées :

- Antibiotiques environ 6 a 7 jours
- Drainage de la collection après antibiothérapie
- Traitement conservateur ou extraction
- Anti-inflammatoires ou antalgiques.

Cellulites gangreneuses :

- Antibiotique pendant au moins 15 fours
- Association d'antibiotiques
- Drainage avec lavages r6petes
- Extraction de la dent causale.

Formes subaiguës ou chroniques:

- Antibiotiques
- Drainage le plus souvent
- Traitement conservateur ou extraction
- Plastie

Conclusion:

Une thérapeutique correcte des infections pulpaires et apicales devrait prévenir toute complication cellulaire.

Néanmoins, des que l'accident cellulaire est déclare, un traitement approprie doit être mis en oeuvre afin d'éviter de graves complications.

Les cellulites diffuses

1 –Définition:

Cellulites diffuses = phlegmons diffus = cellulites malignes

C'est une cellulite gravissime, qui peut être soit, diffuse d'emblée mais qui est le plus souvent diffusée a partir d'une cellulite circonscrite peu ou mal traitée. FigI

Elle correspond a une inflammation du tissu cellulaire sans tendance aucune a la limitation, compliquées par la nécrose étendue des tissu.

Cellulite génienne en rapport avec l'infection de la première molaire maxillaire. L'oedème a souvent tendance à gagner la région génienne basse par l'effet de la pesanteur.

FigI

2 - Etiologie:

Il s'agit de causes dentaires : lésions péricapicale, soins canalaires Avulsion « a chaud » d'une dent pyorrhéique

En plus du germe virulent, aux facteurs locaux, il faut ajouter une composante générale (diabète, corticothérapie ...)

3-Bactériologie : Germes saprophytes de la cavité orale anaérobies, aérobies

4-Etude clinique :

L'affection est caractérisée par :

- Sur le plan général : une toxi-infection maligne

- Sur le plan local : une nécrose des tissus

4-1. Les signes fonctionnels:

Ils sont occultes par l'importance extrême des signes généraux Signes généraux

C'est un tableau de toxi-infection très sévère dont le début est le plus souvent brutal

- Température élevée a 40ou 41°
- Frissons
- Transpirations
- Hypotension artérielle
- Vomissements
- Urines rares
- Faciès pale

Ce choc infectieux nécessite une hospitalisation d'extrême urgence en réanimation. La mort à ce stade est possible par collapsus cardiovasculaire.

4-3. Examen clinique local:

*Inspection :on retrouve une tuméfaction qui diffuse avec une extrême rapidité l'oedème est extrêmement important, pouvant aboutir a une asphyxie par compression des voles aériennes et nécessitent le plus souvent une trachéotomie en urgence

*Palpation :au début, on observe une tuméfaction molle, non fluctuante peu douloureuse très vite, elle s'étend et devient :

- Dure
- la peau est tendue
- le trismus est constant, serré

La suppuration: apparaît au bout de 5 à 6 jours, le pus obtenu d'abord en petite quantité est louche, parfois gazeux, d'odeur fétide contenant des débris sphacélés. Les muscles et aponévroses sont détruits

4-4 .Evolution:

Le pronostic vital peut être engage par ('importance du choc infectieux avec collapsus.

4-5. Complications:

* Complications locales:

Il s'agit de nécroses des tissus sous-cutanés, des muscles, de la peau

* Complications régionales
* Complications générales

5- Traitement :

Le traitement des cellulites diffuses nécessite une hospitalisation.

* Antibiotiques
  - ✓ Association d'antibiotiques a fortes doses en perfusion
  - ✓ Réalisation d'un antibiogramme

* Corticothérapie

* Anticoagulants ?

Drainage chirurgical

*Oxygénothérapie hyperbare

*Suppression du foyer infectieux

➔ Extraction de la dent responsable

Les ostéites des maxillaires d'origine dentaire

I- Définition :

L'ostéite correspond à un processus inflammatoire d'allure [g]igue ou chronique du tissu osseux. L'origine étant infectieuse ou irritative. Nous distinguons :

- Les ostéites de cause locale
- Les ostéites de cause générale (ostéomyélite)
- Les ostéites de cause exogène
- Les ostéites post-radiques : osteoradionécrose.

II- Rappel:

Le tissu osseux est une forme différenciée du tissu conjonctif. Il comporte

- Des cellules : les ostéoblastes.ostbocytes, ostéoclastes
- Une substance fondamentale

☒ *La mandibule :*

Anatomiquement : La mandibule est un os impair, symétrique compose :

– d'un corps supportant l'arcade dentaire

– d'une branche montante, Condyle, apophyse coronoïde

Histologiquement : (Figl)

C'est un os compact de type haversien qui comprend une corticale externe + corticale interne + rebord basilaire

- Os spongieux: qui représente la partie centrale
- Le périoste : tissu fibreux qui gaine l'ensemble.
- l'os alvéolaire: soutient les dents.

Figl: ***Tissu osseux***
Section de tissu osseux x 100.
Microscopie optique

Innervation : Assurée par le nerf alvéolaire (nerf dentaire inférieur)

Vascularisation :Elle est représentée par un pédicule principal unique. Ceci explique la vulnérabilité de l'os à l'infection et la séquestration.

☒ *Maxillaire supérieur:*

Anatomiquement:

C'est un os pair situé à la partie centrale de la face. Volumineux et léger.

Histologiquement:
II est moins compact que I'os mandibulaire avec un tissu spongieux épais. Innervation :
Nerf maxillaire supérieur et ses branches.
Vascularisation : Elle est d'origine multiplie d'ou le moindre risque d'ostéite.

III- Anatomie pathologie :

L'os infecté va se nécroser à la suite de deux processus.

- L'inflammation : entraîne par l'envahissement microbien, une hyperhémie suivi d'une thrombose de vaisseaux a ce niveau, ceci entraîne une altération osseuse par déminéralisation
- Les toxines microbiennes protéolytiques vont nécroser les trabéculations osseuses.

Le tissu osseux privé de vascularisation se séquestre. Ce phénomène est plus marque à la mandibule

IV - Histopathologie:

Physiologiquement, le tissu osseux est en perpétuel remaniement. II existe un phénomène résorption apposition. Ces phénomènes s'intensifient lors de l'atteinte de l'os par un processus pathologique.

- La résorption est le résultat

- ostéoclasie
- haltérése ➔ fuite des éléments minéraux.

- La nécrose

La zone de nécrose est rapidement entourée d'une raréfaction osseuse séparent « le mort du vif », délimitent ainsi des séquestres.

V- Facteurs étiologiques:

1. Causes déterminantes:

- Staphylocoque doré dans les ostéites de cause g6nOrale.
- Causes dentaires :
  - Réaction péri apicale ;
  - Nécrose pulpaire ;
  - Traitement canalaire ;
  - Traumatisme occlusal ;
  - Suite d'une avulsion dentaire ; ischémie due a l'anesthésie ;
  - Évolution de la dent de sagesse...
- Causes para dentaires : - origine parodontale
- Implants
- Causes cutanées (Furoncle, érysipèle, anthrax ...)
- Causes traumatiques (Fracture ouverte) .....

Ces trois images sont sensiblement différentes.
Granulome : lésion radioclaire, petite, bien circonscrite.
Kyste: tumeur plus étendue, bien limitée, cernée par une ligne de condensation osseuse.
Ostéite : lésion de destruction osseuse floue et mal limitée.

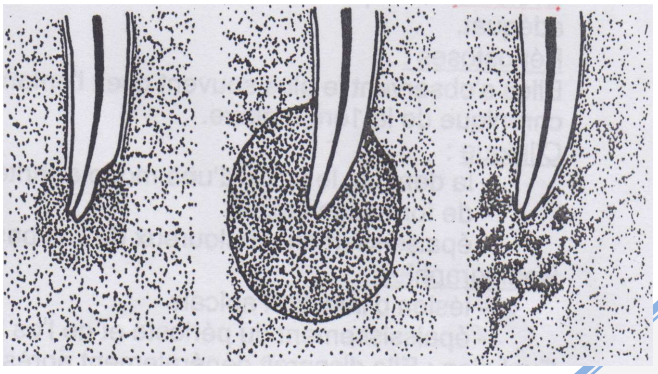

Granulome Kyste Ostéite

Fig.2

2: Causes favorisantes:

- Terrain affaibli
- Maladies (diabète ...)
- Maladies osseuses
- Age (enfant et vieillard sont souvent les plus touches)

VI- Etude clinique:

1 Formes anatomopathologiques:

1.1Atteinte légère de l'os:

- Ostdop6riostites ;
- Périostoses ;
- Abcès sous-périostés.

Il s'agit d'une atteinte légère de l'os et du périoste

❖ Ostéopériostites :

Du point de vue clinique, il existe des signes de desmodontite :

- douleur, mobilité
- épaississement des tables osseuses
- oedème des parties molles

La radiographie montre :- une image radio claire péri apicale.

Évolution: Les phénomènes régressent sous l'influence de traitement adéquat.

❖ Périostoses :

Elles s'observent le plus souvent chez ('enfant au cours d'une arthrite chronique de la 1ere molaire.
Clinique :

-la dent est le siège d'une mono arthrite apicale
- de formation faciale
- épaississement douloureux de l'os basal.

Radiographie :

- lésion d'infection apicale
- épaississement du périoste et de l'os basal.

Evolution : Elle disparaît généralement après traitement causal.

❖ Abcès sous-périostés:

Se rencontre au niveau du

- du palais ➔ abcès sous-périostés (Fig 3)
- de la gencive adhérente ➔ parulies.

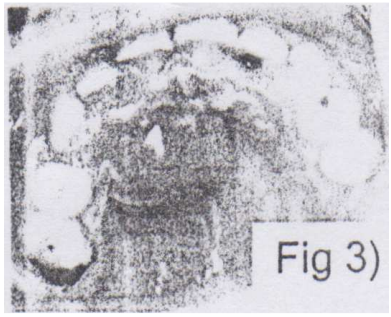
Fig 3)

1.2: Ostéites proprement dites:

- *Ostéites circonscrites:*
  - Ostéites circonscrites du rebord alvéolaire (alvéolites)
  - Ostéites centrales
  - Ostéites corticales - syndrome du septum

- *Ostéites diffuses:*

a) Ostéites circonscrites:

- L'alvéolite :

Fréquentes, elles sont consécutives à une avulsion dentaire. C'est l'inflammation de l'alvéole déshabité.
C'est la perturbation de la formation du caillot.
L'infection joue un rôle secondaire.
Etiologie :

- bain de bouche exagéré
- succion de l'alvéole
- corps étranger dans l'alv6ole
- fracture du rebord alvéolaire
- effet ischémique de l'adrénaline

Classification :

- Alvéolite sèche (1)
- Alvéolite suppurée (2)

1-Elle débute 2 a 3 jours après l'extraction et se traduit par des douleur: intenses. L'alvéole déshabité est exsangue.
2- Se traduit tardivement.
L'alvéole est comblé. II existe une suppuration avec quelquefois de séquestres.
Traitement :

- Curetage sous A/L pour faire saigner
- Pansement intra alvéolaire a visée antalgique.
- Vitamine B1 B6 ?
- Antalgiques.

- Ostéites circonscrites centrales :

C'est la complication d'évolution d'un granulome ou d'un kyste suppuré. Elles surviennent au niveau prémolaire, symphyse mentonnière.
Clinique:

- douleur lancinante avec des signes d'arthrite ;
- oedême des parties molles ;
- dent mobile ainsi que les dents voisines ;
- elevation thermique.

Radio :

- lesions apicales ;
- flou de decalcification. (Fig 4)

Evolution :

Risque de sequestration avec chute des dents.

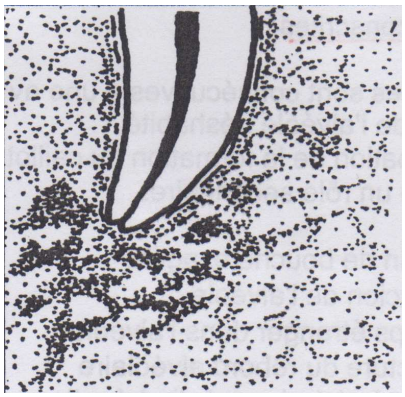

Fig 4

- Ostéites circonscrites corticales :

Elles progressent de Ia superficie vers Ia profondeur, elles sont secondaires a des affections cutanêes.

- Syndrome du septum:

- II est déterminé par un mauvais point de contact et se caractérise par :
  - une douleur
  - papille gingivale ulceree
  - septum parfois denude, necrose.

La radiographie montre un fer de lance flou, voire ampute parfois un séquestre.

b) Ostéites diffusées:

Elles sont généralement consécutives a une mono arthrite apicale aigue la 1 ère molaire.
L'évolution passe par 4 phases

- Phase de début : dentaire
- Phase d'état : suppurative
- Phase de séquestration
- Phase de réparation.

*A la phase de début nous retrouvons

- des signes de desmodontite aigue sur dent profondément cariée
- la douleur est intense, irradiante, continue avec paroxysme nocturne, *rebelle a tout antalgique.*
- trismus
- signes généraux importants.

A ce stade, le diagnostic est difficile. Il faut rechercher :

- une mobilité des dents voisines de la dent causale
- signe de « Vincent d'Alger hypœsthésie dans le territoire nerf mentonnier.

La radiographie montre :
- une dent non traitée
- un épaississement ligamentaire et lésions péri apicales
- une trabéculation osseuse anormale.

* La phase d'état : est marquée par l'aggravation des signes

Signes généraux :

- température 38 a 39°
- asthénie marquée
- faciès infecte

Signes fonctionnels intenses :

- douleur rebelle aux antalgiques
- trismus serre
- halitose - salivation intense.

Signes Physiques :

- tuméfaction englobant la branche horizontale faisant corps
- avec l'os
- signe de Vincent est net (+)
- mobilité de la dent, du pus apparaît au collet
- dents voisines sont mobiles (congestion des tissu parodontaux).

Radiographie : généralement extra buccale.

- raréfaction autour de la dent causale
- os flou décalcifie
- le périoste basilaire est parfois le siège d'un épaississement

Evolution :

- Malgré l'extraction :
  - évolution vers la suppuration
  - disparition des signes généraux
  - fistules muqueuses ou cutanées.
  - Chronicité

*Phase de séquestration:

- disparition des signes cliniques
- limitation de l'ouverture buccale
- signe de Vincent ++
- tuméfaction osseuse persistante
- existence de nombreuses fistules.

Radiographie :

- image floconneuse
- image de séquestre avec dents
- image radio opaque entourée d'une zone radio claire.

Evolution :

- les séquestrés s'éliminent parfois spontanément, mais le plus souvent on est amène a les « cueillir» chirurgicalement
- la suppuration disparaît, les fistules se ferment et ➔ c'est la phase de réparation.

La phase de réparation est longue avec des préjudices fonctionnels importants.

- pertes dentaires ;
- cicatrices cutanées inesthétiques ;
- anesthésie ou douleurs.

VII .Diagnostic:

Le diagnostic est base sur les données
- cliniques
- bactériologiques
- radiologiques.

Le diagnostic différentiel
- ostéomyélite hématogène ;
- ostéoradionécrose = ostéite post-radique
- cellulites ;
- tuberculose
- syphilis ;
- tumeurs bénignes et malignes ;
- ostéopathies.

VIII.Traitement:

Prophylactique :
- traitement dentaire ;
- drainage suffisant des phlegmons péri maxillaires.

Curatif :
- faire un antibiogramme ;
- antibiothérapie adaptée à fortes doses et prolongée ;
- anti-inflammatoires non st6rdidiens lors des pouss6es ;
- complément hyper protidique, hypercalorique, vitamine .....

Chirurgical:
- drainage,
- curetage,
- exérèse de séquestres
- extraction dentaire.

Traitement des séquelles

Septicémies et thrombophlébites d'origine dentaire

Introduction :

Dans la pratique quotidienne, l'omnipraticien est confronté à ce type d'affection, malgré leur rareté, mais leur polymorphisme clinique, la variété des étiologies rencontrées nous contraignent à demeurer vigilants.

Un diagnostic précoce, un traitement bien adapté aux formes cliniques, sont les seuls gages d'une diminution de la mortalité ainsi que les séquelles invalidantes

I- Septicémie d'origine dentaire :

1. Définition :

Infection générale conditionnée par la présence constante ou passagère dans le sang de bactéries pathogènes. Cette situation est rare mais possible.

2. Diagnostic :

Il est base sur

- Un syndrome infectieux général sévère (sueurs, frissons, fièvre élevée, altération de l'état général) après un épisode dentaire récent. sans autre porte d'entrée.
- Les hémocultures qui réalisent l'isolement du germe (streptocoque ou staphylocoque) et permettent l'antibiogramme.

3. Diagnostic étiologique :

En faveur de l'origine dentaire, on retient essentiellement :

- l'existence dans les jours précédents la septicémie d'extractions dentaires, de soins sur dents mortifiées, parfois porteuses de foyers infectieux.

L'évolution favorable sans récidive après suppression de la dent causale.

II- Thrombophlébite cranio faciale d'origine dentaire :

1. Définition :

Inflammation d'une veine avec formation d'un caillot qui entraîne son oblitération.

2. Rappel anatomique:

Au maxillaire supérieur: le sang veineux est drainé par la veine faciale.

La veine faciale commence à l'angle interne de l'œil ou elle porte le nom de : veine angulaire anastomosée avec la veine ophtalmique supérieure descend jusqu'au sillon naso génien d'où elle porte le nom de: veine faciale.

3. Bactériologie:

Streptocoque et staphylocoque sont les plus fréquemment retrouves. D'autres germes peuvent être responsables.

4. Clinique :

On distingue :

A- Thrombophlébites exo crâniennes :

☒ Thrombophlebites de la veine faciale :

∗ Un syndrome infectieux sévère : fièvre a 40°C, frissons intenses et prolonges

∗ Après un accident dentaire infectieux (mono arthrite aigue sur incisive, canine on prémolaire supérieure)

∗ Un oedème inflammatoire du sillon naso génien diffusant ensuite a l'angle interne de l'oeil.

☒ Thrombophlebites de la veine ophtalmique :

- Le même syndrome infectieux
- Un oedème de la paupière supérieure
- Chemosis séreux
- Une exophtalmie

L'évolution locale se fait vers un phlegmon orbitaire.
Non traitée, il existe un risque d'extension vers le sinus caverneux (constitution d'une thrombose).

* Diagnostic différentiel (veine faciale et veine ophtalmique) :

- Une dacryocystite
- Phlegmon de l'Orbite
- Plaque d'érysipèle
- Phlegmon gangreneux de la joue

☒ Thrombophlebttes de la veine frontale :

Abcès répétitifs du cuir chevelu.

☒ Thrombophlebites pterygoidienne:

Les signes en sont moins nets :

- Douleurs intenses paroxystiques, intra orbitaires augmentées par la palpation des régions malaire et temporale
- Trismus serre, dysphagie. Diplopie
- Oedème malaire fugace et mou, oedème temporal du pilier antérieur du voile et du pharynx
- Risques de complications méningées, de sinusite maxillaire ou sphénoïdale et d'extension au sinus caverneux**.**

B- Thrombophlebites endo cràniennes :

☒ Thrombophlebites du sinus caverneux :

- Fréquemment après phlébite faciale, ophtalmique ou pterygoidienne
- Exophtalmie„ chemosis avec un oedème palpébral énorme
- Paralysies de certains nerfs crâniens (III, IV, VI)
- Un syndrome septicémique et méningé très grave

L'évolution est favorable sous antibiothérapie précoce.

☒ Thrombophlebites des autres sinus :

- Thrombophlebites du sinus latéral :
- Oedème et douleur de la région mastoïdienne
- Thrombophlebites du sinus longitudinal supérieur :
- Oedème et dilatation veineuse au niveau du front et du cuir chevelu
- Signes d'hypertension intra crânienne avec risque d'extension de la thrombose au sinus droit et aux veines cérébrales moyennes.

III- Schéma thérapeutique:

Traitement prophylactique:

a) Traitement précoce des foyers infectieux dentaires
b) Surveillance après extraction on soins dentaires avec mise sous antibiotiques au besoin.

Traitement curatif :

Traitement général :

- Antibiothérapie précoce et massive avec un examen bactériologique systématique pour antibiogramme et étude du pouvoir bactéricide
- Prolongée 8 a 15 jours
- Anticoagulants
- Réanimation médicale dans les formes graves (corticoïdes)

Traitement local :

- Suppression du ou des foyers infectieux
- Extraction dentaire.

Manifestations à distance des foyers infectieux dentaires (infections focales)

I - Introduction :

On regroupe sous le nom d'infection focale les manifestations pathologiques générales, d'évolution prolongée subaiguë ou chronique secondaire à un foyer infectieux qui reste à déterminer.

II- Etiopathogénie :

L'étiopathogénie fait appel à plusieurs théories :

∗ La bactériémie : diffusion dans l'organisme de certains germes par voie sanguine (endocardite infectieuse).

∗ La pyophagie : la déglutition du pus va amener le passage des germes dans la circulation sanguine générale et la fixation de l'infection sur certains organes cibles.

∗ L'inhalation : ou voie tracheo-bronchique va induire les infections pulmonaires.

* La théorie nerveuse ou réflexe : l'excitation du système neuro-végetatif par l'infection dentaire peut provoquer par voie réflexe des lésions a distance.

III- Foyers responsables :

Ce sont :

- Les foyers O.R.L. l'amygdalite, sinusite
- Les foyers dentaires
- Les autres foyers : génito-urinaires, digestifs, pulmonaires.

✓ *Foyers bucco-dentaires responsables :*

Ce sont souvent les foyers infectieux d'évolution subaiguë ou chronique qui siègent au niveau des dents, des tissus péri dentaires ou du parodonte.

Toute l'importance sera donnée à l'examen radio clinique. On doit apprécier :

- pour les dents : leur teinte, leur percussion, leur réaction aux tests thermiques, l'état des canaux, le desmodonte et la région péri apicale.
- Pour les muqueuses : leur lésions, gingivite, parodontite.

IV- Manifestations secondaires de l'infection focale:

1. Manifestations cardio-vasculaires :

Situation la plus fréquente représentée par l'endocardite infectieuse.

a) Définition : infection de l'endocarde par une bactériémie transitoire.

Le diagnostic de cette affection est fondé essentiellement sur :

- Présence d'une fièvre inexpliquée chez un patient porteur de cardiopathie hémoculture positive
- Présence de végétations a l'E.C.G.
- Son origine est le plus souvent dentaire, elle repose sur un acte bucco-dentaire récent, effectue sans couverture antibiotique.

b) Le patient a risque :

Solon la conférence du Consensus de 1992, les patients sont classes en :

- patient a haut risque :

- Valve cardiaque prothétique
- Antécédent d'endocardite infectieuse
- Cardiopathie congénitale cyanogène

- Patient a risque :

- Insuffisance et/ou rétrécissement aortique
- Bicuspidie aortique

- Insuffisance mitrale
- Cardiopathie congénitale non cyanogène sauf C.I.A(communication inter auriculaire)
- Cardiopathie obturative
- Prolapsus valvulaire mitral avec insuffisance mitrale et/ou épaississement valvulaire

c) Prévention du risque infectieux:

Protocole d'antibioprophylaxie de 1'endocardite infectieuse lors des soins dentaires (1992)

PRODUIT	POSOLOGIE ET VOIE D'ADMINISTRATION 1 heure avant
Amoxicilline	Adulte : 3g per os Enfant : 75 mg/kg per os
Clindamycine Ou	Adulte : 600 in per os Enfant : 15 mg/kg per os
Pristimycine	Adulte : lg per os Enfant : 25 mg/kg per os

2. *Fièvre prolongée inexpliquée :*

La «fièvre dentaire » avec une hyperthermie modérée mais constante, dans ses variations le matin et le soir.

Le diagnostic est base sur :

- Le bilan infectieux : doit inclure la recherche d'un foyer dentaire
- L'examen clinique et radiologique retrouve tin foyer infectieux potentiel strictement dentaire
- La fièvre régresse dans un délai de 24 heures après suppression du foyer en cause.

3. *Septicémie :*

Le diagnostic est base sur :

- Un syndrome infectieux général sévère après un épisode dentaire récent hémoculture positive
- Le diagnostic étiologique est en faveur
- De l'existence dans les jours qui ont précédé la septicémie d'extraction dentaire de soins sur dent mortifiée
- L'évolution favorable après suppression de la dent causale.

4. *Manifestations pneumo- pulmonaires :*

Se produit par voie sanguine ou par inhalation. Ce sont :

- les abcès pulmonaires
- les suppurations pulmonaires aigues ou chroniques.

Dans leur étiologie, on retrouve surtout : les infections dentaires. infection parodontale. les dents de sagesse en évolution.

5. *Manifestations digestives :*

Ce sont surtout : les gastrites. Les entérites. les colites provoquées par la déglutition de pus/pyopahgie.

6. *Manifestations rénales :*

Il est difficile d'affirmer l'origine dentaire dune glomérulo- néphrite mais l'origine angineuse et amygdalienne sont fréquentes.

Il faut faire attention à n'employer lors des soins dentaires que les antibiotiques à large spectre et sans toxicité pour le rein.
Certains antibiotiques sont à proscrire. les aminosides, les sulfamides.

7. *Manifestations rhumatologiques:*

Le rhumatisme inflammatoire subaigu de l'adulte qui succède a une infection ORL peut être du aussi a tine infection dentaire.

L'agent causal est le streptocoque
Donc il faut éradiquer ces foyers infectieux dentaires sous couverture antibiotique lors des rhumatismes inflammatoires inexpliqués.

8. *Manifestations oculaires:*

Ce sont les uvéites, la kératite, la conjonctivite unilatérale, les docryocystites. Ces lésions peuvent être de manifestation inflammatoire a distance.

9. *Manifestations cutanées :*

Ce sont surtout les dermites infectieuses, eczéma microbien, prurigo, acné rose, les dépilations diffuses, les lichens.

Conclusion:

Il est souvent difficile d'établir la relation entre le foyer dentaire et l'organe cible l'affection née a distance.
Cela veut dire que l'odonto-stomatologiste doit :

- Penser aux manifestations pathologiques a distance
- Déceler le foyer bucco-dentaire primitif
- Établir la relation entre les deux
- Traiter le foyer
- Apprécier le résultat après suppression de ce foyer.

Dent et sinus

1/ Introduction :

Indépendants sur le plan embryologique, les dents et les sinus maxillaires, contractent très tôt dans leur vie des rapports dont la permanence est conditionnée par les particularités de leurs interrelations pathologiques.

Ainsi les sinusites maxillaires d'origine dentaire sont des inflammations du sinus maxillaire d'origine dentaire.

2/ Rappels:

Le sinus maxillaire est une cavité pneumatique développée dans le corps de l'os maxillaire, communiquant avec les fosses nasales par l'ostiom

Le plancher de ce sinus contracte des rapports intimes avec certains apex dentaires, par ordre de fréquence, il rentre en contact avec : 2ème prémolaire, 1iere et 2ème molaires, 1ere prémolaire, dent de sagesse.

Ceci explique la diffusion des infections dentaires chroniques dans le sinus.

3/ Etiopathgénie:

- Etiologie :

- La plus fréquente des étiologie est la périodontite apicale aigue ou plus souvent chronique, granulome et kyste, qui succède a la mortification d'une dent sinusienne cariée.

parodontite profonde

- Causes iatrogènes : accident lors des soins ou lors de l'extraction dentaire
  - Dépassement de pâte d'obturation canalaire
  - Projection de germe
  - Dent ou racine fracturée lors d'exodontie
  - Implant dentaire perforant
  - Perforation instrumentale

- Physio pathologie:

La lésion initiale est habituellement une ostéite circonscrite du plancher sinusien, qui provoque par contiguïté l'inflammation de la muqueuse sinusienne, généralement sur un mode chronique. La muqueuse peut alors subir des transformations de type : hyperplasique, polypoide ou métaplasique.

4/ Examen clinique::

➢ ***Examen stomatologique:***

- dentaire :

Doit rechercher : les algies dentaires, provoquées, spontanée, traitement dentaire ultérieure,
Bilan de la denture : dent incluse, cane proximale...

- parodontale :

Doit rechercher une rougeur apicale, modification de l'aspect de la gencive, fistule, mobilité dentaire.

➢ ***Examen radiologique :***

- ***radiographie sinusienne :***

Incidence de blondeau, de hirtz, scanographie
La sinusite se traduit par différents types d'opacités : opacité totale (franche), opacité limitée, opacité encadrée.

- **radiographie dentaire:**

Panoramique dentaire, rétro alvéolaire, a la recherche d'étiologie

➢ *Examen général :*

On note : sthénie, amaigrissement, altération de l'état général

➢ *Examen O.R.L :*

- rhinoscopie antérieure : confirme l'écoulement purulent par le méat moyen et précise l'état des muqueuses
- rhinoscopie postérieure : objective l'état des voies respiratoires supérieures

➢ *Examen biologique:*

5/ Formes cliniques:

- sinusite chronique : Il existe toujours une ostéite du plancher hyperplasique, granulomateuse et polypoide, en plus d'une suppuration fétide peu abondante.

Signe fonctionnel :

Mouchage purulent unilatéral surtout matinal

Cacosmie subjective unilatérale

Douleur sinusienne discrète unilatérale

Autre signes : pharyngite, crachat purulent, troubles digestifs

- sinusite aigue :

Moins fréquente que la sinusite chronique, peut faire suite à une desmodontite aigue apicale, caractérisée par des douleurs aigue, pulsatile, peut être déclanchée par la toux, la mastication, tuméfaction possible (fosse canine, oedème palpébrale)

- empyème aigue :

C'est l'ouverture brutale d'une collection purulente dans le sinus maxillaire.

- signe dentaire : .desmodontite
- signe sinusien : douleur sinusienne intense

- sinusite atténuée :

Pose un difficile problème diagnostique et thérapeutique, car la lésion dentaire causale a été atténuée sous l'effet d'un traitement. Les signes sont essentiellement radiologiques.

- sinusite avec communication bucco sinusienne :

Définition : solution de la continuité ostéo-muqueuse au dépend du plafond buccale d'une part, et du sinus maxillaire d'autre part.

Fait souvent suite aux extractions des dents antrales. La c.b.s est mise en évidence par la manœuvre de VALSAVA (expiration d'air par le nez narines pincées)

6/ Diagnostic des sinusites maxillaires d'origine dentaire :

- ✓ Étiologique : centrée surtout sur la recherche d'une cause dentaire
- ✓ Différentiel : doit élimine

– les sinusites d'origine nasale

– les sinusites traumatique, spécifique

– la pathologie sinusienne non inflammatoire : kystique, tumorale....

- ✓ Positif : certifie l'origine dentaire en se basant sur :

– Etiologie dentaire

– Unilatéralité des signes

– Radiologie

7/ Thérapeutique :

- *Traitement préventif :*

Prévention de la carie dentaire et de ses complications. Traitement canalaire averti des dents antrales, fait sous contrôle radiologique.

Extraction prudente.

- ***Traitement curatif :***

– Traitement étiologique : traitement endodontique, curetage apicale visant a éviter la propagation de l'infection.

– Traitement médical :
Antibiotique a spectre large
Anti-inflammatoires (général, local)

– Traitement chirurgicale : anciennement traite par l'intervention de CALL DE WELL LUC, remplacée de nos jours par la radiographie interventionnelle par endoscopes optiques

Les infections spécifiques

I- la tuberculose :

La tuberculose est une maladie infectieuse, due au bacille tuberculeux (mycobactérie tuberculosis).
Il reste par sa fréquence responsable d'une morbidité, et d'une mortalité importantes, probablement en recrudescence avec l'infection par le VIH Avec les médicaments anti-tuberculeux, la tuberculose peut être curable dans 100%des cas.
- La contamination se fait par voie aérienne.

1- Les manifestations tuberculeuses buccales :

1-1 La primo-infection tuberculeuse :

- C'est le résultat de la première pénétration, du bacille par les voies aériennes, dans un organisme indemne de tout contact antérieur.
- elle expose au risque du développement ultérieur de la maladie tuberculeuse.
- l'état général est altéré.

- Le chancre de primo-infection tuberculeuse :

-c'est une ulcération a fond violacé, a bords amincis et repose sur une base non indurée siégeons sur la lèvre, joues, langue, et gencive.

1-2 tuberculose secondaire :

Essentiellement pulmonaire, mais d'autres localisations bucco faciale sont possibles :

- Adénite tuberculeuse :

- l'apparition d'un ganglion unique, et volumineux dans la région sous mandibulaire ou jugulo-carotidienne
- elle est satellite du chancre, elle reste longtemps indolore pour passer

Par les stades classiques d'induration, de ramollissement, et de suppuration gommes tuberculeuses
- lupus tuberculeux

- tuberculose osseuse :

Assez rare se développe au niveau des maxillaires.

2- Le diagnostic:

- il est bactériologique par l'identification de bacille tuberculeux.
- IDR a la tuberculine.

3- Le traitement: anti-tuberculeux

II-la syphilis:

1- définition :

Maladie contagieuse, systémique chronique sexuellement transmissible causée par treponema pallidum (germe aérobie strict).

2- clinique:

- ✓ *syphilis_primaire:*

-le chancre d'inoculation est en règle génital, mais peut être retrouve au niveau des lèvres, de la langue, de l'amygdale.
En 10jours il devient typique : ulcération superficielle, unique, indolore, a surface lisse, reposant sur une base indurée l'adénopathie est souvent inflammatoire et multiple.

- ✓ *syphilis secondaire :*

-elle succède au chancre vers le 45jours, caractérisée par la positivité de la sérologie et des manifestations cutaneo-muqueuses
la roséole au niveau du tronc, des membres, respectant la face.
!es atteintes muqueuses sont plus rares, genito-anales ou buccales macules érosives a limites nettes

- ✓ *syphilis tertiaire :*

– survient 4 a 10 ans après le chancre en l'absence de traitement -elle présente des localisations : -neurologiques (méningite chronique).

-cardio-vasculaire (aortite syphilitique).

3- Le diagnostic:

tests sérologiques : -tpha (treponema passive hemoglutinatien)

4- Le traitement : Il repose sur la pénicilline

III- Actinomycose :

Elles méritent d'être classées dans ce chapitre, l'agent responsable est une bactérie filamenteuse : actinomyces israeli

1- Etude clinique :

- l'actinomycose se développe à partir d'une cavité de carie, une effraction de la muqueuse.
- la tuméfaction peut débuter en un point quelconque de la région cervico-faciale
- la peau est soulevée par une série de mamelons, séparés par des sillons, elle s'infiltre et devient violacée.
- la consistance entre la mollasse de l'oedème inflammatoire et la dureté.
- l'adhérence au plan osseux se fait largement ou par une bride fibreuse.
- Il n'y a pas de ganglions.

-suivant l'intensité :

- Forme aigue
- Forme subaigu ou chronique.

-suivant le siège :

- Temporo-maxillaire
- gingivo-jugale et génienne.
- Cervicale, salivaire.

2- diagnostic :

II est base sur ('examen clinique et bactériologique (des grains jaunes dans le pus).

3- le traitement : prophylactique, et curatif.

IV- le syndrome d'immunodéficience acquise (SIDA):

Il est provoqué par un rétrovirus qui se fixe sur les lymphocytes (T4), ils les détruisent, et le nombre des lymphocytes diminuent (les défenses immunitaires s'affaiblissent) c'est le stade du sida (stade terminale de la pathologie.

-la contamination est essentiellement sexuelle, sanguine, foeto-maternelle

On distinque quatre phases :

1- La primo-infection :

-l'apparition des signes cliniques transitoires : fièvre, syndrome grippal, Poly-adénopathies, douleurs musculaires,

-ces symptômes disparaissent en 3a 4 semaines.

2- Les porteurs du virus asymptomatique, (sero-positifs)

3- Formes intermédiaires :

Les symptômes précédents s'aggravent avec présence d'autres signes : Perte de poids, sueurs profuses, diarrhée chronique, candidose leucoplasie, Zona.

4- Forme majeure ou sida : elle est caractérisée par :

-les infections opportunistes, graves (tuberculose, salmonellose)

-les cancers (sarcome de kaposi) -les troubles neurologiques.

- ❖ ***Les manifestations buccales:***

- gingivites, parodontopathies.
- herpes, papillomes
- aphtes géants récurrents
- leucoplasie
- candidose buccale

-sarcome de kaposi

- ***Le diagnostic:***

- test d'Elisa
- test de western blot

- ***Prévention au cabinet dentaire:***

Protection du patient.

- Rendez-vous en fin de journée
- Instrument a usage unique.
- Désinfection et contamination parfaite de toutes les surfaces de travail.

Protection du praticien:

-gants, masque, lunette jetable, blouse stérile.

Protection du personnel :

-jeter les déchets, dans des sacs imperméables, portants l'inscription (contamines)

Les stomatites

Introduction:
- Inflammation localisée ou généralisée de la muqueuse buccale.
- La pathologie de la muqueuse buccale et en effet dominée par l'infection.
- La cavité buccale comporte dans des conditions normales de très nombreux micro-organismes à l'état saprophyte qui à l'occasion d'un fléchissement des défenses de l'organisme ou d'un déséquilibre interne peuvent devenir pathogènes.
- Les stomatites peuvent être de cause locale ou la traduction d'une affection générale
- Le TRT est variable et tient compte de l'étiologie.

I- Définitions:
Stomatites: inflammation d muqueuse buccale localisée ou généralisée
Chéilite: stomatite des lèvres
Glossite: stomatite de la langue
Gingivite: stomatite d la gencive
Pareite: stomatite des joues
Ouranite: stomatite du palais
Perlèche: stomatite de la commissure labiale

II- Rappels:
1) Anatomie: la stomatite étant l'inflammation de la muqueuse buccale, il convient de connaître l'anatomie de l'oropharynx + cavité buccale

- *La cavité buccale:*

- Plancher buccal
- Langue mobile
- Face interne des joues
- Gencive
- Voûte palatine

- *L'oropharynx:*

- Amygdale et piliers
- Voile du palais
- Base de la langue

2) Histologie: la muqueuse buccale est constituée d'un épithélium malpégien reposant sur un tissu conjonctif appelé "Chorion"
Epithélium: pavimenteux stratifié, kératinisé ou non (couche basale, corps muqueux et cellules desquamantes)
Le chorion: des papilles richement vascularisées, des fibres élastiques, des glandes salivaires et organes lymphatiques, l'appareil lymphoïde est représenté par l'anneau de WALDYERER

3) Milieu buccal (physiologie):

- La muqueuse buccale: elle est richement vascularisée. Son innervation détermine la sensibilité tactile, gustative et thermique.

Elle possède un pouvoir bactériostatique spécifique augmenté par l'action de la salive et de l'appareil lymphoïde ➔rôle de protection.
L'épithélium se renouvelle rapidement (environ 6 jours) ➔grande facilité de cicatrisation

- La salive: 500ml à 1200ml, PH=5,5 à faiblement acide à neutre

Elle a un rôle d'humidification, mécanique, de défense et émonctoire.

- La flore saprophyte ou commencale: elle est variée (bactéries, virus, champignons,…)

IV- Lésions élémentaires:
L'examen d'un malade atteint de stomatite s'appuis avant tous sur la recherche de la lésion élémentaire et son étude attentive qui oriente le diagnostic.

a) L'érythème: c'est la phase commune à toutes les stomatites. Il est du à la dilatation permanente des capillaires extravasation des éléments figurés du sang.
L'érythème est caractérisé par disparition à la pression et par la réapparition dès que la pression cesse, c'est un signe pathognomonique.

- Macules: ce sont des petites tâches ne formant aucun relief.
- Papules: les lésions papuleuses sont des lésions saillantes et circonscrites, solides et ne contient pas de liquide.

b) L'érosion: il s'agit d'une perte de substance superficielle sans nécrose des tissus sous-jacents (intéressant que l'épithélium)
Les bords sont plats et le fond garde une coloration au moins rouge.
Le caractère bien circonscrit avec une collerette épithéliale blanchâtre fait évoquer une érosion post-bulleuse ou post-vésiculeuse.
Les érosions sont douloureuses mais cicatrisent habituellement sans séquelles.

c) L'ulcération: correspond à une perte de substance profonde avec destruction de l'épithélium buccal et de la partie supérieure du chorion.
Les bords sont épais et parfois décollés, le fond souvent recouvert d'un magma jaunâtre ou grisâtre

d) La nécrose: c'est une mortification des tissus survenant dans la sphère buccale suite à un trouble de la vascularisation locale (thrombose + ischémie). Elle est fréquente au niveau des logettes inter dentaires

e) La gangrène: mortification des tissus muqueux et osseux par ischémie suite à une thrombose avec formation de sphacèles qui tombent et laissent à nu l'os alvéolaire avec persistance d'ulcération à bords friable et saignant.

f) Les vésicules: ce sont des petits soulèvements intra épithéliaux contenant un liquide clair séreux ou hémorragique de 0,5 à 5mm et dont la rupture laisse apparaître une érosion.

g) Les pustules: sont rarement observés. C'est soulèvement circonscrit de la peau ou de la muqueuse et dont le contenu et purulent.

h) Les bulles: ce sont des soulèvements importants de l'épiderme arrondis ou ovalaire au-delà de 5mm de diamètre. Elles contiennent un liquide séreux ou hémorragique.

N.B: ces trois dernières lésions ont une durée de vie éphémère en raison de la fragilité du toit de l'humidité buccale et des traumatismes alimentaires, elles font place à des érosions arrondies

V- Etiopathogénie des stomatites:

Chez le sujet sain, il existe un équilibre naturel entre les différents éléments de la flore saprophyte.
A la faveur d'une cause locale ou générale peut apparaître un déséquilibre qui prévélige une espèce ou plusieurs espèces.

1) Causes locales:

- Pathologie dentaire
- Mauvaise hygiène (tartre,…)
- Régime alimentaire
- Tabagisme
- Altération qualitative de la salive (irradiation, médicaments,…)

2) Causes générales:

- Maladies infectieuses
- Troubles endocriniens
- Hémopathies
- Avitaminose
- Processus toxique
- Allergies
- Troubles hormonales

VI- Examen clinique:

Cet examen doit être orienté comme en dermatologie à la recherche de la lésion élémentaire.

- ✓ L'interrogatoire précisera:

- l'age, les antécédents généraux, la prise des médicaments, les habitudes, alcool, tabagisme,…
- allure évolutive de la stomatite
- TRT reçus
- La notion des signes généraux et fonctionnels (douleurs, asthénie, sécheresse buccale,…)

✓ L'examen buccal:

- un bon éclairage, deux abaisses longues
- localiser les lésions sur schéma
- inspection de lésion élémentaire (aspect érythémateux, érosif,…)
- examen cutané (zone péri labiale)
- à la palpation de la lésion, on apprécie la consistance, le contour, les limites exactes, la mobilité ou la fixité, les rapport avec les plans voisins et sous-jacents, la sensibilité et on termine par la palpation de la base de la lésion à la recherche d'induration.

✓ L'exploration des aires ganglionnaires:

A la recherche d'une adénopathie satellite dont on doit préciser: le caractère fixe ou mobile, uni ou bilatérale, sensibilité et consistance.

✓ Examen général: ORL, dermatologique, …

✓ Examens complémentaires:

Le choix de l'examen complémentaire sera fonction des résultats de l'examen clinique:

- *L'imagerie:* sera demandée pur l'étude de la denture et du squelette osseux en cas de la proximité osseuse de la lésion.
- *Ex microbiologique:* lors d'une suspicion de maladie infectieuse. Ils seront réalisés par frottis ou écouvillonnage
- *Ex biologique:* ENS et VS
- *Ex sérologique:* syphilis, tuberculose,…
- *Ex cytologique et histologique:* pratiqués sur l'étalement d'un frottis ou sur le produit d'une ponction de liquide suspect ou par biopsie
- *Ex immunologique:* à la recherche d'anti corps circulants
- *Test salivaire:* test au sucre ➔qui doit fondre au bout de 3s et le PH (6,7)
- *Bilan photographique*

VII- Etude clinique:

a) Signes fonctionnels:

- douleur plus ou moins intense, soit localisée à la lésion, soit irradiée, spontanée ou accrues par le contact des éléments ou la palpation
- dysphagie
- haleine fétide
- salivation abondante
- inappétence

b) Signes généraux: peu marqué en dehors des formes graves;

- asthénie
- amaigrissement
- fièvre
- syndrome biologique infectieux

c) Signes objectifs:

- adénopathies satellites
- lésions élémentaires

VIII- Formes anatomo-clniques:

1) Stomatites érythémateuses:

La muqueuse est anormalement rouge, le signe caractéristique est la rougeur qui s'efface à la pression.

Les signes fonctionnels sont habituellement discrets.

➔Les causes locales: l'érythème peut être isolé c.a.d localisation purement buccale ayant pour cause: - parodontopathie

- prothèse mal tolérée
- mauvaise hygiène
- bains de bouche mal tolérés ou trop concentrés ou utilisés sur une durée prolongée
- asialie (d'origine médicamenteuse)
- causes chimiques (rouge à lèvres…)
- bimétallisme

➔Les causes générales: l'érythème peut être un syndrome d'un tableau général ou il faudra penser à:- une affection aigue de l'enfance (scarlatine, rougeole,…)

- aux grandes carences
- au diabète (gencive rouge, cuisante, très hémorragique)
- intolérance médicamenteuse
- la maladie de VAGUEZ (polyglobulie)
- la maladie de BIERMER (anémie mégaloblastique)

2) Stomatites ulcéreuses:

Elles sont faites d'ulcération irrégulière sur une muqueuse érythémateuse et tuméfiée avec présence d'adénopathies

Les principales causes à rechercher:- absence d'hygiène
- traumatismes (crochet de prothèse)
- médicaments
- affections hématologiques
- infection au HIV
- mal nutrition

Les ulcérations plus que tout autre lésion doivent donner lieu à une démarche clinique essentielle

3) Stomatites nécrotiques et gangréneuses:

Exceptionnelles mais graves par la destruction tissulaire. La forme la plus grave est LE NOMA

Causes: - maladies infectieuses dans leur forme maligne
- herpes VIH
- hémopathies graves

4) Stomatites vésiculaires:

Elles sont caractérisées par l'existence de petites élevures, unique ou multiple, contenant un liquide claire: - herpes
- varicelle
- zona

Les aphtes peuvent être rangés dans les stomatites vésiculeuses même si la phase ulcéreuse est plus importante

5) Stomatites bulleuses:

Elles sont souvent associées à des éruptions bulleuses cutanées;

- les bulles médicamenteuses (aspérine…)
- les bulles par brûlure
- intolérance alimentaire
- grandes maladies bulleuses

6) Stomatites hypertrophiques:

Elles sont surtout gingivales, localisées ou diffuses:

- origine familiale
- médicamenteuses
- endocriniennes
- hémopathiques

7) Stomatites candidosiques:

Lésions érythémateuses ou lésions blanches détachables

8) Stomatites kératosiques:

Il s'agit de tâches blanches sur la muqueuse buccale non détachables

IX- Traitement:

Il doit être autant que possible étiologique

- ✓ TRT non spécifique: détartrage, mesures d'hygiène, soins dentaires et antibiothérapie
- ✓ TRT des stomatites d'origine virale: bains de bouche, anti viraux et ATB pou éviter la surinfection
- ✓ TRT des candidoses: bains de bouche bicarbonatés, antifongiques
- ✓ TRT des lésions bulleuses: soins locaux, antalgiques, corticoïdes et ATB

Les traumatismes dentaires et alvéolaires

I- Introduction :

Les traumatismes dento-alvéolaires sont des lésions fréquentes au maxillaire supérieur (bloc anterieur surtout).
Les incisives inférieures sont les moins touchées.
Les lésions peuvent êtres :

Isolées : dentaire ou alvéolaire (diagnostic aise)
Associées : poly traumatismes (la fracture alvéolaire peut être minimisée)

Les traumatismes des dents lactéales passent souvent inaperçus.

II- Etiologie et mécanisme :

- Chutes (enfant)
- Accidents de la voie publique
- Sport et jeux violents
- traumatisme iatrogène
- facteurs favorisant : proalveolie supérieure, parodontolyse évoluée (favorise la luxation)

Le mécanisme :- direct (choc sur les dents)
-indirect (choc sur le menton**)**

III- Classification : **(de l'OMS modifie par Andrea Sen)**

Elle est clinique, regroupe les lésions des dents, de l'os alvéolaire et de la muqueuse

1. Fracture : solution de la continuité et elle est permanente

- Fr.- coronaire *:*

- éclatement de l'email
- fracture simple
- fracture coronaire exposant la pulpe

- Fr.- corono-radiculaire *:* - simple longitudinale
  - exposant la pulpe
- Fr.- radiculaire *:* -1/3 cervical
  - 1/3 moyens
  -1/3 apical

2. Luxations :

- Contusion dentaire
- Subluxations (intrusion, extrusion, luxation latérale)
- Luxation simple
- Expulsion complexe (lésion alvéolaire)

3.Fr.- des procès alvéolaires :

- Fr.- de la table externe
- Fr.- de la table interne
- Fr.- complexe

4. Lacération de la gencive :

- Contusion : déchirure de la muqueuse avec ou sans perte de la substance

2) fracture coronaire
3) fracture coronaire pénétrante
4) fracture corono-radiculaire
5) fracture radiculaire du 1/3 cervical
6) fracture radiculaire du 1/3 moyen
7) fracture radiculaire du 1/3 apical
8) fracture longitudinale

***IV- Définitions* :**

- Luxation : perte ou modification des rapports entre la dent et l'os alvéolaire.
- Contusion : lésion des tissus de soutien de la dent sans déplacements
- Subluxation : lésion des tissus de soutien sans déplacement mais avec mobilité
  - Intrusion : déplacement de la dent à l'intérieure de l'alvéole
  - Extrusion : déplacement de la dent en dehors de l'alvéole
  - Luxation latérale : déplacement de la dent dans une direction autre que axiale
  - Luxation totale : expulsion de la dent de son alvéole

V- Examen clinique : doit être complet et précis, il comporte :

- L'anamnèse : état civil, circonstance de l'accident, point d'impact (sa force, sa direction), la date et l'heure de l'accident, antécédents (vaccination antitétanique)
- Ex clinique proprement dit : (inspection, palpation)
  - Examen exo buccal : noter l'oedème, plaie, hémorragie examen de la dynamique mandibulaire et des ATMs
  - Examen endo-buccal : rechercher les lésions des muqueuses, dentaires (fracture, luxation)

La palpation évalue la douleur, la mobilité (dentaire, alvéolaire ou basilaire), l'irrégularité des bases osseuses et des tables alvéolaires

  - Examiner l'occlusion
  - Examens complémentaires : radiographie intra ou extra buccale permet l'étude de la dent et des tissus de soutien
  - Plan thérapeutique : traitement d'urgence
  - Etablir un certificat descriptif initial

***VI- Etude anatomo-clinique* :**

A. *Les traumatismes des dents lactéales* :

- Contusion : fréquente et sans conséquences, la dent peut se mortifier à long terme et entraîner des accidents infectieux
- Fractures coronaires : rares sur les dents lactéales, surviennent entre 1et 4 ans

TRT : fracture sans exposition pulpaire : polissage des crêtes, surveiller la vitalité pulpaire

fracture avec exposition pulpaire : TRT conservateur ou extraction selon le degré de la lyse radiculaire (rhysalyse)

- Fractures radiculaires : exceptionnelles en cas de fracture et de persistance de l'apex = laisser le fragment à sa place ; l'éruption de la dent de remplacement l'extrusera
- Luxation partielle : fréquente, la dent se reconsolide spontanément et poursuivra son évolution (une contention peut être entreprise)
- Luxation totale : absence de la dent sur l'arcade
- L'impaction : elle peut léser le sac pericoronaire de la dent définitive et modifier l'axe d'éruption

La reposition se fait spontanément

***Effets du traumatisme des dents temporaires sur les germes définitifs* :**

- ✓ Rapport entre dent et germe définitif
- ✓ Choc moyen ➔ effraction de l'épithélium ➔ hypoplasie de l'email ou hypominéralisation
- ✓ Choc important basculant le germe permanent
- ✓ Choc violent bascule la couronne » nouvelle déviation corno-radiculaire

B. *Les traumatismes des dents définitives* :

1) Fracture coronaire : - éclat de l'email
- fracture de l'email
- fracture email dentine avec ou sans exposition pulpaire

Fracture de l'email : occasinnée par un choc localise

TRT : polissage, surveillance de la vitalité de la dent

Fracture coronaire non pénétrante : souvent l'angle ou une cuspide d'une M ou PM
TRT : protection dentaire, reconstitution et surveillance de la vitalité
Fracture coronaire pénétrante : expose la pulpe
TRT : pulpotomie, pulpectomie et restauration (tenir compte de l'édification de l'apex ; apexogène ;)

2) Fracture radiculaire : elles sont souvent associées à une fracture alvéolaire (vestibulaire)
Clinique : peu de douleur, légère extrusion de la dent (cas de déplacement), mobilité de la dent et des procès alvéolaires
Radio : portera le diagnostic et localisera le traitement (retro-alveolaire)
TRT : selon le cas :
-fracture du 1/3 cervical : exo de la couronne (extraction) et TRT canalaire
-fracture du 1/3 moyen : TRT conservateur, contention (2à3 mois), contrôle périodique et embrochage (mettre un broche entre la racine et le fragment corono-radiculaire)
-fracture du 1/3 apical : résection apicale

3) Les luxations : peuvent êtres isolées ou associées à des fractures

- Contusion : provoque la lésion du desmodonte
  - douleur à la pression et au contact
  - élargissement du LAD (Rx)

TRT : mise en sous occlusion de la dent et surveillance de la vitalité

- Subluxation : c'est la modification des rapports entre la dent et l'os alvéolaire
  - hémorragie au collet, mobilité et douleur
  - élargissement desmodontale et une partie de l'alvéole est déshabitée

TRT : réduction (remise des fragments dans leur place initiale), contention (2à6 semaine) et contrôle

- Intrusion : c'est l'enfoncement de la dent dans son alvéole. Elle peut être partielle, s'accompagne de fracture alvéolaire

la Rx est indispensable (état osseux et radiculaire)
TRT : réduction, immobilisation (contention), ATB, anti-inflammatoire

- Luxation totale : la dent est expulsée de son alvéole

TRT : réimplantation selon le cas :- immédiade (avant 6h)
- tardive (après 6h)

❖ ***Protocole d'une réimplantation* :**

➢ Réimplantation immédiate : le ligament parodontal consédéré comme étant vital. Elle est réalisée dans l'heure qui suit l'accident (45mn) au delà de ce temps elle est dite retardée

- Conservation de la dent dans le lait, la bouche (salive) ou le sérum physiologique
- Evoluer l'état de l'os alvéolaire (Rx)
- Nettoyage de la dent au sérum (sans curetage pour ne pas léser les fibres)
- Nettoyage de l'alvéole sans curetage pour les débris ligamentaires
- réimplantation, contention et antibiothérapie (positionner délicatement la dent, suturer les papilles gingivales et mise en place d'une contention)
- TRT endodontique (à l'hydroxyde de ca++) : pour une dent mature il sera réalise avant le retrait de la contention ; 1à2 semaines après réimplantation ; et pour les dents immatures le TRT endo est réalise si une nécrose survient
- Dépose de la contention après 2à3 semaines
- Obturation canalaire définitive après cicatrisation (apexogène ou apexification)
- Obturation de la cavité d'accès

➢ Réimplantation tardive (après 1 heure) :

- Faire un curetage de la dent et de l'os alvéolaire
- Mettre la dent dans une solution pinicillinée et ne pas la laisser séchée
- prescrire une antibiothérapie

❖ ***Principes de contention*:**

- réalisable rapidement
- atraumatique pendant la pose et la dépose
- maintenir la dent dans la position physiologique
- fixation adéquate pendant toute la durée de l'immobilisation
- ne pas endommager le tissu parodontal
- ne pas créer une interférence occlusale
- facilite un TRT endodontique
- être esthétiquement acceptabl

Les fractures du massif facial supérieur

I- Introduction :

Le massif facial constitue un ensemble squelettique vulnérable plus fragile que l'étage antérieur du crâne.

- les lésions sont conditionnées par le point d'impact
- les fractures isolées du maxillaire supérieur sont rares
- les traumatismes du massif facial supérieur sont très complexes à l'opposé des fractures mandibulaires.

II- Rappel ostéologique :

13 os paire et impaire plus l'ethmoïde et les ptérygoïdes

- Os maxillaire supérieur : pièce principale
- Os palatins : prolonge la voûte palatine
- Les maxillaires
- L'inguis ou os lacrymal
- Le sphénoïde (apophyse ptérygoïde s'unissent aux palatins et aux Maxillaires ➔fosse l'échancrure ptérygoïde)
- L'ethmoïde
- Le frontal
- Les temporaux

Les pièces osseuses s'unissent par des sutures fines

Structures lamellaires : - une masse pleine
- une masse creuse forme les sinus et les cavités

Os spongieux très vasculaire » hémorragie et consolidation rapide

III- Etiologie :

- Accident de la circulation
- Chutes, accidents de sport et travail
- Fracture balistique

IV- Anatomie pathologie :

La structure osseuse du massif facial est responsable d'un type de lésions différentes du trait de fracture classique

- Ligne de faiblesse de LEFORT
- Les lontres de résistance selon OMBREDANNE

V- Etude clinque :

1) Examen clinique :

- bilan général (désencombrement trachéo-branchique, perméabilité du carfour aérien, traction sur la langue)
- bilan facial (palpation, plaie,…)
- examens complémentaires (ORL, neurochirurgical)

2) Examens radiologiques

VI- Formes cliniques des fractures :

A. *Fracture avec anomalie de l'articule* :

- Fracture dento-alvéolo-palatine :

-fracture alvéolaire (fr du bloc incisif)
-fracture de la voûte palatine
-fracture de GUERIN ou LOFORT

Mécanisme : choc d'avant en arrière sur la lèvre supérieure

Trais de fr- : détache l'arcade dentaire en passant au-dessus des apex des dents. Il part de la partie inférieure de l'échancrure nasale, passe à 1cm au dessous du maxillaire, coupe la partie inférieure des ptérygoïdes

Déplacement : en bas et en arrière

Clinique :
- mobilité transversale, hématome palatin en fer à cheval, contact molaire et béance antérieur
- douleur à l'épine nasale antérieure et l'apophyse ptérygoïde
- douleur à la palpation en arrière de la dent de sagesse (signe révélateur de la fracture de GUERIN = signe pathognomonique)

- Fracture transfaciale :

1) Fracture de LOFIRT II : sépare les os maxillaires des malaires (2 traits de fr-)

Mécanisme : choc violent antero-posterieur

Trait de fr- : - le 1ier trait coupe la partie moyenne des os propres du nez, apophyse mentante du maxillaire supérieur, travers la face antérieure du sinus, les ptérygoïdes (partie moyenne) puis la paroi interne du sinus et il revient à son point de départ

- Le 2ème trait est médian, sectionne le septum nasal, épine nasale du frontal, lame perpendiculaire de l'ethmoïde et du vomer

Déplacement : en bas et en arrière

Clinique :
- ecchymose vestibulaire et palatine
- douleur au niveau de la racine du nez, et l'apophyse du maxillaire
- margelle infra orbitaire
- anesthésie du nez sous-orbitaire (à rechercher)
- mobilité de l'arcade par rapport au maxillaire et crâne
- articule perturbe

2) Fracture de LOFORT III : disjonction cranio-faciale

Mécanisme : choc violent antero-posterieur

Traits de fr-: 4 traits :

-le 1ier trait va du nez à la fente spheno-maxillaire, surface interne de l'orbite. Il chemine au dessous de la suture fronto-maxillaire coupant la partie haute des os propres du nez chemine sur l'apophyse orbitaire interne du frontal et se dirige vers la partie interne de la fente spheno-maxillaire et coupe les ptérygoïdes

-le 2ème trait chemine sur la face externe de l'orbite aboutit près de la jonction apophyse orbitaire externe / angle supérieur du malaire

-le 3ème trait sectionne le zygoma en 1ou2 fragments en avant de la suture temporo-malaire

-le 4ème trait est médian, c'est le même que celui de LOFORT II

Déplacement : en bas et en arrière

Clinique :
- œdème orbito-genien haut en lunette (tête comme un ballon)
- œdème comble les dépressions du visage et masque les saillies osseuses
- plaie, nez aplati, exophtalmie, ecchymose peri-orbtaire et épistaxis
- faux prognathisme par enfoncement du bloc moyen de la face
- lésion du nerf sous orbitaire (à rechercher)
- articule perturbe
- mobilité de l'étage moyen par rapport au crâne

- Fractures à composante verticale :

1) Disjonction intermaxillaire : médiane ou paramédiane, uni ou bilatéral
2) Association de traits de fracture : -disjonction + LEFORT III ➔ fr de RICHET
   -disjonction + LEFORT III + LEFORT I ➔fr de WALTER

B. *Fracture sans anomalies de l'articule*:

- Fracture du malaire :

Mécanisme : choc direct

Traits de fr- :- fracture du corps du maxillaire
- fracture de l'une de ses attaches
- fracture de toutes les attaches (impaction)

Clinique : œdème, asymétrie, irrégularité du rebord orbitaire et anesthésie sous orbitaire

- Fracture nasale : fracture du 1/3 cervical
- Choc direct (antérieur ou latéral)
- Œdème, épistaxis et douleurs
- Apres l'œdème » nez aplati, enfonce et dévie

- Fracas faciaux : c'est une dislocation de la face (maxillaire et mandibule)
  Fracture balistique (généralement accidents de guerre)

Evolution, complications et séquelles des fractures des maxillaires

I- Evolution : c'est le devenir des fractures depuis l'accident jusqu'à la consolidation

- Durée de consolidation 45 jours pour les fractures de la mandibule, excepter les fractures condylienne elle est de 3à4 semaines
- pour le massif facial elle est d'environ 1 mois

II- Complications : elles peuvent retarder la guérison

- Complications immédiates :

- hémorragie
- asphyxie
- perte de connaissance

- Complications secondaires et tardives :

- Infections : (fractures ouvertes ou en rapport avec les dents), les cellulites, ostéites et sinusites
- Troubles de la consolidation :
  - Retard de la consolidation : Fractures mandibulaire chez les sujets ages
  - Pseudo arthrose : absence définitive de la consolidation
  - Cicatrisation indépendante : des 2 extrimites osseuses et entre les quelles se produisent des mouvement et il y a absence de réaction inflammatoire
  - Constriction précoce des mâchoires : limitation de l'ouverture buccale causée par des brides cicatricielles cutanée ou muqueuse

III- Séquelles :

- Fonctionnelles : - masticatoire : édentation, trouble de l'ariculé
  -dysfonctions : latéro-déviation (fracture des condyles mandibulaires)
  - séquelles respiratoires
  - séquelles nerveuses
  - séquelles oculaires
- Morphologiques : - téguments : cicatrices inesthétiques (perte de substance)
  - ankylose temporo-mandibulaire : limitation irréversible de l'ouverture buccale permanente et définitive, se caractérise par l'abolition complète des mouvements mandibulaires (formation d'un pont osseux entre le condyle et la cavité glénoïde)

Etiologie : fracture condylienne surtout de l'enfant et adulte jeune, elle provoque des troubles de la croissance

NB : L'ankylose provoque des troubles morphologiques et fonctionnels chez l'enfant, mais chez l'adulte elle ne provoque que des troubles fonctionnels

Les fractures de la mandibule

I- Introduction :

Fréquence : plus fréquentes que les fractures du massif facial (2/3 des cas)
Selon l'age : plus fréquentes entre 20et30 ans et chez l'enfant
Selon le sexe : plus fréquentes chez l'homme

II- Définitions :

- Fracture : c'est une solution brutale et accidentelle de la continuité d'un os
- Fracture ouverte : lorsqu'il existe une effraction muqueuse et cutanée, le foyer de fracture est en communication direct avec la cavité buccale ou le milieu extérieur (ex : déchirure de la muqueuse)
- Fracture fermée : absence de communication avec le milieu extérieur ou buccal
- Fracture partielle : intéresse qu'une partie du corps de l'os (os alvéolaire, rebord basilaire)
- Fracture totale : itéressant toute l'épaisseur du corps osseux

III- Anatomie et physiologie de la mandibule :

- Vascularisation : terminale, l'artère alveolaire inferieure et l'artère faciale
- Innervation : assurée par le nerf alvéolaire inférieur

1) masséter : élévation, protrusion
2) ptérygoïdien interne : élévation, protrusion
3) mylo-huoïdien : dépression, rétrusion
4) temporal : élévation, rétrusion
5) ptérygoïdien externe : dépression, protrusion

IV- Etiologie :

Les traumatismes : accidents de la circulation, chutes, sports violents,…
Les causes iatrogènes : extractions, chirurgie,…
Les causes prédisposantes :
- fractures pathologiques : troubles osseux localisés ou généralisés (facilite les fractures)
- considération anatomique : zone de résistance (col du condyle, l'angle, région para symphysaire, édentation, inclusion,…)

V- Classification : elle est topographique:

1) région symphysaire
2) branche horizontale
3) région angulaire
4) région condylienne : située au dessus d'une ligne prolongeant en bas et en arrière le bord postérieur du corné
   - fracture sous condylienne basse : siège au niveau de la zone de l'implantation du condyle
   - fracture sous condylienne haute : siège au niveau du col anatomique du condyle
   - fracture apicale : située au niveau de la tête du condyle
5) le coroné (apophyse coronoïde)
6) la région alvéolaire
7) la branche montante

VI- Mécanismes et déplacements :

- Le mécanisme : peut être direct ou indirect

Un choc sur le menton » fracture symphysaire, fracture du condyle et fracture de l'angle
Un choc latéral » fracture au niveau du point d'impact et/ou fracture à distance
-fracture par choc direct située sur le point d'impact
-fracture par choc indirect située à distance du point d'impact

- Les déplacements :

- le décalage : dans le plan sagital
- le chevauchement : dans le plan horizontal
- l'angulation : dans le plan frontal

Les déplacements sont fonction de l'action des muscles, des traits de fracture et de la présence ou non des dents

VII- Examen clinique d'un traumatisé :

- Interrogatoire : état civil, date et cause du traumatisme
- Examen exo buccal : à l'inspection noter les hématomes, les plaies, et les déformations faciales. La palpation des contours osseux (crépitation, irrégularités,…)
- Examen de l'ATM : évaluer l'ouverture buccale, rechercher le jeu des condyle et examen de la dynamique des condyles
- Examen endo buccal : rechercher les signes révélateurs d'une fracture, les hématomes du plancher, de la voûte palatine, plaies, diastèmes et trouble de l'articulé

La palpation des fragments selon la technique de BERCHER (doigts à l'extérieur et les pousses sur les fragments et on fait bouger les deux fragments dans le plan sagital et horizontal)
L'examen des dents

- Examens radiologiques :

Clichés de débrouillage :

- de face : panoramique, face basse (col du condyle et branch montante)
- de profil : maxillaire défilé et SHULLER (ATM)
- vertical : films occlusaux et Hirtz
- rétro alvéolaire
- incidence particulières : tomodensitométries (TDM), scanner

VIII- Etude clinique des fractures :

- ***Fractures partielles*** :
  - fracture alvéolaire : choc direct avec déplacement (refoulement en arrière du fragment)
  - fracture du rebord basilaire : choc direct bien localisé, fracture ouverte
- ***Fractures totales*** :

a) **Fracture de l'apophyse coronoïde** : rare, clinique pauvre, diagnostic par la radio
b) **Fracture de la région symphysaire**:

Mécanisme : choc direct sur le menton ou latéral
Traits de fra : -médian entre les 2 incisives centrales
-paramédian entre centrale-laterale-canine
-trait bilatéral

Déplacement:

- fracture médiane : absence de déplacement (forces égales)
- fracture paramédiane : décalage, chevauchement (rare)

Clinique :

-sans déplacement : signes cliniques discrets, mobilité des fragments et par fois des plaies et diastèmes (tuméfaction)
-avec déplacement : irrégularité du bord basilaire, plaie, trouble de l'articulé, déviation vers le coté fracturé et occlusion en 2 temps

c) **Fracture de la branche horizontale** :

Mécanisme : choc direct
Traits de fra : souvent oblique de haut en bas et d'avant en arrière

Déplacement : chevauchement, décalage et angulation si le trait est au niveau de la 7
Clinique : - sans déplacement : les signes discrets
- avec déplacement : même que les fractures paramédianes

d) **Fracture de l'angle** :
Mécanisme : choc direct souvent indirect porté sur le menton, une dent incluse favorise cette fracture
Trait de fra : oblique passe par la bissectrice de l'angle
Déplacement : les 3 formes peuvent se voire souvent une angulation (le fragment postérieur est lingualé, l'antérieur et vestibulé realisant un angle aigu)
Clinique : tuméfaction
- sans déplacement : trismus, hypœsthésie labio-mentonniere peut se voire, douleur à la pression sur le menton
- avec déplacement : signes précédents + trouble de l'occlusion, déviation du point inter incisif du coté de la fracture, béance du coté sain

e) **Fracture de la branche montante** : (peu fréquente)
Mécanisme : choc direct
Traits de fra : souvent oblique ou verticale (perpendiculaire à la branche montante)
Déplacement : très rare
Clinique : - sans déplacement : tuméfaction, douleur et trismus
- avec déplacement : déviation du point inter incisif, contact molaire prématuré, béance antéro-latérale du coté sain

f) **Fracture du condyle** :
➢ Fracture sous condylienne basse : (fracture extra articulaire)
Mécanisme : choc direct et indirect sur l'arc mandibulaire
Traits de fra : oblique
Déplacement : chevauchement ou luxation
➢ Fracture condylienne haute : (fracture articulaire)
Mécanisme : indirect par ouverture ou fermeture buccale
Traits de fra : oblique ou horizontal du col
Déplacement : luxation ou angulation
➢ Fracture capitale : (fracture articulaire)
Mécanisme : choc sur le menton entraînant la rétropulsion
Traits de fra : - fracture partielle de la tête du condyle
- fracture par décapitation (située à l'union de la tête et du col)
- fracture par éclatement

Clinque des fractures condyliennes :
- sans déplacement : signes discrets et inconstants, tuméfaction, douleur prétragienne et trismus
- avec déplacement : en plus des signes précédents, on retrouve la vacuité de la cavité glénoïde, condyle non perçu, latéro déviation du coté fracturé, désocclusion, rétrognathie et contact prématuré molaire bilatéral si les fractures sont bilatérale

g) **Fractures à plusieurs traits** : - fracture bicondylienne
- fracture du condyle + symphyse (la plus fréquente)
- fracture des 2 angles
- fracture du col + angle

h) **Fractures suivant le terrain** :
➢ Enfant : symptomatologie discrète et difficulté de TRT
➢ L'édenté : clinique pauvre, TRT souvent chirurgical
➢ Cas du polytraumatisme : fracture mandibulaire associée à des lésions générales

La thérapeutique des fractures

I- Généralités :

- Définition : le traitement des fractures est la remise en place des fragments défusés (réduction) et d'assurer l'immobilité jusqu'à la consolidation (contention)
- But : Normaliser la fonction
  Restauration anatomique
  Eviter les séquelles
  Ne pas entraver la croissance chez l'enfant
  Etre toléré par le patient

II- Le but du traitement :

- Réduction : remise en place des fragments osseux déplacés
- contention : immobiliser les fragments jusqu'à consolidation (cicatrisation de l'os)

Le traitement des fractures doit permettre la restauration anatomique des bases osseuses et de l'articulé dentaire

III- Moyens thérapeutiques :

- TRT général : prise en charge du risque vital (circulation + respiration), ATB
- TRT local : désinfection de la cavité buccale et nettoyage surtout des plaies
- TRT de la fracture : le TRT des fractures des maxillaires vient en 2ème position par rapport au TRT général (vital)

IV- Moyens de réduction et de contention :

A. **Moyens de réduction orthopédique** :

- Réduction immédiate :

- manuelle pour les fractures du corps mandibulaire
- manuelle avec le crochet de GINESTET (pour les fractures des malaires et des arcades zygomatiques) sous anesthésie locale
- réduction du massif facial par le davier de ROW et KILLEY (sous anesthésie générale) » LEFORT II et III

- Réduction à action lente :

- force continue : annaux de caoutchouc
- force intermétente : plaque palatine avec vérin

B. **Moyens de contention orthopédique** :

- A effet exo buccal (transitoire) : - bandage
  - fronde mentonnière
- A effet endo buccal :

❖ ligature au fil d'acier à 0.4 ou 0.3mm :

- ligature le blanc ➔ blocage bimaxillaire
- ligature Ivry ➔ blocage intermaxillaire
- ligature en échelle ➔ fracture alvéolaire sans déplacement (fracture partielle non déplacée)
- ligature en berceaux ➔ destiner à maintenir au fond de l'alvéole une dent maxillaire luxée

❖ Arcs vestibulaire : survient à la contention et utilisés comme moyens d'ancrage pour exercer des tractions intermaxillaires

- Arc de DACLOS.
- Arc en créneaux

Les arcs sont fixés sur les dents par des ligatures péridentaires

❖ Contention collée :(au composite) ➔enfants.

❖ Gouttière : résine, thermoplastique, métal édenté.

C. **Moyens de réduction et e contention chirurgicale** :

- Méthode intrafocale : ostéosynthèse par fil, plaque vissée (intra osseuse, corticale)

▪ Méthode périfocale : ligatures péri-osseuse cas de fragment à long biseau (mandibule) chez l'édenté, peuvent prendre appuis sur la prothèse ou gouttière (cerclage)

V- Indications et choix des méthodes :

1) **Fractures alvéolaires** : contention mono maxillaire
2) **Fractures totales de la portion dontée** :

- fracture sans déplacement : contention collée (enfant) ou avec arc vestibulaire monomaxillaire, maintenue pendant 30 à 40 jours ou 2 à 3 semaines chez l'enfant
- fracture déplacée : réduction + contention bimaxillaire pendant 2 à 3 semaines (orthopédique)
  Réduction + contention chirurgicale quand la reduction manuelle est insuffisante

3) **Fractures totales rétro dentaires** :

- fracture de l'angle :

sans déplacement : arc mandibulaire + arc maxillaire + blocage inter maxillaire (BIM) pendant 1 mois à 40 jours suivis d'une mécanothérapie
avec déplacement : ostéosynthèse + BIM ou TRT orthopédique si la fracture est en avant

- fracture de la branche montante :

sans déplacement : abstention thérapeutique, alimentation liquide ou semi liquide
avec déplacement : réduction orthopédique cale molaire + BIM pendant 3 à 4 semaines suivie d'une mécanothérapie

- fracture de la corne : mécanothérapie, alimentation molle + surveillance
- fracture du condyle :

Le TRT des fractures condyliennes est orthopédique, elles obéissent au TRT fonctionnel selon DELAIRE

Le TRT fonctionnel consiste à mobiliser la mandibule en propulsion par mécanothérapie ou à l'aide de traction élastique très oblique intermaxillaire à action antéro postérieure

Le jeu articulaire étant respecté ce qui évitera l'ankylose temporo mandibulaire

- Dans le cas d'association de fracture condylienne avec fracture du corps, la priorité doit être donnée à la fracture condylienne tout en stabilisant la fracture du corps par des moyens orthopédiques ou chirurgicaux
- Le BIM est contre indiqué pour les fractures condyliennes

- fractures du massif facial :

sans déplacement : abstention (LEFORT ➔ BIM)
avec déplacement : utiliser les procédés de réduction immédiate (malaire, zygoma disjonction)
L'ostéosynthèse pour les déplacements irréductibles manuellement

❖ ***Surveillance du malaire :***

➢ Pendant le TRT :- alimentation liquide et semi liquide, très riche et équilibrée
- hygiène rigoureuse
- surveillance des dents dans le foyer de la fracture
- contrôle radiographique et prévention de l'infection (ATB)

➢ Suivie du malaire à long et moyen termes :

- contrôle de la vitalité des dents
- contrôle de la cinétique mandibulaire
- contrôle de la croissance chez l'enfant
- réhabilitation de l'articulé dentaire
- réduction et prévention des latéro déviations

➢ Pronostic : il est généralement favorable quand le TRT est bien adapté et rigoureusement suivie.

Pathologies de l'articulation temporo-mandibulaire

Introduction :

L'ATM peut être le siège de différentes lésions qui peuvent entraver ses fonctions normales. Il existe du dysfonctionnement, des traumatismes, des inflammations,…

I- Rappel anatomique :

- **Les surfaces articulaires** : l'ATM est une diarthrose qui met en rapport 2 condyles avec un ménisque intermédiaire qui est l'élément dynamique de l'ATM

1) Le condyle temporal (CT) : c'est la racine transversale de l'apophyse zygomatique et c'est la principale des surfaces articulaires. Elle est recouverte de fibrocartilage avasculaire.
La cavité glénoïde est parcourue par la scissure de GLASER qui la sépart en 2 parties
2) Le condyle mandibulaire : présente 2 versants, l'un antérieur recouvert de fibrocartilage avasculaire qui s'articule avec le condyle temporal par l'intermédiaire du ménisque et l'autre postérieur qui continue le bord postérieur de la mandibule

- **Moyens d'union** :

1) Le ménisque : c'est un élément fibrocartilagineux biconcave et contribue dans les mouvements de glissement et de rotation
2) La capsule articulaire : c'est un manchon fibreux que l'on rencontre toute au tour de l'articulation. Les fibres exclusivement verticales constituent la capsule (ménisco-mandibulaire et ménisco-temporal)
3) Les ligaments propres : représentés par les ligaments latéraux internes et externes
4) Les ligaments accessoires : représentés par les ligaments : sphéno-maxillaire, ptérygo-maxillaire et stylo maxillaire
5) La synoviale : il existe 2 synoviales : sous et sus méniscales

- **Vascularisation** :

➢ Les artères qui irriguent l'ATM sont : la temporal superficielle et profonde supérieure, l'artère maxillaire interne et les artères auriculaires postérieures et pharyngiennes ascendantes
➢ Le drainage se fait par les veines parotidiennes

- **L'innervation** : c'est essentiellement le nerf auriculo temporal (en avant de l'ATM)
- **Les rapports de l'ATM** :

➢ Externe : se font avec : la peau, le tissu cellulaire sous cutané, le nerf facial, le nerf auriculo temporal, le ganglion prétragien et avec le plexus veineux
➢ En dedans : le ligament latéral interne, les artères et les veines maxillaires interne et tympanique et avec la boutonnière rétro condylienne de JUVARA
➢ En avant : l'échancrure ségmoïde, le masséter et le temporal
➢ En arrière : la parotide et le conduit auditif externe (CAE)

II- Rappel physiologique :

- Les ATM : leur fonctionnement en synergie (en même temps) leurs donne un grand rôle dans les fonctions
- La dentition : son rôle est indéniable (prémordiale) dans les fonctions des ATM et toute anomalie provoque un jeu anormal des condyles mandibulaires
- Les muscles masticateurs : l'action synergique des ATM réalise un équilibre de force qui fixe la stabilité des ATM
- Le ménisque : joue un rôle capital dans le jeu articulaire :

- au repos : il n'existe aucune action musculaire, le ménisque se moule sur le CT
- lors de l'ouverture buccale, la contraction isolée du chef supérieur du ptérygoïdien latéral fait tendre le ménisque et permet le désenclavement du condyle mandibulaire, ensuite la contraction simultané des 2 chefs ptérygoïdiens latéral distant le ménisque qui glisse sur le condyle temporal attirant le condyle mandibulaire vers l'avant.
- en bouche largement ouverte, le condyle mandibulaire est situé au dessous du condyle temporal

- lors de la fermeture, il y a relâchement inférieur et le ménisque et le condyle mandibulaire reviennent jusqu'au position de repos.

III- Embryologie et croissance :

Dans la vie intra utérine, un des premiers moyens d'ossification siège au niveau du condyle
Dans le 3ème et le 4ème mois apparaissent 3 cartilages qui sont indépendants du cartilage de MICHEL, ceux sont les cartilages angulaire et coronoïdien qui vont disparaître après et remplacés par l'os.
Seul le cartilage condylien continue à se former à la périphérie de la tête condylienne donc, le cartilage condylien est une zone de croissance secondaire et adaptive. (Intervient dans la croissance verticale de la branche montante)

VI- Sémiologie des ATM : (examen clinique)

1) **Signes d'appel** :

- Signes articulaires direct : douleurs, perturbation dynamique (craquement,...)
- Signes indirect : manifestation sensorielle (vertige, bourdonnement, otalgie, douleur pharyngée, maillo-dentaires trouble de la déglutition, myalgie, céphalée et algie cervicale)

2) **L'examen clinique** :

- Interrogatoire : rechercher : - une notion de traumatisme
  - une notion d'une contusion
  - une notion de soins dentaires prolongés
- Examen clinique :
  - Palpation : symétrique pratiquée sur un sujet soit assis ou couché. Il faut appliquer simultanément les 2 index sur la région condylienne, au moment de l'ouverture on doit ressentir :

- les 2 condyles mandibulaires pivotent symétriquement en quittant la cavité glénoïde pour ce placer sous les condyles temporaux
- on doit percevoir à ce moment là : des craquements, des claquements qui prouvent un dysfonctionnement de l'ATM
- on peut noter également l'immobilité temporo-mandibulaire
- on peut ressentir également l'absence du condyle dans la cavité glénoïde

  - Examen endo buccal : tous les signes qui peuvent perturber le fonctionnement de l'ATM (dents absentes, obturation mal réalisée, prothèse mal ajustée,…)

V- Imagerie temporo-mandibulaire :

A. Examen radiologique :
  - Incidences de face :

- la face basse : donne une bonne image du condyle et une vue globale
- la panoramique : permet l'étude complète de l'arc mandibulaire. Elle permet l'étude simultanée et comparative des 2 condyles.

Elle permet l'étude des arcades alvéolo-dentaires, mais elle ne permet pas d'apprécier l'imminence temporale et l'intégrité articulaire

  - Incidence de profil :

- incidence de SHULLER : permet l'étude de la position temporale de l'ATM et elle permet d'apprécier la dynamique condylienne

B. L'arthrographie : se réalise après injection d'un produit radio opaque. Indiquée pour l'exploration du ménisque. (actuellement remplacée par l'IRM)
C. La tomodensitométrie (scannographie) : ses images permettent une étude sélective des parties moles et des surfaces articulaires. On analyse facilement les mal formations, les maladies infectieuses, inflammatoires, les tumeurs et les cancers. Actuellement c'est la meilleure technique d'imagerie des structures osseuses.
D. L'arthroscopie : c'est une méthode d'exploration directe
E. L'incidence par résonance magnétique (IRM) : prend une place importante dans l'exploration des ATM. Elle permet d'apprécier la position du disque (ménisque).

Le trismus

I- Définition : c'est un symptôme que l'on rencontre dans différentes affections, il se traduit par une limitation plus ou moins marquée et douloureuse de l'ouverture buccale. Cette limitation est passagère et transitoire et elle est en rapport avec une affection évolutive
Cette limitation est liée à la contracture des muscles élévateurs qui empêchent l'action des muscles abaisseurs
Le trismus guéris le plus souvent avec sa cause

II- Etiologie (diagnostic étiologique) : le trismus peut être le symptôme d'une affection générale ou une manifestation locale

1) Les causes générales :

➢ Causes infectieuses :

- Tétanos : c'est une toxi-infection qui est due au bacille NICOLAIER qui est un germe anaérobie et qui pénètre dans l'organisme par une plaie. Il se développe au niveau de la plaie et il agit par sa toxine

Le trismus est le 1ier signe du Tétanos, il s'installe progressivement et la limitation buccale devient douloureuse et irréductible.

- Les infections médicamenteuses : dans le cas des neuroleptiques (Aldol), les curares, la strychnine (cardiotonique).

➢ Le trismus d'origine métabolique et carentielle : le trismus peut faire une partie du tableau de l'hypoglycémie
Il s'observe également dans certaines encéphalopathies (carence en vitamine B1 surtout chez les alcooliques)

➢ Autres causes : - certaines affections et tumeurs cérébrales
- les lésions vasculaires cérébrales

2) Les causes locales :

➢ Causes infectieuses : la plus part des infections aigues où le diagnostic est évident, on rencontre un trismus :

- lésions muqueuses (stomatites, abcès, cellulites,…)
- lésions dentaires (réaction péri apicale, arthrite,…)
- lésions osseuses (fractures, ostéites,…)
- lésions salivaires (toutes les infections des glandes salivaires)

La contraction des muscles élévateurs est liée à la proximité du foyer infectieux (plus il est postérieur plus le trismus est séré)

➢ Causes traumatiques :

- La contusion : contusion des muscles masticateurs qui peut être à l'origine du trismus. Une tuméfaction apparaît au niveau du massiter, douleur en rapport avec un hématome ou un œdème. La région temporale peut être concernée. (La contusion de l'ATM c'est l'atteinte de l'équipement articulaire sans fracture)
- Les fractures : ceux sont les fractures essentiellement angulaires, mandibulaires, de la branche montante et de toute la région postérieure

Elles sont accompagnées en générale d'ecchymose, de trouble de l'occlusion.
Par contre il y a fracture de la région condylienne qui est difficile à diagnostiquée, parce que la présence de la douleur et du trismus est inconstante.
Au massif facial, c'est surtout la fracture zygomato-malaire et les atteintes ptérygoïdes.

3) Trismus d'origine fonctionnelle : la limitation de l'ouverture buccale fait partie des dysfonctionnements de l'ATM

4) Trismus d'origine tumorale : (tumeur de l'oropharynx), c'est le cas d'un trismus isolé.
Face à un trismus isolé douloureux ou non, il faut rechercher une tumeur maligne (plus souvent) à point de départ profond (l'oropharynx : amygdale,…)

5) Trismus de causes iatrogènes : souvent lié à une cause évidente :
- anesthésie à l'épine de spix
- extraction de dents de sagesse

Ici le trismus évolue vers la guérison et par la mécanothérapie.

III- Diagnostic :

1) L'interrogatoire : très important, permet de préciser la date, les circonstances de survenue, les signes associés, le mode d'évolution, l'age et les anticédants personnels et familiales.
2) Examen clinique : la limitation doit être évaluée par rapport à l'ouverture normale

- Examen exo buccal : rechercher une : -tuméfaction
  -ecchymose
  - asymétrie

Palpation des ATM, des muscles masticateurs, des aires ganglionnaires et des glandes salivaires.

- Examen endo buccal : difficile par la gène qui est induite par le trismus et en cas de trismus séré, il faut faire un TRT symptomatique soit par :

- anesthésie locorégional par infiltration du massiter ou la fosse pterygo-maxillaire
- ou par attouchement endo nasal du ganglion sphéno-palatin

Ensuite l'examen endo buccal est fait.

3) Bilan para clinique : (examen radiologique)

- Incidences classiques : la panoramique,…
- Eventuellement demander une scanographie

IV- Diagnostic différentiel : il se fait entre :
- la constriction permanente des mâchoires
- luxation postérieure
- constriction qui accompagne les tumeurs malignes

V- Traitement : il est étiologique

- Certains trismus peuvent tarder à disparaître, il faut une mécanothérapie.
- On peut également améliorer l'atrophie des muscles par le massage et thermothérapie ou ultrason à action antalgique.

Pathologies organiques des ATM(Pathologies médicales)

I- Pathologies inflammatoires et dégénératives :

A. Les rhumatismes inflammatoires :

- Les poly arthrites rhumatoïdes : c'est la plus fréquente et la plus grave des rhumatismes articulaires chroniques

Au niveau de l'ATM la douleur unilatérale est la 1ière manifestation accompagnée de la sensation de froissement à l'ouverture buccale.

Radiologiquement : le bilan radiologique reste longtemps normal car l'atteinte unilatérale initiale est la synovite rhumatoïde.

Dans les formes évoluées, il apparaît des bourgeons synoviaux qui détruisent le cartilage articulaire et attaquent les structures osseuses.

- Spondyle arthrite ankylosante : l'atteinte temporo-mandibulaire survient tardivement. Les manifestations radiologiques sont des érosions condyliennes sur la partie antérieure et postérieure avec présence d'ostéophytes.
- Le rhumatisme psoriasique : le psoriasis est une maladie dermatologique qui est non seulement érythémateuse mais desquamante également et qui s'accompagne dans 5% des cas de rhumatisme inflammatoire chronique et dans 70% des cas, l'atteinte articulaire ressemble à une atteinte rhumatoïde.

B. L'arthrose et Fibro-chondro-malacie : touche les ATM et se caractérisent par des altérations dégénératives du cartilage articulaire.

- L'arthrose :

- Définition : une affection chronique non inflammatoire de l'ATM, caractérisée anatomiquement par des lésions cartilagineuses avec production d'ostéophytes et de chondrophytes
- Clinique : douleur et craquement
- Radio graphiquement : c'est la plus fréquente des lésions des ATM avec un pourcentage de 30 à 60% surtout chez les femmes

Elle est essentiellement d'origine dentaire

L'examen de l'articulé doit être minitieux.

- Diagnostic : il est étiologique
- Traitement : réhabilitation de l'articulé dentaire. Quelques fois on associe des TRT médicamenteux

- La FCM : l'arthrose et la FCM répondent à des stades évolutifs d'une même maladie dont le point commun est la dégénérescence du cartilage.

Microtraumatisme ➔Œdème➔FCM fermée➔FCM ouverte➔Arthrose➔Ankylose

- Clinique : douleur et limitation de l'ouverture buccale
- Rx : tardivement, il y a un remaniement osseux.

II- L'arthrite septique temporo-mandibulaire :

- Définition : c'est une affection inflammatoire aigue ou chronique qui touche l'ATM.
- Clinique : 3 signes : douleur, tuméfaction et limitation de l'ouverture buccale
- Etiologie : - traumatisme ouvert de la région articulaire
  - causes thérapeutiques (injection de médicaments où l'asepsie n'est pas rigoureuse et tolérance des médicaments).
  - les sur injections par propagation d'une injection du voisinage (otite, mastoïdite, flègments et cellulite).
  - le rhumatisme articulaire aigu (RAA)

Traitement :- ATB, AT inflammatoires non stéroïdiens (AINS) et antalgiques

- s'il existe une tuméfaction avec purulation➔faire un drainage et le TRT est adapté en fonction de l'étiologie ensuite immobiliser l'articulation.
- prescrire au patient une alimentation liquide ou semi liquide.

Les ankyloses temporo-mandibulaires

I- Définition :

L'ankylose temporo-mandibulaire est une constriction permanente des mâchoires par soudure articulaire (fibreuse, osseuse – uni ou bilatérale).

Cette constriction permanente s'exprime par la diminution voire l'impossibilité absolue et définitive de tous les mouvements de l'ATM.

Anatomiquement, elle est caractérisée par la formation d'un bloc osseux qui réunit la branche montante au crâne.

II- Etiopathogénie :

1) Etiologie :

- Causes infectieuses : les ankyloses post infectieuses sont énormément diminuées ;- infections d'ordre général par voie sanguine
  - infection d'ordre local : infection de voisinage (otite, cellulite,…)
- Causes inflammatoires : l'ankylose inflammatoire peut être l'origine d'une poly arthrite rhumatoïde,…
- Causes traumatiques : les ankyloses traumatiques sont dues aux fractures du condyle mandibulaire (intra ou extra articulaire) avec un déplacement interne du fragment
  - L'interrogatoire met en évidence la méconnaissance de la fracture
  - L'ankylose traumatique peut être due à un traumatisme crânien sévère, peut être due aussi à une fracture éclatement du condyle associée à une fracture de la racine transverse du zygoma ou de l'apophyse coronoïde.

Fracture ➔ Hématome ➔ Fibrose ➔ Ossification ➔ Ankylose

Conséquences : l'absence de la mobilité va se traduire par une diminution de la croissance adaptive et par conséquent une diminution de hauteur de la branche montante. Ils sont suit que la croissance condylienne va agir très faiblement seulement dans une direction vestibulaire.

2) Pathogénie :

- Forme totale : toute la surface articulaire est touchée, un mur osseux s'établis entre la branche montante et la base du crâne.
- Forme partielle : une partie ou toute une structure peut être respectée, elle peut être postérieure (tympano-condylienne ou sphénoïdo-condylienne).

Elle peut être antérieure et il y a fusion des 2 condyles.

III- Clinique :

1) **Chez l'adulte** :

- Forme unilatérale : motif de consultation est une limitation de l'ouverture buccale qui gène l'alimentation et les soins dentaires.
  - A l'interrogatoire on retrouve souvent une notion de traumatisme condylien passé inaperçu ou traité par BIM
  - La palpation simultanée des 2 ATM permet d'objectiver une masse osseuse indolore du coté ankylosée.
  - Limitation de l'ouverture buccale et aucun mouvement n'est possible.
- Forme bilatérale : on retrouve une notion de traumatisme bicondylien

- La palpation des 2 ATM objective des masses osseuses dans la région prétragienne et l'ouverture buccale est limitée. Lorsqu'elle est <à 5mm➔ankylose totale (on ne peut pas faire l'examen endo buccal).

2) **Chez l'enfant** :

- Forme unilatérale :

- Plus l'ankylose est précoce, plus son évolution est longue et plus la déformation est importante
- Il existe une asymétrie faciale avec déviation du menton du coté ankylosé, le coté sain parait aplati

- L'examen endo buccal permet de mesurer l'ouverture buccale et objective une denture altérée.

▪ Forme bilatérale :

- l'ankylose bilatérale entraîne progressivement une hypogénésie de la mandibule dans son ensemble.
- l'aspect est caractéristique, on dit que l'enfant à un profil d'OISEAU ou MUSARAIGNE, le menton parait atrophié et en retrait. Cette atrophie asymétrique aboutie à une micrognathie.
- L'ouverture buccale est réduite, limitée et pas de mouvements
- l'occlusion est en classe II
- La denture est particulièrement atteinte.

IV- Imagerie :

▪ La panoramique : peut montrer le bloc de l'ankylose

▪ Téléradiographie : en incidence sagittale, frontale et verticale pour montrer les déformations.

▪ Le scanner : pratiquée en coupe sagittale, coronale et axiale. Ces coupes précisent l'extension du bloc, sa densité.

Elles précisent également l'état de la cavité glénoïde, l'échancrure ségmoïde et la racine longitudinale du zygoma.

▪ L'IRM : indiquée lorsque l'ankylose est fibreuse. Elle objective la présence du tissu fibreux intra ou péri articulaire.

V- Diagnostic :

▪ Différentiel :

- avec le trismus isolé quand l'étiologie est difficile à connaître, on demande une scanographie
- avec une constriction extra articulaire permanente qui succède à une forte irradiation des brides qui succèdent à une fibrose

▪ Positif : se fait par la clinique et la radio

VI- Traitement :

▪ Chez l'adulte : le TRT de l'ankylose est de libérer les mouvements mandibulaires et de restaurer la fonction masticatoire en respectant l'occlusion.

▪ Chez l'enfant : le TRT a un double but ; fonctionnel et esthétique et dans les 2 cas le TRT associe la chirurgie à la réduction fonctionnelle.

1) TRT chirurgical :

- La voie d'abord : elle est pré auriculaire en passant par le tragus
- La résection : peut aller de la simple condyléctomie à la résection d'un bloc volumineux
- L'arthroplastie : TRT de l'endroit (zone) de résection du bloc
- Interposition : -matériaux alloplastiques (résine, lame métallique,…)
  -matériaux autogènes (prélevés du corps humain)
  -endo prothèses ; petits condyles fabriqués
  -prothèses ostéo-cartilagineuses (répond mieux)

2) Rééducation fonctionnelle : indispensable pour la réussite d'un TRT et elle doit débuter immédiatement dans les jours qui suivent l'intervention.

Elle doit être poursuivie et jamais < à 3 mois.

L'élément essentiel est la mécanothérapie et qui utilise différentes méthodes.

La pathologie traumatique des ATM

I- Contusion :

- Définition : c'est l'atteinte de l'équipement articulaire sans atteinte osseuse (pas de fracture). Ces lésions peuvent toucher isolément ou en même temps la capsule, les ligaments ou le ménisque
- Etiologie : elle est due à un choc direct au niveau de l'ATM, ou indirect porté sur l'angle, la branche horizontale ou la symphyse.
- Diagnostic : basé sur la clinique : - douleur
  - limitation de l'ouverture buccale
  - par fois déviation du point inter incisif du coté atteint
  - le bilan radiologique reste négatif
- Traitement : soulager la douleur et mise en repos de l'ATM

II- Fracture : (voir cours des traumatismes)

Les luxations de l'ATM

I- Définition : une luxation est constituée lorsque au niveau des articulations il y a un déplacement permanent des surfaces articulaires l'une par rapport à l'autre.
La luxation temporo-mandibulaires est définit par la perte permanente des surfaces articulaires (imminence temporale et condyle mandibulaire)

II- Etiologie : les luxations antérieures surviennent après une ouverture buccale forcée ou lors des TRT bucco-dentaires.
Elles s'observent lors d'un choc sur la branche montante ou l'angle (direction de haut en bas), et elles s'observent également lors d'une hyper laxité ligamentaire ou une dysmorphose condylienne.

III- Classification : peut être antérieure ou postérieure, uni ou bilatérale.

❖ ***La luxation antérieure :***

1) Définition : la luxation antérieure est l'exagération du mouvement du condyle mandibulaire vers l'avant. La tête condylienne passe en avant de l'imminence temporale et ne peut revenir dans la cavité glénoïde parce qu'elle est empêchée par l'imminence temporale et la contraction des muscles élévateurs.
2) Etiologie : -elle survient lorsque l'ouverture buccale est forcée
   -peut être une manifestation d'un SADAM
3) Clinique :

✓ Forme bilatérale : le patient se présente en bouche ouverte bloquée, salive collante, la gorge sèche, impossibilité à la déglutition et à la mastication.
Le menton est projeté en avant
Les joues sont creuses et la palpation des régions prétragienne montre une vacuité (vide) de la cavité glénoïde.

- Le diagnostic repose sur la clinique et la radiographie qui confirme la position du condyle en avant de l'imminence temporale.

✓ Forme unilatérale : le patient se présente avec une béance importante avec le menton dévié du coté sain.
Il y a une impossibilité à la déglutition et à la mastication.

- Le diagnostic est basé sur la clinique et la radiographie du profil
- TRT : - dans la luxation récente, elle relève à la réduction par la manœuvre de NELATON :

➢ L'opérateur se met en avant du patient
➢ Les deux pousses sont préalablement enveloppés de compresses et introduits dan la bouche et posés sur les molaires inférieures alors que les autres doigts encerclent la mandibule

- Une seconde personne immobilise la tête du patient
- Dans un 1ier temps, il faut réaliser un mouvement d'abaissement qui permet le désenclavement des condyles mandibulaires bloqués en avant de l'imminence temporale.
- Dans un 2ème temps, un mouvement de rétropulsion remettra les condyles en place
- Cette réduction peut se faire séparément ou en simultanément

- si la réduction n'est pas faite par cette manœuvre de NELATO il faut lever le spasme musculaire par une infiltration d'anesthésique des muscles masticateurs En cas d'échec, on fait une anesthésie générale
- si la luxation est irréductible, le TRT est chirurgical. L'obstacle se situe généralement au niveau du ligament latéral externe, il faut sectionner.

✓ Luxations récidivantes :

- Maladie de MARFEN : se caractérise par une déformation congénitale des 4 membres, une hyper laxité ligamentaire, des lésions cardio-vasculaires et des lésions oculaires
- Maladie d'EHLERS DAULOS : se caractérise par une élasticité de la peau et une hyper laxité.

Chez ces patients, les luxations s'observent après des mouvements de plus en plus réduits.
Elle est douloureuse et gênante.
Le TRT est chirurgical et consiste à réaliser une buté c.a.d de placer un obstacle en avant de l'imminence temporale.

❖ ***La luxation postérieure :***

-Nettement plus rare, fait suite à un choc sur le menton.
-C'est une luxation souvent favorisée par l'édentation postérieure bimaxillaire
-Le condyle enfonce le tympanin et la luxation s'accompagne d'otorragie
-A la palpation les condyles sont à l'intérieure du CAE
-L'ouverture buccale est limitée voire bloquée en bouche fermée
-La radiographie montre une fracture du tympanin et les condyles à l'intérieure du CAE

- La réduction est manuelle et elle suivie d'un TRT du CAE

❖ ***La luxation latérale :***

-Plus rare et s'accompagne souvent de fractures
-La luxation est interne du coté de choc et externe de l'autre

- Le TRT est orthopédique

❖ ***La luxation supérieure :***

-Se rencontre dans les grands traumatismes
-Le condyle s'enfonce dans la base du crâne
-Le syndrome neurologique complique le diagnostic
-L'évolution se fait vers la constriction des mâchoires.

Les dysfonctionnements de l'ATM

I- Définition : la perturbation du jeu articulaire ou syndrome algo-dysfonctionnel de l'ATM est une manifestation pathologique liée dans la grande majorité des cas à un traumatisme occlusal.

II- Sémiologie :

- Signes directs : -douleur, craquement, roceau et subluxation (D.C.R.S)
  -limitation de l'ouverture buccale avec quelques fois des latéro-déviations.
  -sensation de blocage
  -luxation

Ces différents signes peuvent être associés chez le même patient.
S'ils sont associés ➔ syndrome majeur
S'ils sont limités ➔ syndrome mineur

- Signes indirects : -manifestations douloureuses
  -des algies, des céphalées, des otalgies
  -acouphène
  -sensation d'oreille bouchée avec une hypoacousie
  -notion de vertige et troubles de l'équilibre

III- Etiologie : il semble qu'un élément psychologique intervienne dans les troubles temporo-mandibulaires

- Causes iatrogènes : les plus fréquentes représentés par :
  -toute obturation mal faite (débordante)
  -prothèses mal ajustées
- Les extractions dentaires :

-l'extraction de la dent de 6 ans non remplacée provoque des rotations, des versions et l'agression de la dent antagoniste
-l'extraction d'un groupe molaire uni ou bilatéral qui va provoquer une diminution de la dimension verticale (DV)
-l'extraction des dents de sagesses incriminées à corps, engendre la distalisation de la 2ème molaire ➔ désocclusion.

- Les altérations de la dimension verticale : se traduit par une augmentation ou une diminution de la DV
- Les TRT endodontiques : après chaque TRT endodontique, un contrôle de l'occlusion doit être fait.

IV- Traitement + Moyens thérapeutiques :

- TRT médical : prescription d'antalgiques ou d'AINS
- TRT physiques :

- ces TRT font appel à la médecine fonctionnelle (rééducation active ou passive)
- la physiothérapie (laser, cryothérapie,…)
- technique d'analgésie transcutanée

- TRT occlusal : a pour but de mettre en harmonie les rapports verticaux entre la mandibule et la base du crâne (les gouttières occlusales, plan de morsure, meulage sélectif, TRT orthodontique, restauration prothétique et chirurgie parodontale).
- TRT chirurgicale : face aux échec thérapeutiques cités et face à des lésions anatomiques graves et irréversibles (méniscale, capsulaire,…), le patient aura recourt à un TRT chirurgical.

Les algies faciales

Introduction:

L'innervation sensitive de la face est dominée par le nerf trijumeau, l'irritation de son tronc ou des branches (collatérales ou terminales) Se traduit par des phénomènes douloureux appelés névralgie.
Cette pathologique petit rester sans étiologie➔ idiopathique ou essentielle.
Dans le cas contraire, une étiologie peut être mise en évidence➔ névralgie secondaire ou symptomatique.

I- Rappel anatomique:

a) Le nerf trijumeau:

C'est la cinquième paire des nerfs crâniens constituée de:

- ✓ Racine sensitive provenant du ganglion de GASSER➔ sensibilité de la face, des muqueuses et des dents,
- ✓ Racine motrice ➔muscles masticateurs.

Le trijumeau a un trajet intracrânien jusqu'à distribution en trois grandes branches au niveau du bord antérieur du ganglion do GASSER :

- Le nerf ophtalmique de WILLIS ➔V1 Sensitif
- Le nerf maxillaire supérieur ➔V2Sensitif
- Le nerf maxillaire inférieur ➔V3Mixte

b) Le nerf glosso-pharyngien:

C'est la 9ème paire crânienne_ c'est un nerf mixte moteur, sensitivo-sensoriel
Il assure: - la motricité ➔stylo-glosse et le stylo pharyngien.
- la sensibilité➔ tympan, trompe d'EUSTACHE, amygdale et base de la langue

II- Névralgie faciale essentielle ou idiopathique:

1- Névralgie essentielle du trijumeau:

Dénommée (tic douloureux de TROUSSEAU), c'est une affection de 3ème âge (entre 50 et 60 ans), la femme est plus atteinte que l'homme

a) **Définition:** c'est une céphalée paroxystique récidivante, siégeant dans le territoire d'une ou de plusieurs branches du trijumeau, déclanchée par l'effleurement d'une gâchette

b) **Clinique:**

- Douleur fulgurante, intense brutale unilatérale dans le territoire des branches terminales du trijumeau (nerf maxillaire supérieur plus atteint, puis suivi par le nerf maxillaire inférieur, rarement l'ophtalmique parfois même se bilatéraliser
- Cette douleur en éclair, en coup de poignard, fige le malade.
- La douleur diminue spontanément en une minute, Se renouvelant dans la journée entre les élancements, le silence clinique est complet.
- Cette crise douloureuse est déclenchée par la parole, l'alimentation ou un contact cutané, cette zone algogène toujours la même chez le même malade est appelée « zone gâchette ou trigger zone».
- Elle s'accompagne de:
  - spasmes faciaux
  - Troubles sympathiques vaso- moteurs larmoiement, hyper-salivation
- L'examen neurologique est normal
- La recherche d'une cause systématique est négative.

c) **Diagnostic:**

Les caractères très typiques de la névralgie essentielle du trijumeau (douleur discontinue notion de trigger zone, absence des signes neurologiques) doivent permettre de poser le diagnostic qui ne sera retenu qu'après avoir éliminer toutes les causes possibles de névralgie symptomatique

d) Evolution:

Aucune guérison spontanée n'a été observée, l'évolution se fait vers l'aggravation avec des rémissions de plus en plus courtes et des accès de plus en plus fréquents dans les périodes douloureuses

e) Traitement:

Traitement médical: c'est le traitement de première intention, il repose sur la prescription de Carbamazipine (TEGRETOL). Cette molécule est efficace dans 80% des cas. Son administration peut être considérée comme un test diagnostic.

Traitement cutané: proposé en cas d'échec du traitement médical

- l'alcoolisation dos branches du nerf ou du ganglion do GASSER
- la thermo coagulation.

Traitement chirurgical: neurotomie périphérique

2- Névralgie essentielle du glosso pharingien:

Cette névralgie est rare_ Elle a les mêmes caractères que la névralgie trigéminale (douleurs discontinues, trigger zone), la localisation se situe dans le territoire d'innervation : base de la langue, cavum, amygdale.

Les douleurs peuvent toutefois intéresser la région mandibulaire ou le conduit auditif externe. L'étiopathogénie, le traitement sont similaires a ceux de la névralgie trigéminale.

III- Névralgie faciale symptomatique:

Cette névralgie secondaire par apposition de la névralgie essentielle est caractérisée par:

- la douleur continue spontanée
- zone gâchette "trigger zone"
- l'existence des signes objectifs
- troubles de la sensibilité cutanée ou muqueuse

A. Névralgies secondaires aux affections stoma-gnathiques:

* Affections dentaires:

Pulpite, mono arthrite, parodontite, syndrome du septum, dent ou germe surnuméraire incluse, alvéolites, cellulites, adénites, accidents d'évolution des dents de sagesse, kystes.

* Autres affections stomatologiques :

Sinusites, gingivo- stomatite, aphtes, ulcérations muqueuses infectieuses et tumorales.

B. Algies articulaires:

Arthrites, dysfonctionnement de l'appareil manducateur associant des symptômes extra-articulaires : douleurs faciales, céphalées, migraines, myalgies et otalgies.

C. Algies post traumatiques :

Fêlures dentaires, contusions, fractures qu'elles soient dentaires, alvéolaires, maxillaires ou condyliennes.

Traitement : étiologique.

IV- Algies vasculaires:

- Accès douloureux d'apparition brutale, le plus souvent nocturne réveillant le patient, peut durer de 30 minutes à 2 heures.
- La douleur est de type de brûlure parfois pulsatile, atteint son intensité maximale en quelques minutes.
- s'accompagnant des ignes neurovégétatifs larmoiement photophobie, obstruction nasale, rhinorrhée

V- Psychalgies:

- Il s'agit de douleurs obsessionnelles plus imaginées que réelles. Toujours bilatérales
- les examens neurologiques sont en effet normaux
- Ces douleurs désagréables sont décrites par le malade en termes hypertrophiés
- La névrose, obsession, atypie de douleurs permettent le diagnostic

Conclusion:

Le diagnostic d'une névralgie essentielle ne doit être posé qu'en dernier lieu, il faut toujours rechercher une étiologie. L'interrogatoire est l'étape primordiale complétée par des examens complémentaires (ORL, ophtalmique et neurologique) afin d'établir un plan de traitement.

Les paralysies faciales

Introduction:

Le nerf facial est le nerf de l'émotion et de In communication non verbale, sa paralysie est source de troubles fonctionnels et physiologiques sévères.

Ainsi, et suivant le niveau où se situe l'atteinte de ce nerf, on distingue deux principales formes de paralysies faciales:

- La paralysie faciale centrale: c'est l'atteinte du nerf sur son trajet intracrânien
- La paralysie faciale périphérique: l'atteinte du nerf sur son trajet exocrânien.

I- Rappels:

a\ anatomie: le nerf facial est le 7ème nerf crânien, dont l'intermédiaire de Wrisberg (7bis) constitue la portion sensitive, c'est un nerf mixte forme d'une racine motrice qui se distribue aux muscles potiers de la face et du coup, et d'une racine sensitivo sensorielle.

Le facial émerge du sillon bulbo-protuberentiel; présente d'abord un trajet intracrânien, puis exocrânien pour donner ses branches terminale: branche temporo-faciale et la branche cervico-faciale.

b\ physiologie: on lui reconnaît trois principales fonctions:

- ✓ Fonction motrice: muscles potiers de la face et du con.
- ✓ Fonction sensorielle et sensitive:

*sensorielle: les deux tiers antérieur de la langue

*sensitive: zone de Ramsay Hant.

- ✓ Fonction para-sympatique: innervation des glandes sous maxillaire, sub-linguales, glandes lacrymales, muqueuse nasale, sinus maxillaire.

II- Formes étiologiques des paralysies faciales:

1. paralysies faciales périphériques:

- Paralysie faciale idiopathique de Charles Bell ou paralysie faciale à"frigorée":

Etiopathogénie: il s'agit dune neuropathie oedémateuse différents facteurs pathogéniques ont été évoqués pour expliquer sa survenue en particulier:

- Un spasme artériel: sur le trajet du nerf pouvant être induit par le froid (ischémie, anoxie, oedème) le nerf étant comprimé dans une loge inextensible.
- Une inflammation : d'origine virale (grippe, herpes, oreillons, zona...)

Etude clinique:

- Début brusque, s'installe souvent le matin.
- Au repos, l'asymétrie est nette, la face est attirée du coté sain, du coté paralysé, la joue est flasque, le sillon naso-genien et les rides effacés.
- La commissure labiale est abaissée, le patient ne peut ni siffler ni souffler.
- La mimique spontanée ou a la commande toute motricité est abolie du coté paralyse ••
- L'œil est largement ouvert sans aucun clignement, a la fermeture des yeux apparaît le classique signe de Charles Bell: l'occlusion palpébrale est impossible du coté paralysé.

Formes cliniques:

- Paralysie faciale zostérienne: survient le plus souvent chez le sujet âgé.
- Paralysie faciale de la femme enceinte: survient souvent dans les derniers mois de la grossesse ou lors de l'accouchement.
- Formes récurrentes: surviennent du même coté et alternée

Complications:

- Complications ophtalmiques: due a l'inocclusion palpébrale (kératite, ulcération, cornéenne-.)
- L'hémi spasme post-paralytique: rétraction musculaire au repos (régénération pathologique des fibres nerveuses).
- Le syndrome des larmes de crocodile: larmoiement unilatérale déclanché par une excitation gustative (déviation du réflexe gusto salivaire en réflexe gusto lacrymale)

- Paralysies faciales traumatiques:

- Traumatisme accidentel: traumatisme crânien, fracture du rocher, plaie balistique.....
- Traumatisme opératoire: exérèse de tumeurs intracrânienne, chirurgie de la parotide, de l'oreille moyenne, de la face et du cou...

- Paralysies faciales otitiques:

Le long du facial dans l'oreille moyenne explique que les otites Peuvent se
Compliquées de paralysies faciales: otite aigue, chronique, tuberculose

- Paralysies faciales tumorales:

L'origine tumorale d'une paralysie faciale doit être suspecté Systématiquement quel que soit le mode d'apparition: brutal, progressif (tumeur de la parotide, de l'oreille, du tronc cérébral...)

2. Paralysies faciales centrales:

La cause de ce type de paralysie est toujours intracérébrale, elle décrit un tableau particulier:
*Prédomine sur le territoire facial inférieur (asymétrie des Commissures labiale franche)
*Dissociation automatico volontaire: respect de la mimique spontanée (Légèrement perturbée), tandis que la mimique intentionnelle révèle l'asymétrie du visage.

III- Traitement des paralysies faciales:

Le traitement des paralysies faciales dépend du type de la paralysie et de son stade évolutif, la recherche d'une étiologie demeure systématique.

Traitement médicat: à pour but de lutter contre l'oedème comprimant le nerf dans son carcan inextensible, doit être instauré d'urgence:

- Corticothérapie a fortes doses (A.C.T.H, hormone naturelle).
- Vasodilatateurs
- Kinésithérapie.

Traitement chirurgical: la décompression chirurgicale visant à libérer le nerf de son carcan osseux et aponévrotique

Tumeurs bénignes des maxillaires d'origne dentaire

Introduction :

Les tumeurs odontogènes sont des néoplasies trouvant leur origine au niveau de la lame dentaire et habituellement des tissus dentaires performateurs.

Elles sont généralement bénignes. Certaines d'entre elles peuvent dégénérer. Découverte souvent fortuite. croissance lente et asymptomatique

Apparition tardive d'une déformation ou d'une asymétrie du squelette facial.

I- Appel embryologique de la formation de l'organe dentaire :

Une ébauche dentaire épithéliale dite (organe en cloche) est a l'origine de l'email par l'intermédiaire des améloblastes.

Un axe mésenchymateux ou conjonctif embryonnaire induit la formation de la pulpe dentaire et de la dentine. Cette derrière par l'intermédiaire des odontoblastes.

Au niveau de la racine. les odontoblastes sont au contact direct de l'os et induisent la formation du cément.

II- Tumeurs d'origine épithéliale :

1. Améloblastomes :

- Tumeur maxillaire la plus fréquente
- Touche les 2 sexes. le plus souvent chez un sujet jeune
- Croissance lente et indolore
- Localisation : région molaire et angulaire mandibulaire la plus fréquente (70%), 25% région prémolaire et le reste secteur antérieur. Formation volumineuse. soufflant les tables osseuses ferme ou élastique

Avec parfois des dents déplacées et mobiles dans le territoire de la tumeur

- Pathogénie : a partir des cellules épithéliales de la lame dentaire ou des débris épithéliaux de MALASSEZ
- tumeur récidivante et dégénère dans 2% des cas
- Radio : image uniloculaire ou multiloculaire « polygéodique » avec des géodes bien délimitées, claires , arrondies ou ovalaires (image en bulles de savon on en rayon de miel)
- Traitement : l'exérèse chirurgicale souvent interruptrice.

2. Adénoaméloblastome:

- tumeur principalement maxillaire supérieur. région canine ou incisive latérale.
- souvent chez une femme jeune
- tuméfaction qui amène le patient a consulter soit c'est une découverte radiologique
- pronostic moins sombre
- absence de dégénérescence maligne
- Radio : image mono géodique avec de fines opacités
- Traitement : exérèse chirurgicale.

3. Tumeur de PINDBORG:

- Tumeur odontogène épithéliale calcifiée
- Siège prémolaire, molaire mandibulaire, sexe féminin
- Radio : image assez ressemblante a celle de l'améloblastome ponctuée de petites calcifications
- On peut noter la présence de dent incluse
- Traitement : exérèse chirurgicale.

III-Tumeurs d'origine mésenchymateuse:

1. Myxome odontogène :
- Tumeur touchant les 2 sexes, les plus souvent 1¯adolescent et l'adulte jeune
- Tuméfaction osseuse indolore
- Volontiers a la mandibule (molaire, angle), rarement au maxillaire
- La lésion peut refouler les dents et provoquer des inclusions
- Evolution lente et progressive Faible tendance a la récidive
- Radio : aspect en bulles de savon (polygéodique), corticale amincie et déformée
- **Traitement : résection large souvent interruptrice.**

2. Cémentome :

a) Dysplasie cémentaire péri apicale :
- affection asymptomatique
- touche les femmes d'age moyen (¯40 à 50 ans)
- secteur antérieur de la mandibule bien que les incisives supérieures puissent également être atteintes
- Radio : montre 3 stades successifs :
  - Stade de la fibrose : avec des clartés péri apicales bien limitées
  - stade de la calcification débutante avec des opacités Floconneuses
  - stade final : maturation, opacité homogène
- Traitement : lorsqu'il n y a pas de trouble. 1¯abstention thérapeutique est de règle

b) Cémentoblastome :
- légère prédominance masculine. surtout le sujet jeune
- secteur prémolaire et molaire mandibulaire
- Radio : opacités bien limitées accolées à une racine contenant en son centres d'autres opacités

c) Fibrome cémentifiant :
- chez la femme d'âge moyen occasionnellement chez l'homme jeune.
- Tumeur indolore, développement très lent
- Il déforme l'os (amincissement de la corticale)
- Radio : l'aspect radiologique est proche des cementoblastomes Sans récidive après l'exérèse.

IV- Tumeurs mixtes épithélio-mésenchymateuses :
- Tumeurs à prédominance conjonctive
- L'odontome complexe et ses variantes se retrouvent surtout au niveau des dents de sagesse chez l'homme et la tubérosité chez la femme
- Touche l'enfant et l'adolescent
- Située contre les racines dune dent sur l'arcade ou incluse entraînant des déplacements dentaires et retard d'éruption.

A. L'odontome composé:
- Il comporte une on plusieurs dents rudimentaires ou évoluées
- Se localise exclusivement aux secteurs antérieurs
- Radio : montre tine accumulation de dents miniatures
- Traitement : exérèse chirurgicale

B. L'odontome complexe :
- Il est formé d'ébauches ou de dents malformées
- Comporte des éléments anarchiques de la structure dentaire (email. dentine. cément. tissu conjonctif)
- Radio : opacité amorphe et homogène bien limitée et entourée d'un liseré clair

Parfois des dents voisines incluses
- Traitement : lorsque la tumeur devient gênante c'est 1-exerese chirurgicale

N.B. : Odontome intermédiaire ou fibro-odontome compose et complexe

C. Fibrome améloblastique ou fibro odontome améloblastique :
- Essentiellement chez les adolescents des deux sexes
- Constitué d'éléments minéralisés (email. dentine)
- Repose initialement sur la face occlusale de la dent (chapeau)
- Récidives locales possibles avec one transformation maligne
- Radio : géode ponctuée d'un matériel opaque.

D. Dentinome :
- Reste exceptionnel
- Caractérisé par la formation dans un tissu conjonctif immature de dentine dysplasique
- Région molaire inférieure au contact (rune dent incluse
- Radio : géode bien bordée avec inclusion de multiples opacités
- Ana-path : composante épithéliale conjonctive

Les tumeurs bénignes des maxillaires d'origine non dentaire

1/ Introduction :

Les tumeurs bénignes des maxillaires d'origine non dentaires sont rare au niveaux des maxillaires, s'observent plus volontiers en d'autre point du squelette, mais peuvent cependant présenter un aspect évolutif assez caractéristique.

2/ Classification :

Classification histo-pathologique, basée sur la nature du tissu qui en proliférant, crée la néoformation tumorale; on distingue :

- Tumeurs squelettiques
- Tumeurs médullaires
- Tumeurs nerveuses

3/ Etude anatomo clinique: :

3-1/ Tumeurs squelettique:

a) Tumeurs ostéogéniques:

- Tumeurs ostéoformatrices :

✓ Torus palatin : néoformation osseuse qui se développe sur la ligne médiane du palais.

✓ Torus mandibulaire : se développe en regard des prémolaires.

✓ Ostéome:

- néoformation osseuse de siège endostale ou périoste
- Produit un os trabéculaire asymptomatique.
- la radiographie : opacité homogène s'estampant sur les bords.
- on distingue plusieurs formes cliniques exostose, ostéome pédicule, ostéome bénin.
- forme particulière : syndrome de GARDNER ; qui associe une colopathie lésions osseuses multiples (exostose, ostensoir du massif cranio-faciaie..) ainsi que des lésions dentaires multiples.

- Tumeurs cartilagineuses:

✓ Chondrome:

- rare
- s'exprime par une tuméfaction progressive dure et indolore ou par une alvéolyse, chute des dents.
- radio : géode radio claire ponctuée d'opacités.
- Evolution lente, transformation sarcomateuse possible

✓ Exostose ostéogénique :

- petite excroissance néoformée a structure osseuse non spécifique, touchant électivement les maxillaires.

✓ Chondroblaste bénin ; fibrome chondromyxoide: sont exceptionnel au niveau des maxillaires.

- tumeurs fibroblastiques :

✓ Fibrome ossifiant :

– touche principalement la femme après 20ans
– la mandibule est plus fréquemment atteinte
– l'aspect clinique est celui d'une tuméfaction indolore, soufflant Les tables osseuses, et peut entraîner des déplacements

Dentaire.

– Radio : image radio claire au début de l'évolution, s'opacifiant avec le temps.
– histologie : constitue de fibroblastes avec mitoses importante et un fin réseau de collagène.
– Evolution : progressive, la tumeur peut atteindre un volume important.

– Traitement : biopsie exérèse au stade de déformation.

✓ Fibrome desmoide:

Rare au niveau des maxillaires.

✓ Fibrome osseux :

Pathologie familiale, Se manifeste par des fibromes multiples.
Atteint simultanément plusieurs pièces du squelette.

b) Tumeurs ostéolytiques:

- Granulome réparateur a cellules géantes :

– périphérique ou central

– lésion post-traumatique, fréquente des maxillaires

– lésion destructive a cellules géantes

– dans les formes périphériques on note une néoformation gingivale, hémorragique de volume important

– les formes centrales se manifestent par une tuméfaction boursouflant responsable de mobilité et déplacement dentaire.

– Radio : image radio claire étendue.

– histologie : granulome richement vascularisé comportant une population de fibroblastes géants

- Tumeur amyéloplaxe :

- proche de la forme précédente avec une tendance extensive Plus grande.

- Tumeur brune de l'hyperparathyroïdie :

– Maladie de VON RECKLINGHAUSEN: caractérisée par un hyperfonctionnement de la parathyroïde, a l'origine de multiples néoplasies atteignant surtout les os longs

– mandibule souvent atteinte

– proche cliniquement et radiologiquement des deux formes précédentes

- Cherubisme :

– malformation familiale rare

– apparaît à la petite enfance et disparaît à l'adolescence

– tuméfaction bilatérale, symétrique siégeant plus volontiers a la mandibule, a la région angulaire donnant a ('enfant un aspect joufflu

– les anomalies dentaires sont fréquentes.

– Radio : image radio claire cloisonnée.

3-2/ Tumeurs de la trame médulaire :

a) Angiome :

– tumeur rare, se localise préférentiellement à la mandibule

– les signes de découverte sont variables :

*Aspect angiomateux de la muqueuse
*douleur, tuméfaction, malposition dentaire
*gingivorragies repesées, hémorragie après avulsion dentaire

Traitement: se discute en fonction des résultats de l'angiographie entre abstention, embolismique ou chirurgie.

b) kyste anyvrysmale :

– affecte le sujet jeune au niveau de la mandibule

– origine traumatique

– la réparation osseuse est bonne, après au curettage

c) Granulome éosinophile :

- s'intègre dans le cadre des histiocytose X
- siège surtout au niveau de la mandibule, chez l'adulte jeune
- évolution imprévisible ; guérison, extension.

3-3/ Tumeurs nerveuses:

a) Schwanomes:

- rare
- tuméfaction osseuse, indolore, isolée.
- Radio : lacune arrondie a contours polycycliques

b) Neurofibrome:

- tumeur intra osseuse, expression de la neurofibromatose de VONRECKINGHAUSEN.

Les tumeurs bénignes de muqueuse buccale

Introduction:

Prolifération cellulaire développée au sein de la muqueuse buccale à potentiel évolutif uniquement local

I- Rappel anatomo-histologique:

La muqueuse buccale protège et tapisse les structures sous-jacentes de la cavité buccale. Elle est largement vascularisée et ne présente pas le même aspect au niveau de toute la cavité buccale.

✓ Au contact de l'os épais, ferme, adhérent au plan osseux. C'est une fibro muqueuse (palais dur, gencive,, crête alvéolaire).

✓ Plus elle s'éloigne de l'os, plus elle devient mince, souple, fragile (lèvres, joues, voile du palais, plancher buccal).

Sur le plan histologique, elle comporte :

- Un épithélium pavimenteux stratifié non kératinisé
- Un chorion (vaisseaux, glandes salivaires, organes lymphoïdes)

Ces organes assurent la nutrition de la muqueuse.

III- Etiopathogénie:

Origine embryonnaire: transformation d'une malformation embryonnaire

Origine inflammatoire: dans certains conditions et face à une agression continue, on assiste à une prolifération cellulaire qui prend parfois un caractère excessif (hyperplasie gingivale)

Origine inconnue: idiopathique.

IV- Classification histo-pathologique:

1- Les tumeurs épithéliales:

- Le papillome:

Il se présente comme une néoformation bien circonscrite pédiculée ou sessile de consistance molle plus on moins kératinisée, de couleur blanche nacrée, indolore, n'entraîne aucune gêne fonctionnelle.

Il est formé de végétation donnant l'aspect d'un chou fleur.

Il touche l'adulte jeune.

Le siège de prédilection: palais, langue, lèvres, joues

Le traitement : abstention thérapeutique oui exérèse en cas d'excroissance importante.

- Kérato acantome:

L'aspect est celui d'un bourgeon bien circonscrit, indolore de 1 a 2 cm de diamètre, le centre de la tumeur est occupé par une masse de kératine.

Elle peut s'éliminer pour laisser apparaux une ulcération.

2- Les tumeurs conjonctives:

- Fibrome :

Tumeur freinatrice de pathologie incertaine sous muqueuse bien circonscrite limitée, de consistance ferme, de taille variable et sessile.

Il augmente de volume progressivement et peut atteindre une taille importante

Localisation : joue, lèvre, gencive, palais.

- Lipome:

C'est une tumeur du tissu adipeux, bien limitée, sessile et de coloration jaunâtre

- Botryomycome :

C'est une hyperplasie inflammatoire assez fréquente secondaire à un traumatisme

Elle se manifeste par une excroissance rouge vif, unique, lisse ou framboise, de consistance molle, saigne au moindre contact.

Traitement: chirurgical (exérèse).

- La dipneusie:

C'est une hémi de la muqueuse buccale, naît d'une phase de succion ou aspiration de la muqueuse, à travers un diastème ou béance.
Il s'agit d'une excroissance arrondie, sessile, lisse, de couleur rose pâle, siégeant au niveau de la joue et des lèvres.
Traitement: chirurgical

- Les tumeurs vasculaires :

Les angiomes sont les hémangiomes capillaires : proliférations non encapsulées de petits vaisseaux capillaires.
Les hémangiomes caverneux de volume plus important peuvent Siéger dans n'importe quelle région de la cavité buccale.
Les lymphangiomes sont faits de vaisseaux lymphatiques, le siège linguale est le plus fréquent, tumeur profonde recouverte par une muqueuse bleutée.
Traitement: exérèse chirurgicale, embolisation, Laser CO2

- L'ostéome :

L'ostéome vrai survient plus volontiers chez l'homme jeune au niveau du massif facial.
Le trou palatin et mandibulaire sont des ostéomes compacts situés sur la ligne médiane de la voute palatine et en regard des prémolaires au niveau de la mandibule.

- Epulis :

Elle réalise une hyperplasie molle, bien limitée, souvent pédiculée pouvant être volumineuse, saignant au contact. Il existe deux types :

a) Congénitales

Maladie héréditaire autosomique dominante non liée au sexe débute généralement niveau de la gencive palatine avec parfois une lyse alvéolaire.
Traitement: exérèse chirurgicale.

b) Acquises :

Hypertrophie médicamenteuse induite par les hydantoides.
Hyperplasie hématologique.

- La tumeur d'ABRIKOSSOF:

Elle est fréquente au niveau de la langue
Elle réalise un nodule ferme de petite taille bien limité
Le traitement: l'exérèse chirurgicale

3- Les autres tumeurs:

- Léiomyome:

Tumeur bénigne rare qui se développe à partir des muscles lisses de la cavité buccale.
Il naît des cellules musculaires des parois vasculaires.

- Les tumeurs nerveuses:

Schwanome: Les noyaux des cellules nerveuses ont une disposition en "palissade", ce sont des lésions isolées très rares de siège lingual.
Les formes multiples participent à la neurofibromatose de RECKLINGHAUSEN avec des tâches café –au- lait de la peau et anomalies du squelette dans 40% des cas

- Maladie de FORDYCE :

Développement ectopique des glandes sébacées aux dépons des lèvres et joues.

- Les tumeurs salivaires :

Le kyste mucoïde:
C'est une tuméfaction molle, arrondie, bleutée, rémittente, indolore, siégeant sur la face postérieure de la lèvre inférieure.
Pseudo tumeur sans revêtement épithélial.

* Les autres tumeurs:

L'adénome pléomorphe: tuméfaction indolore, forme arrondie, lisse, parfois bosselée d'évolution Lente, souvent découverte fortuite, touche le sujet jeune.
Traitement : chirurgical (exérèse).

Les tumeurs kystiques du plancher buccale

Introduction :

Les grenouillettes et les kystes dermoides sont les plus fréquentes des tumeurs bénignes qui se développent dans le plancher buccal. Elles sont caractérisées avant tout par leur situation anatomique. Pour bien limiter le sujet, il est nécessaire de faire un rappel anatomique.

Rappel Anatomique:

Définition du plancher buccal:

1) C'est une formation anatomique qui ferme en bas la cavité buccale, limitée en avant par l'arc mandibulaire, en arrière par le corps de l'os hyoïde .il a la forme d'une pyramide quadrangulaire a sommet antérieur, a base postérieur.

2) Le muscle mylo-hyoidien, tendu entre la face postérieur de l'arc mandibulaire et le corps de l'os hyoïde, sépare le plancher en deux étages.

- Le plancher buccal sus – mylo –hyoïdien
- Le plancher buccal sous – mylo – hyoïdien

Ces deux étages communiquent au niveau des bords postérieurs des muscles mylo-hyoidiens

- Le plancher buccal sous mylo-hyoidien appelé encore région glottique comprend la région linguale médiane et deux régions latérales les régions sublinguales.
- Le plancher buccal sous mylo-hyoidien appelé encore région sous hyoïdienne ou trigone sous mandibulaire est forme :
  - –D'une région médiane : région sous mentale ou sous hyoïdienne médiane.
  - –De deux régions latérales : ce sont les régions sous maxillaires ou sous hyoïdiennes latérales.
- Rappelons aussi que l'age du consultant est déjà un élément d'orientation diagnostique

A) Dès la naissance :

1) Lymphangiome kystique du nouveau né:

Sa location au plancher n'est qu'une extension de la transformation kystique des sacs lymphatique annescés au système nerveux jugulaire. II s'étend volontiers de la mandibule à la clavicule plutôt latéro cervical, débordant parfois du coté opposé. La peau est aminore, laisse apercevoir la teinte légèrement bleutée des kystes sous –jacents.

La surface lobuleuse du lymphangiome donne l'impression de ballons juxtaposés dont la consistance n'est pas uniforme. Certaines zones sont plus fermes. Une telle tumeur, volumineuse, kystique, de consistance inégale existant dès la naissance, ne prête guère aux erreurs de diagnostic.

2) Hémangiome sublingual :

Sa coloration bleutée, le sang pur ramené par la ponction imposeront un bilan arteriographique destiné a préciser son siège exact son extension, ses connexions, en vue son traitement.

3) Grenouillette congénitale du nourrisson:

Elle résulte d'une retentions salivaire dans le canal de WHARTON, dilate et dont l'ostiak n'est pas perforé.

C'est une tuméfaction allongée dans le sens antéropostérieur siégeant dans le sillon gingivo lingual remplie d'un liquide sous tension, recouverte d'une muqueuse transparente laissant apparaître le lacie vasculaire . D'origine congénitale, cette tuméfaction se compose d'une partie antérieure affilée, mobile dont l'aspect appendicillaire est caractéristique, et d'une partie postérieure qui comble le sillon gingivo lingual dont l'aspect bleuté rappelle celui d'un kyste mucoide. L'origine salivaire est confirmée par la présence d'amylase dans le liquide de ponction (on n'en trouve pas dans les kystes mucoides)

La section frontale de l'appendice constituant la partie antérieure de la tuméfaction amène ma guérison en permettant l'écoulement salivaire qui s'effectuera désormais a quelque Mm en arrière de l'emplacement habitue! de l'ostium.

4) Kyste mucoide du plancher:

Leur symptomatologie.

5) Kyste dermoide du plancher:

Est identique a celle que nous décrivons chez l'adolescent et l'adulte.

6) Maladie de RIGA:

Elle atteint les enfants plus âgés, puis q'elle se produit lors de la projection de la langue contre les incisives inférieures lors des efforts de la toux (coqueluche). C'est une tumeur, exulcérée du frein, petite ferme, recouverte d'une fausse membrane.

B) Chez l'adolescent et chez l'adulte:

Nous étudierons dans cette partie :

- Les kystes qui font, à proprement parler, partie du plancher buccal

Les uns latéraux : Kystes mucoides

Les autres presque toujours médians : Kystes dermoides

- Les kystes cervicaux qui ne siègent dans le plancher que pour une extension anormale.

– Les uns médians : kystes du tractus thyréolosse

– Les autres latéraux : -d'origine pharyngée : Kystes Amygdaloïdes

-d'origine vasculaire : Kystes séreux congénitaux ou lymphangiome kyste non opéré dans l'enfant

I- Les kystes mucoides du plancher buccal:

Ce sont les seuls que l'on désigne actuellement sous le nom de grenouillette.

Ces kystes peuvent être:

– Les uns sus mylo hyoïdiens

– Les autres sous mylo hyoïdiens

A) Etude clinique:

1) Grenouillette sublinguale (sus mylo hyoïdienne):

Elle survient plus volontiers chez ('adolescent et l'adulte jeune. En l'absence de signes fonctionnels, le diagnostic est souvent évoqué lors d'un examen buccal. Elle apparaît, quand le patient soulève la lange comme une tuméfaction ovalaire a grand axe entéro postérieur, du volume d'un oeuf de pigeon ,d'une coloration bleutée due à la transparence du contenu mucoide, a la congestion vasculaire et la cyanose de a muqueuse sus jacente .

C'est une tuméfaction régulière sans réaction inflammatoire d'alentour. La grenouillette est indolente, souple, peu tendue, fluctuante de limites imprécises. Elle adhère intimement au plancher buccal. Lorsqu'on la ponctionne on recueille un liquide clair, épais (consistance du blanc d'oeuf) L'orifice de WHARTON refoulé en dedans est normal, son cathétérisme est possible, la sonde passe au dessus du kyste.

L'évolution se fait vers :

– Une augmentation progressive de volume qui peut être souvent interrompue, pour un court terme, par une ouverture spontanée ou traumatique.

– L'infection peut se traduire, soit par des poussées inflammatoires responsables des signes fonctionnels, soit par la suppuration de la tumeur dont le liquide se transforme en sérosité purulente.

– Parfois la mise en communication avec le canal de WHARTON entraîne une augmentation brutale et douloureuse de la tumeur. C'est la grenouillette aigue

2) Grenouillette sus hyoïdienne:

Beaucoup plus rare, s'étale dans la région sous maxillaire et soulève la peau de la région sous mentale, qui conserve son aspect normal et reste mobile sur le kyste. Elle se présente souvent comme une récidive post opératoire de grenouillettes sublinguales. Elle se manifeste par les mêmes signes physiques transposes sous la peau de la région sus hyoïdienne. Le seul traitement est l'extirpation par voie chirurgicale par voie sus hyoïdienne.

B) Anatomie pathologique:

Etude microscopique : Qu'elles soient sublinguales ou sus hyoïdiennes, Les grenouillette ont le même aspect. La paroi kystique est très fine, fragile, translucide, elle adhère aux différents organes de la région, à la glande sublinguale particulièrement, qui peut se trouver altérée. La tumeur dans son ensemble a un aspect bluté en résume, Il est impossible ou du moins très difficile le trouver un plan de clivage entre la tumeur et les parties molles environnantes.

C) Diagnostic:

Il se discute a peine avec le kyste dermoide lorsque le kyste est suppuré il peut prêter confusion avec la lithiase de la glande sous maxillaire et du canal de WHARTON.

D) Pathogénie:

Il existe certainement plusieurs origines à ces kystes mucoides

- Ceux dont la localisation est médiane, sont de volume restreint. Il semble bien provenir de la dégénérescence d'une glande salivaire accessoire. La notion de terrain, le rôle d'un traumatisme éventuel, sont importants. Il n'est pas exceptionnel dans ces cas d'assister à une fausse récidive a partir d'une glande voisine, située sur le tracé de l'incision faite quelque mois auparavant.

En ce qui concerne les Grenouillette latéralisées, de volume plus important les hypothèses pathogéniques sont divisées.

– La théorie embryonnaire processus prolifératif a partir d'une inclusion de abris épithéliaux branchiaux pour la plupart.

– La théorie ((acquise)) retient a son origine la transformation pathologique d'un élément glandulaire de la région, par retentions secondaire a une destruction de canalicules excréteurs.

E) Traitement:

Il dépend :

– De la localisation de la Grenouillette
– De son volume
– De l'importance des lésions de la glande sublinguale correspondante
– Malgré la fragilité de la paroi du kyste mucoide, l'exérèse est aisée si elle est d'un petit volume et se développe dans une région accessible. La guérison est alors radicale.
– Pour les Grenouillette plus étendues, latéralisée, nous préférons la marsupialisation. Celle ci sera précédée par la suture des limites de la tuméfaction à la muqueuse avoisinante du plancher en 5 ou 6 point. L'excision de l'opercule est alors aisée, mettant en évidence le fond de kyste, à la chute des fils, de fond du kyste s'est déjà épithélialisé.
– Lorsque la Grenouillette est d'un volume important, elle est souvent accolée à la glande sublinguale. Il convient d'exposer en premier le pôle antérieur de la Grenouillette. La direction est facile à ce niveau. Par contre, l'adhérence au canal de WHARTON, aux muscles génioglosse, génio hyoïdien, est la règle, et la rupture de la poche kystique est inévitable.

Au contact de la partie physique, la glande sublinguale est altérée nécessitant son excision. C'est bien souvent le seul accès par voie buccal a un diverticule sus hyoïdien, a l'origine de récidive, s'il était resté en place. Cette intervention, à la limite de l'énucléation, respecte la paroi kystique en certains points et doit être également suivie dune marsupialisation avec suture de la paroi kystique avec la muqueuse avoisinante, qui finira par epithélialiser le fond du kyste.

– Lorsque la Grenouillette est sus hyoïdienne, le recours à un abord cutané sous maxillaire s'impose, la poche kystique est disséquée avec soin. Surtout au contact du muscle mylo hyoïdien, siège d'un diverticule éventuel arrivant au contact de la glande sublinguale sus jacente. Il convient alors d'enlever la paroi au contact du kyste.

II- Les kystes dermoides:

Ils sont moins fréquents que les kystes mucoides

A) Etude clinique:

Les signes révélateurs diffèrent selon le siège :

1) Les kystes médians : ils sont sus-mylo hyoïdiens, sous mylo hyoïdiens ou mixtes. C'est la tuméfaction locale qui décide le malade a consulté, plus souvent que les troubles fonctionnels.

- Les kystes médians d'évolution buccale:

Sont les plus typique .Ils apparaissent lorsque le patient soulève la langue, s'étalent sous son frein en une masse strictement médiane, arrondie et de coloration jaunâtre. Cette masse non douloureuse en dehors des poussées inflammatoires, mobile sur les plans voisins, est arrondie à grand axe antéro postérieur, ses limites latérales s'inscrivent à l'intérieur des génioglosses.

En arrière le pôle postérieur s'enfonce vers la base de la langue. En avant cette masse vient au contact du maxillaire inférieur, auquel elle peut adhérer dans la région des apophyses géni. On

recherchera toujours sa propagation a l'espace sous mylo hyoïdien par le palper bimanuel dans ce cas l'adhérence a l'oshoide est la règle. La consistance de la masse est aussi caractéristique : molle pâteuse, elle garde parfois l'empreinte du doigt qui palpe.

- Les kystes sus hyoïdien médian d'évolution cutané:

C'est la déformation sous mentale qui fait consulter les malades. C'est une tumeur médiane, en jabot, recouverte de téguments normaux, mobiles sur les plans profonds, indolent en dehors des poussées inflammatoires en retrouve les mêmes caractères de limitation mettent du contour, de consistance pâteuse

2) Les kystes latéraux:

Ils sont beaucoup plus rares et pour certains ce seraient des kystes médians secondairement latéralisés. Ils ont en traduction exo buccal et doivent être différencies de la glande sous maxillaire qui siège en arrière et au dessus d'eux. Le palper bimanuel permet de percevoir la tumeur par voie buccale au dessus et en dedans du profondément antérieur de la glande.

Toutes ces variétés de kyste dermoides ont en commun d'être des tumeurs cliniquement salivaires. Elles n'entreront jamais d'atteinte de l'état generis et laissent indemne, les chaînes ganglionnaires lymphatiques. Parmi les examens complémentaires possibles :

- La transillumination montre l'opacité de la tumeur.
- La ponction, parfois blanche, ramène ailleurs un magma épais et jaunâtre

B) Evolution:

L'évolution de ces tumeurs est lente, parfois lors quelles sont très volumineuses, elles peuvent entraîner un accident respiratoire aigue

Les accidents peuvent être infectieux

La paroi des kystes est importante, peut atteindre 1 mm et ce ci explique la conduite opératoire. Que l'exérèse en lieu par voie intra buccale ou par voie cutanée, elle doit être complète sans rupture de la paroi kystique. Dans le cas contraire, la récidive est de règle.

C) Anatomo-pathologie:

L'examen anatomo pathologique a permis à IRWING-MEYER de classer les kystes dermoides:

_ Kystes épidermoides ou la paroi kystique est réduite à un épithélium malpighien kératinisé, et a une capsule conjonctive sans annexe cutanée.

- Kystes dermoide, ou les annexes de la peau sont présentes dans la paroi
- Kystes tératoide, enfin au sein duquel on retrouve des éléments dérivés du mésoderme et un épithélium du type respiratoire ou digestif.

III- Les kystes du tractus thyréoglosse en situation haute:

*1) **Origine:***

Les kystes sont liés à la persistance du canal thyréoglosse qui relie la pyramide de la louette à la base de la langue (foramen coecum) après la descente de l'ébauche thyroïdienne. Ce tractus persiste le plus souvent sous forme d'un cordon fibreux plein. Pour qu'il y ait traduction clinique il faut qu'il persiste des fragments d'épithélium qui vont progressivement se développer et entraîner la formation d'un kyste. La plupart des kystes ainsi formés siègent au dessous du plancher de la bouche : 20% d'entre eux cependant siègent eu dessus de l'os hyoïde.

*2) **Clinique:***

Ces kystes sont toujours médians mais plus postérieurs que les kystes dermoides, juxta, ou infralingaux, plus profondément inclus, ils adhèrent a l'os hyoïde et peuvent se profonder a l'intérieur de celui ci. Ces kystes peuvent se rompre a l'extérieur (formation de sinus ou fistules) et ou s'infecter.

*3) **Diagnostic:***

On distinguera ces kystes des thyroïdes linguales aberrantes qui peuvent être le seul tissu thyroïdien fonctionnel, en l'absence de corps thyrse en place.

*4) **Traitement:***

Afin de s'assurer d'une exérèse complète de tractus, l'intervention peut être précédée pour une injection du kyste ou bleu de moethylène. Les récidives sont prévenue en enlevant avec le kyste la partie médiane de l'os hyoïde terminaison du canal thyréoglosse.

IV- Kystes amygdaloïdes (ou kystes branchiaux):

Ce sont des kystes congénitaux, latéraux, évoluant par poussées.
Il résultent d'un défaut d'oblitération de la seconde fente branchiale (sinus cervical) et peuvent siéger en n'importe quel point de son trajet
Au niveau du plancher buccal, on les retrouve a ('angle de la mâchoire le long du bord antérieur du sterno cleido- mastoïdien.

V- Kystes contenants de la muqueuse gastrique ou intestinale:

Les formations kystiques sont liées à la présence d'îlots hétérotopiques de muqueuse gastrique ou intestinale dans le plancher buccal. La cavité peut être close ou communiquer avec le plancher buccal.

VI- Grenouillette sanguine de DOLBEAU:

C'est un angiome caverneux du plancher buccal. L'aspect bleuté la réduction aisée de la masse tumorale sous la simple pression digitale permettent en règle de l'identifier aisément.

VII- Autres variétés:

Il existe des tumeurs mixtes du plancher buccal, développes aux dépens des glandes salivaires accessoires on peut rencontrer également :
- Des schwanomes
- Des fibromes
- Des fibrolipomes
- Des lipomes (a différencier de l'adénolipomatose symétrique diffuse touchant électivement outre la région sus hyoïdienne, les régions entero latérales du cou, du creux ses cloviculaire a la loge parotidienne et la région de la nuque.)

VIII- Diagnostic differentiel:

- L'hernie sublinguale du sujet age édenté est édenté est souvent prise a tort pour un kyste du planche, surtout si elle prédomine d'un coté. Cette hypertrophie des tissus mous est très proche parente des diapnueusies jugales
- La pathologie des glandes salivaires, les tumeurs de la Cavite buccal, Les adénopathies de tous siège, les cellulites cervico-faciales, chroniques, devant être éliminée sur leur caractère propre et parfois en dernier ressort sur les résultats d'une intervention exploratrice.
- La différenciation des kystes entes entre eux est aisée si on se borne à reconnaître une Grenouillette, seule indication a la marsulpialisation. Et le dernier mot reste a I'anatomo-pathologiste pour les autres.

IX- Traitement par exérèse:

Le traitement par exérèse est celui de toutes les affections du plancher que nous venons de décrire, les kystes mucoides étant les seuls a pouvoir bénéficier d'une marsupialisations.
L'anesthésie locale utilisée cheque fois qu'elle sera possible même dans les formations de gros volume (les suites opératoires sont grevées d'un risque asphysique si le kyste est volumineux) Les genioglosses sont alors souvent distendus et la chute en arrière de la langue est facilitée si le sujet a été endormi

- ✓ *La vole buccale :*

Est préférée chaque fois que la chose est possible. Le sujet est assis tête maintenue, l'aide applique sa main sur la région sus hyoïdiens médiane pour faire saillir dans la bouche la tumeur du plancher. L'incision est sagittale, médiane de la mandibule a la face ventrale de la langue sur la quelle elle peut remonter de 1 a 2cm. Le kyste apparaît alors, ou le dissèque progressivement sur ses faces latérales sur sa face postérieure. Déclinant au fur et a mesure les faisceaux, musculaires, charges sur l'écarteur. Lorsque le clivage est suffisant, on le bascule en avant pour libérer sa face inférieure. La dissection suivie par la ligature d'un ou de plusieurs pédicules vasculaires. On terminera par la gouge, des points d'attaches osseux éventuels, dans la région symphysaire médiane. La loge kystique béante, sa capitonnée au catgut en rapprochant les faisceaux musculaires pour éviter les hématomes. La muqueuse est enfin suturée. Une grosse soie très passée systématiquement dans la langue en cours d'intervention sera maintenue 24 heures pour parer à tout accident asphyxique.

- ✓ *Technique opératoire par voie cutanée:*

Elle concerne les kystes dermoides médians à développement sous mylo hyoïdiens et les kystes amygdaloïdes.

– **Kystes médians:**

Une incision transversale des téguments dans un pli cutanée est toujours préférée à l'incision sagittale. L'abord se poursuit au travers du raphé médian, en principe avasculaire. Des que l'on trouve la poche kystique, la dissection et le décollement se poursuivent comme précédemment. Les rapports avec l'os hyoïde exigent une résection partielle du corps de cet os.

Lorsqu'on suspecte un kyste du tractus thyréoglosse, l'exérèse doit être poursuivie jusqu'au foramen coecum.

– **Kystes latéraux:**

La vole d'abord de la loge sous maxillaire est classique : la technique de l'exérèse du kyste n'est pas différente. Il ne faudra cependant tirer avec prudence sur la paroi kystique que lors du dégagement d'un prolongement profond, afin de ne pas provoquer sa rupture.

L'incision cutanée horizontale doit permettre une bonne visibilité sur l'axe jugulo carotidien.

Les kystes des maxillaires

Introduction:
Les kystes sont des formations pathologiques creuses fréquentes d'étiologie variées situées dans l'os ou dans les tissus mous.
Leur description clinique se ressemble sur de nombreux points certains de leurs caractères sont cependant particuliers, ainsi 04 critères principaux doivent toujours être pris en compte :
L'appréciation du stade d'évolution de la tuméfaction.
L'appréciation des signes dentaires associés.
L'association des signes cliniques accessoires.
L'appréciation des signes radiologiques**.**

I- Définition des kystes des maxillaires:

Ce sont des affections fréquentes, d'évolution lente ,formées aux dépens d'une cavité contenant des substances liquides semis liquides ou gazeuses, limitée par une paroi formée d'une poche de tissu conjonctif dont la paroi interne est revêtue d'un épithélium
Elles apparaissent préférentiellement à l'âge adulte avec une prédominance pour le sexe masculin.
Le maxillaire est plus souvent atteint que la mandibule Avec une prédilection pour la région antérieure au max et les régions latérales a la mandibule
Les kystes radiculo dentaires sont les plus fréquents suivis des kystes folliculaires, toute les autres formes sont plus rares.

II- Classification des kystes des maxillaires :

Plusieurs classifications ont été proposées, s'appuyant principalement sur des critères cliniques, étiologiques et histologiques.
Nous adopterons ici la classification faite par (PAYEN et BROCHERIOU)

III- Etude anatomo clinique des kystes des maxillaires:

A/ Kystes d'origine dentaire:

1) Kystes d'orgine inflammatoire;
- kyste radiculo dentaire
- Kyste péri apical ou apico dentaire
- Kyste latéro radiculaire
- Kyste résiduel
- Kyste radiculo dentaire sur section temporaire
- Kyste gubernaculaire (dents matures)
- Kyste marginal sur dent vivante

2) Kyste en rapport avec la dentition:
- Kyste primordial.
- Kyste épidermoide (Kérato kyste).
- Kyste dentigène (Folliculaire).
- Kyste de la gencive.
- Kyste odontogène
- Kyste parodontal latéral.
- Kyste odontogène glaudulaire**.**

❖ ***Phase de latence:***

Les signes qui amènent le patient à consulter sont ceux d'un périodontite apicale sur dent mortifiée sans aucune déformation de l'os (douleurs lancinantes, pulsatiles irradiantes exacerbées par le chaud, calmées par le froid). La découverte peut aussi être fortuite
La radio révèle une image géodique radio claire bien bordée appendue a l'apex d'une racine (ou de plusieurs racines) le diagnostic avec le granulome est difficile a ce stade.

❖ ***Phase d'extension et de déformation:***

La déformation n'est possible que si le kyste augmente de volume donnant ainsi une déformation intra buccale arrondie siégeant dans la région apical et recouverte par une muqueuse saine ou a peine vascularisée non douloureuse. A la palpation : au début on note un os dur qui semble épaissi au niveau de l'une de ces tables osseuses.

Ensuite il n'existe qu'une mince couche osseuse donnant à la pression une impression d'une balle de ping-pong.

La fonction est facile si la paroi est dépressible ramène un liquide jaune citrine chargé de paillettes de cholésterine

La radio révèle une image radio claire homogène plus au moins vaste appendit l'apex de la dent causale elle est cernée par une ligne simple ou double contournant les dent voisines.

❖ ***Phase d'extériorisation:*** (période d'ouverture ou de fistulisation)

– Tuméfaction rénitente ou molle non douloureuse bien circonscrite sans traitement l'évolution se fait vers la fistulisation spontanées laissant écouler un liquide kystique séro purulent.

La radio nous révèle les même renseignements qu'a la période précédente mais les contours sont souvent flous.

✓ *Complicatios :*

- l'infection fréquente entraîne une transformation purulente du liquide kystique cette suppuration peut entraîner
- Des déplacements des mobilités dentaires.
- Phlegnumon péri maxillaire.
- Abcès palatins.
- Ostéites septicémies et infections focales.
- Fractures spontanées pathologiques surtout quand le kyste est volumineux et situe dans les espaces édentés.

✓ *Formes cliniques et topographiques :*

Les dents responsables sont par ordre de fréquence :

Au max : IL –I cent – cn –1PM –2PM.

A la mandibule : IN.

Au maxillaire superrieur:

- Incisive centrale : l'évolution du kyste est vestibulaire par fois la voussure du plancher des fosses nasales
- Incisive latérale : l'évolution vestibulaire ou beaucoup plus palatin tuméfaction en verre de marbre (diagnostic différentiel avec le kyste du seuil narinaire)

A la mandibule :

– l'évolution est toujours vestibulaire.
– L'évolution des kyste des maxillaires peut se faire vers la Branche montante
– La déformation de la table interne est un signe dont il faut se méfier.

Le nerf mandibulaire est habituellement refoule mais non altéré le signe de Vincent est donc- s'il est + il faut aussi se méfier.

Diagnostic différentiel :

- Granulome péri apical
- Abcès palatin
- Une ostéite
- Kyste epidermoide
- Kyste résiduel
- Améloblastome

• *Kystes latéroradiculaires: (inter radiculaire)*

– Sur dent mortifiée ils sont habituellement de petite taille moins volumineux que le kyste apicaux.
– II siégent a l'abouchement d'un canal aberrant ou d'une perforation radiculaire instrumentale.

• *Kystes résiduels:*

Qui se trouve dans le site d'une ou de plusieurs dents extraites infectées.

En effet après leur exo un seconde granulation un granulome ou un petit kyste peuvent être rester en

place dans le fond de l'alvéole ou dans l'os lui même 02 éventualités peuvent alors se présenter :
– Ou bien l'élimination de ces tissus se fait par processus physiologique.
– Ou bien ce tissu inflammatoire demeure in situ va proliférer pour aboutir a la formation d'un kyste résiduel qui évoluera selon les phases classiques de latence déformation extériorisation complication.
– Ces kystes répondent aux mêmes critères que les kystes principaux.

- *Kystes sur dents temporaires :*

– II sont rares et se voient souvent au un des maxillaires inférieures leur complication c'est le refoulement des germes des PM.

☒ Kystes gerbernaculaire (dent maturées)

– Très rare siégeant loin des apex d'une dent temporaire infectée et en déjà de la couronne de la dent permanente refoulée par le kyste.

☒ Kyste marginal sur dents vivantes:

– Découverte fortuite chez le sujet jeune sur la face distale de la dent de sagesse mandibulaire la présence d'un tel kyste entretient une infection par pericoronarite et condamne la dent souvent a l'exo.
RX : zone claire demie circulaire accolée à la partie distale de la dent de sagesse.

☒ Kystes en rapport avec la dentition :

– Ils dérivent de l'organe dentaire qu'il soit en formation ou déjà constitue.

☒ Kyste épidermoide (kirato-kyste) :

Définition : c'est une dysembryoplasie épidermique des maxillaires caractérisés par sa paroi qui est toujours épithéliale malpighienne
Histogénèse :
Certains auteurs les font dériver des débris épithéliaux inclus au moment de la formation des maxillaires.
– D'autres les font provenir du système dento formateur pour (CERNEA, KUFFER et COLL).Ils dériveraient des restes épithéliaux de la lame dentaire qui unit la gencive a l'organe en cloche.
Ana-path:
– Ce kyste est recouvert par un épithélium pluristratifié kératinisé on peut par fois observer des ébauches de glandes sébacées.
– Cet épithélium repose sur un conjonctif deux fibreux pauvre en vaisseaux renfermant souvent des modules épithéliaux malpighiens.
Clinique :
– Rare ce kyste est généralement décelé entre 30-40 ans son évolution est
Silencieuse et lente et amincit considérablement la cortical. Peut se révéler par des signes dentaire indirects (persistance anomale des dents de lait inclusions dentaire malpositions) et des signes directs : tuméfaction – sur infection.
Par fois la fistule fait écouler un liquide crémeux blanchâtre avec parfois des paillettes brillantes.
– Ils siègent généralement au niveau de la région angulaire branche horizontale et branche montante peut être uni ou bilatéral.
– La récidive est rare.
Radio :
Révèle une image radio claire mono ou poly géodique a contour souvent polycyclique limitée par une image de condensation osseuse rarement développer au voisinage d'une dent incluse.
Peut provoquer la rhyzalyse des dents situées à son contact qui restent vivantes.
– Son aspect radio clinique est assez proche de l'améloblastome ce qui explique la difficulté du diagnostic.
–

N.B : la présence de kystes dermoides multiples des maxillaires doit faire rechercher des anomalie cutanées, des malformations osseuse (prognathisme mandibulaire, crâne volumineux) des manifestations oculaires endocriniennes et génitales => (syndrome de GORLIN) (nauvomatose basodaire).

Diagnostic differentiel::

- Améloblastome.
- K. R. D.
- Kyste résiduel.
- Kyste folliculaire.

☒ Kyste prémordial :

Etiopathogénie: Il est rare résulte d'une dégénérescence kystique du réticulum étoilé d'un germe dentaire avant la formation de la dentine et de l'email

Clinique: Apparaît sur la gencive sous l'aspect d'une sphérule bleutée l'emplacement dune dent absente (3eme M) ou sur le germe d'une dent surnuméraire Ou encore a la place d'une dent temporaire

II se manifeste a l'age adulte par des déplacements dentaires.

Radio : met en évidence une image claire bien limitée mono ou poly géodique.

Histologie: Epithélium malpighien stratifie présence de dent lymphocytes et plasmocytes.

☒ Kyste dentigène (Folliculaire) :

- Le kyste folliculaire est forme au sein de l'organe de l'email d'une dent encore incluse s'insérant sur son collet.

Dans certains cas le kyste se développe sur une dent incluse du fait de ('insertion vicieuse du gubernaculum sur le follicule dentaire.

Etiologie : La formation du kyste se discute sur la base des facteurs pathogéniques théorique :

- Les troubles du développement du germe dentaire (ectopie rétention)
- Les factures génétiques (syndromes : dysostose cleido cranieure de HUNTER CHERUBISME).
- Les lésions inflammatoires du germe a la suite d'une théorie qui soulève l'hypothèse d'un processus inflammatoire sur dent temp.

Clinique : La plus grande fréquence d'apparition se situe entre la 2eme et 4eme décennie de la vie.

- Une prévalence pour le sexe masculin.
- Il représente la même symptomatologie clinique que le KRD
- Se révèle tardivement après persistance d'une dent temporaire absence d'un dent sur l'arcade s'accompagne fréquemment de mut de rotation et de version des dents voisines.
- La dent causale est parfois refoulée de son site normal jusqu'au rebord basilaire ou dans le rainus de la mandibule.
- Passe par les phases décrites pour le KRD

1. Phase de latence : La radio montre un espace clair autour de la couronne d'un dent incluse.
2. Phase de déformation: la radio montre une zone transparente bien limitée a la couronne d'une dent incluse.

- Si le kyste continue son évolution il s'infecte et aboutit a la fistulisation.

Ces kystes peuvent prendre une extension telle que la majeure partie des max est atteinte

Radio: petite zone radio claire ovalaire ou ronde bien circonscrite située au niveau de I'espace desmodontal dans la partie latérale de la racine d'une dent vitale

Histologie : Epithélium pavimenteux stratifier ou cylindrique non kératinisé.

☒ Kyste odontogène calcifié:

Clinique: Se définit comme une lésion non néoplasique à cause de leur potentiel de générer de la denture dysplasique

- S'observent au cours de la 2eme décennie touche les 02 sexes.
- 2/3 des cas sont intra osseux 1/3 est extra osseux.
- Situe dans la partie dent des maxillaires surtout dents d sagesse inférieures.
- Peut être confondu avec 1 ambtome.

Radio: Image radio claire bien délimitée avec fine ponctuation ou en amas volumineux occasionnellement on peut observer une image multi lacunaire en relation avec une dent incluse.
Des résorptions radiculaires ont été également décrites.

Histologie : La lumière kystique est tapissée d'un épithélium pluri calcifié kératinisé calcifie.

☒ Kyste odontogène glandulaire (Sialo odontogène):

Clinique :

- Se situe dans les régions dentées des maxillaires.
- Atteint les 02 sexes à tout age surtout au niveau de la mandibule.
- Potentiel agressif important.

Radio : c'est une lésion radio claire bien délimitée ronde ou ovalaire.
Histologie : Sont revêtement est constitué d'un épithélium
Pavimenteux pluristratifié dont les cellules superficiels sont cuboïdes quelques fois ciliées a cytoplasme éosinophile.
Diagnostic différentiel: carcinome muco epidermoide. Kyste parodontal.

B/ Kystes d'origine non dentaire:

1) Kystes fissuraires: (vestigiaux):

- Représentant 50% du kyste des maxillaires ou doit les considérer au moment du diagnostic et les écarter des kystes d'origine d'aire
- Ils sont nés a partir d'inclusions épithéliales (non odontogènes) provenant des résidus situe au niveau des zones de coalescence des bourgeons formant la face de l'embryon.
- Leur étiologie explique leur localisation.

Radio: montre une image claire bien limitée presque toujours mono géodique englobe la seule couronne d'un dent incluse. (Cn> ,3m< -cn<) les racine étant extra kystiques.

☒ Kyste naso palatin:

Etiopathogénie : Dérive des vestiges de l'épithélium du canal incisif l'extrémité antérieure de la ligne de suture médiane entre les apophyses palatines des max
Clinique:
– Situe exactement sur la ligne médiane entre les racines des deux incisives centrale supérieures.
– La clinique est silencieuse il ne s'exprime que rarement a l'occasion de phénomène inflammatoire par une tuméfaction rétro incisive limitée et circonscrite.
– Lors d'une extension du cote nasal la rhinoscopie antérieure montre une voussure du plancher des fosses nasal s'étendant des deux cotés du vomer.

Radio: Découverte fortuite objectivée par une image en (poire ou en coeur).
Les racines des dents en relation avec le kyste sont divergentes exceptionnellement rhyzalysée.
– Les dents sont vivante et l'espace desmodontal reste intacte.

Histologie: Présence d'épithélium malpighien et du tissu conjonctif avec grandes muqueuses et du 'F adipeux.
Diagnostic différentiel :
– Fibrome central.
– Granulome a cellules géantes. K.R.D

☒ Kyste globulo maxillaire (ou latéral)

Etiologie : n'est pas encore bien élucidée
– Manque de coalescence des bourgeons faciaux et au développement à partir des restes épithéliaux.

Clinique:
- Forme rare siège au niveau de la suture inter maxillaire entre incisive latérale et canine.
- Restent asymptomatiques la convergence des couronnes et la modification de l'axe de l'incisive latérale et canine sont les signes d'un processus expansif au niveau radiculaire.
- Une fistule peut être également le signe d'appel.
- Apparition dune voussure V ou P tardivement
- Une extension an niveau des fosses nasales est possible.
- Les dents conservent leur vitalité.

Radio : image radio claire entre incisive et canine bien délimitée en forme de poire. Les racines des dents sont divergentes
Histologie : Le kyste est revêtu par un épithélium pavimenteux stratifie ou prismatique Cilié repose sur un tissu conjonctif fibreux infiltre de cellule inflammatoires.

☒ Kyste nasolabial :

Clinique :

- c'est un trouble du développement du canal lacrymal présent chez la femme et les hommes entre 40- 50 ans
- Se traduit par une tuméfaction circonscrite située sous le seuil narinaire et au niveau du vestibule buccal antéro supérieur conduit a une déformation du plancher des fosses nasales et un effacement du sillon naso-génien.
- De consistance molle élastique indolore mobile sur les plans profonds.

Radio : pas de signe radiologiques (kyste extra osseux) seule l'opacification par injection du produit de contraste visualise le kyste.

Diagnostic différentiel:

– Abcès sous périoste.
– Furoncle du seuil narinaire.

Evolution : lente.

☒ Kyste médio alvéolaire :

– Situe entre les 2 R des I cent > de petite dimension (image d'un petit pois).
– Les dents sont extra kystique.

☒ Kyste médio palatin::

Clinique :

– Exceptionnel se développe à partir d'inclusion épithéliale séquestrée sur la ligne médiane entre les apophyses palatines des maxillaires en arrière de la zone du kyste naso palatin.
– Peut atteindre un grand volume et provoque une voussure palatine en regard des malaires.

Radio : objective une géode bien circonscrite.

Histologie : circonscrit par un épithélium malpighien

Présence d'un tissu conjonctif plus ou moins riche en cellules inflammatoires.

☒ Kyste médio mandibulaire:

Clinique : situé sur la ligne médiane de la mandibule il est asymptomatique.

Radio : clarté bien limitée

Atisto : revêtement malpighien. Diagnostic différentiel : tumeurs centrales de la mandibule.

☒ Kyste de la papille palatine:

Clinique: c'est une variante de kyste naso-palatin siège en dehors de l'os se traduit par une tuméfaction arrondie superficielle molle fluctuante au niveau de la papille rétro dentaire

Radio : Aucune traduction radiologique

2) Kystes essentiels : (Sans revêtement épithélial)

☒ Kyste osseux solitaire:

– Appelé kyste essentiel traumatique et hémorragique

Définition: Ce sont des cavités osseuses dont la lumière n'est limitée que par une mince coque conjonctive dont le contenu est gazeux ou liquide fluide ou plus dense .

Etiopathogénie: encore mal élucidée

- Pourrait être liée à un trauma ancien connu ou oublie ayant provoquée un hématome intro osseux incapable de se drainer ou de se résorber.

Clinique:

– Surtout le sexe masculin a rage de20 ans découverte fortuite au niveau de la région PM-M < et PM>.
– Douleur .tuméfaction et hyper esthésie dentaire
– Les déplacements dentaires sont rares
– Les dents restent vivantes.

Radio: image ostéolytique lacunaire, unique, d'aspect flou de forme plus ou moins régulière contenant un liquide rougeâtre hématique.

Histologie : présence d'un tissu conjonctif seulement.

Diagnostic différentiel:

– Kyste anévrysmal.

– Granulome réparateur a cellules géantes.

☒ Kyste anevrysmal:

Rare.

Etiologie : controversée

Certains évoquent l'hypothèse d'un trouble vasculaire local donc l'augmentation de la pression veineuse ayant pour conséquence une expansion de l'espace vasculaire.

- d'autres penchent vers une étiologie traumatique avec hémorragie locale consécutive à un trauma.

Clinique:

- Atteint les deux sexes à l'age de 30 ans.
- Fréquente beaucoup plus à la mandibule.
- Douleur
- tuméfaction possibles.
- Déplacement dentaire qui restent vitales.
- Pas d'anesthésie lobio mentonnière.
- Le kyste peut rester central ou devenir excentre
- Récidive après traitement

Radio : image uni ou multi laculaire souvent accompagnes de lésions accessoires en bulles de savon.

Diagnostic différentiel:

Hémangiome.
Améloblastome.
Granulome a cellules géantes.
Granulome éosinophile. Myxome.
Tumeur maligne métastatique.

Histologie: la cavité kystique est d'un volume variable et limitée par un tissu conjonctif riche en fibroblastes et en cellules géants multinuclées et ostéoide.

☒ Lacune de stafne :

Clinique: elle est asymptotique la découverte est fortuite siège au niveau de l'angle mandibulaire atteint l'homme plus que la femme.

Ces lacunes n'évoluent pas ne demandent aucun traitement

Radio : image radio claire sur le canal mandibulaire

Ana-path : lacune vide.

Etiopathologie: la lacune osseuse résulte de la pression exercée par le développement des glandes salivaires accessoires ou certains structures lymphoïdes sur la corticales osseuse linguale mandibulaire.

IV_ Aspect clinique et diagnostic des kystes:

- Les kystes peuvent rester très longtemps asymptomatiques et de ce fait rester ignores et prendre au fit du tps une dimension importante envahissant même les tissus mous adjacents leur découverte radiologique est souvent fortuite.
- L'anamnèse reste souvent pauvre :
- Sensation mal définie.
- Un sentiment de pression dans les maxillaires.
- Un gène indéfinissable au niveau des dents.
- apparition de version dentaire.
- examen clinique
- Retard de dentition.
- Version des dents.
- Tuméfaction modification structurale de l'os épaississement des corticale
- Déformation osseux déplacement dentaire et infection ne sont pas pathognomonique d'un kyste.

• le diagnostic d'un kyste ne sera donc jamais basé sur la clinique seulement mais aussi la radiographie et l'ana- path.

• Le kyste se manifeste radio graphiquement comme une image radio claire bien circonscrite de forme ronde ou ovalaire à cause de son cri lent le kyste est généralement séparé de l'os environnant

par une limitante osseuse dens.
Diagnostic différentiel: basé sur le topographie l'origine dentaire ou non dentaire.

V- Traitement:

- La croissance permanente et les manifestations clinique des kystes qui constituent une évolution inéluctable impliquent l'obligation indiscutable de la thérapeutique chirurgicale: cette dernier a pour triple objectif

- exo ou conservation de la dent.
- L'éradication complète de la lésion.
- élimination de toute possibilité d'émergence de pathologie nouvelle ou de tumeur.

- les technique chirurgicales de traitement des kystes ont pour base commune les deux procédés suivants : KYSTOTOMIE et KYSTECTOMIE

NB : le traitement des kystes se fera toujours a froid s'il existe une phase aigue d'abord refroidir

❖ ***Kystotomie ou marsupialisation :***

Définition :
Sont principe est la conservation de la poche kystique a pour objectif l'ablation de la poche superficielle du kyste pour transformer en épithélium sorte la cavité kystique en cavité annexe de la bouche suivie d'un méchage de la cavite.

Avantages:

- rapide peu agressive.
- le maintient de la poche, réduit la plaie opératoire et les suites opératoire (oedème douleur...).
- respect des T adjacent (dent nerfs planches des F.N).

Inconvénients:

- contraignante pour le patient car nécessite plusieurs visites de contrôle.
- Risque de récidive = 2eme intervention.

Indications:

- Si l'exérèse du kyste risque de rendre probable atteinte des formation de voisinage en particulier dans les kystes folliculaire en période De denture mixte ou le maintien de la dent causale refoule ou des dent voisines ectopiques devient une exigence.
- Lorsque les kyste du maxillaire supérieur en fonction de la taille et de l'extension du kyste lorsque ce dernier doit être considéré comme un diverticule du sinus ou des fosses nasales.
- Certain kystes dont l'exérèse complète ne peut se faire pour des raisons d'accessibilité.
- Grands kystes dont l'approche thérapeutique a été programmée en deux phases : la 1ière destinée a drainer la cavité kystique par kystostomie. La 2eme destinée à énucléer entièrement la poche kystique résiduelle par une cystectomie.

- Diagnostic: douteux de la lésion après ouverture de la cavité osseuse cette dernière reste ouverte jusqu'a résultat histopatholgique certain

Protocole opératoire:

- Le bord de la muqueuse gingivale sectionnée va être suturé au rebord osseux superficiel du kyste qui a été trépané, de sorte qu'au bout de 3-6 semaines s'effectue la jonction entre l'épithélium de la cavité buccale et I'épithélium de la poche kystique qui se transforme en mg buccale.

- Le but principal du suivi post opératoire et le maintient de la fenestration pratiquée lors de la marsupialisation par une mèche de gaz iodo formée ou inobturateur jusqu'a ce que la poche kystique soit par un processus de cicatrisation en continuité avec la membrane cette transformation de la muqueuse kystique en muqueuse buccale se fait en deux a trois semaines, on peut me¯me assister a une disparition totale de la cavité kystique.

❖ ***Kystectomie :***

Définition : le principe consiste en !'Ablation totale de la poche kystique suivie d'une suture immédiate et étanche de la plaie opératoire et guérison par réossification de la par organisation du coagulum sanguin de la cavite.

Avantages:

– Cicatrisation rapide lorsque la plaie est suturée
– Pas de récidive

Analyse histopathologique de la totalité de la pièce.
Inconvénients:

– le risque de lésion ou de perte d'éléments anatomique de voisinage par exérèse totale de la poche kystique et tributaire de la localisation et de l'importance du kyste.

– Risque hémorragique.

Indications:
Dans tous les petits kystes dont le diamètre n'excède pas 2 centimètres et qui sont limites de tous les cotes par de l'os dense et qu'aucune dent voisine ne peut être traumatisée par l'exérèse même quand le kyste est moyen ou grand lorsque la lésion osseuse n'est pas indiquée (ex kérato kanevrissemeaux)

Protocole opératoire :elle se déroule en 5 temps
- Temps muco périoste:
L'incision est toujours vestibulaire horizontale a quelque millimètres au-dessus de la jonction muqueuse fibromuqueuse dépassent les limites du kyste, décollement du lambeau.

- Temps osseux:

Trépanation de la gouge a main de toute la portion osseuse papyracé et dépériosté sera enlevé.
- Exérèse de la membrane kystique:

Après recherche du plan de clivage le décollement est excentrique en cas de rupture de la membrane kystique c'est un curetage
- Le temps dentaire:

C'est l'exo de la dent lors de l'intervention ou résection apicale
- Temps de fermeture:

Comblement de la cavité

*soit régénération osseuse naturelle

*soit comblement par greffe osseuse

- Fermeture muqueuse hermétique:
Complication post-opératoire
- oedème (banale)

- Hémorragie
- Lésion du nerfs dentaire <
- Fracture qui nécessite une contre prêt opératoire.
- CBS
- Effacement du vestibule

❖ ***Résection interruptrice et non interruptrice***

– Le principe est l'exérèse de tout le segment osseux qui a été bouffé par le kyste
– Elle trouve son indication dans les grands kystes en cas de récidive après kystectomie

– La résection est suivie d'une mise en place d'auto greffant d'os spongieux prélevé au niveau de la crête iliaque cette technique est la meilleur pour une bonne régénération osseuse.

❖ ***Indications thérapeutiques et choix des méthodes:***

- KRD énucléation du kyste + exo ou conservation de la dent par une résection apicale
- anesthésié locale ou locorégional
- Incision : est fonction de l'étendue de la lésion de son siège et de la hauteur du vestibule rectiligne angulaire semi-lunaire doit dépasser un centimètre les limites du kyste.
- Décollement
- Trépanation osseuse : le siège de la trépanation des données par la déhiscence corticale (avec un groupe ou instrument rotatif)
- Exérèse de la membrane kystique curetage
- Résection apicale après obturation canalaire
- fermeture hermétique pour une bonne régénération osseuse

NB : en cas de KRD résultant d'un traumatisme occlusal ➔ TRT étiologique
➔ kyste globulomax : kystectomie et conservation des dents
➔ Kyste naso-alovéolaire : Exérèse par vole vestibulaire.
➔ Kyste anévrismale : Ablation chirurgicale longue plus greffe
➔ Kyste solitaire : - trépanation de la cavité
- curetage plus matériau de comblement
➔Folliculaire : énucléation plus exo
➔Kyste odontogène calcifié : curetage
➔Kyste gingivo parodontal: ablation chirurgicale