UNIVERSITE SAAD DAHLEB BLIDA
FACULTE DE MEDECINE

DEPARTEMENT DE MEDECINE

1er EMD ANATOMIE NORMALE — 2e année médecine — durée : 01H — LE 27/01/2013

NOM :.....PRENOM.....GROUPE.....

Corrigé type

COCHER LES REPONSES JUSTES

6

Le système veineux :

A- la veine azygos s'abouche au niveau de la paroi inférieure de l'atrium droit.
X- le plan veineux brachio-céphalique se trouve en avant du plan artériel brachio-céphalique.
X- la veine cave inférieure creuse un sillon au niveau de la face postérieure du foie.
X- Une tumeur du thymus peut comprimer la veine cave supérieure.
E- La veine cave inférieure dans sa portion abdominale est un vaisseau intra-péritonéal.

La configuration interne du coeur :

X- Les muscles papillaires siègent exclusivement au niveau ventriculaire.
B- Le foramen ovale communique les atriums avec leurs auricules.
C- La chambre d'éjection est un espace atrial.
X- Les ostiums auriculo ventriculaires se trouvent au niveau de la paroi antérieure des atriums.
X- Le septum cardiaque constitue la paroi médiale des cavités.

7

A- Le canal thoracique s'étend de L1- L2à la région thoracique
X- La grande veine lymphatique est située du coté droit du coeur
X- le canal thoracique traverse le médiastin postérieur
X- les noeuds lymphatiques se situent le long des vaisseaux lymphatiques
E- le canal thoracique se jette dans la veine jugulaire

les muscles inspirateurs sont :

X- le diaphragme
X- les muscles pectoraux
C- les intercostaux internes
X- les intercostaux externes
E- le transverse du thorax

8

L'aorte :

X- La crosse de l'aorte est constituée par l'aorte ascendante et l'aorte horizontale.
X- Les artères coronaires droite et gauche sont des branches collatérales du segment 1 de la crosse aortique.
C- L'aorte abdominale est située, en avant du péritoine pariétal postérieur.
D- Les artères phréniques supérieures sont des branches collatérales de l'aorte abdominale
X- L'aorte se termine à la hauteur de L4

A- le mesos unis deux viscères entres eux
X- l'arrière cavité des épiploons est retro gastrique
X- la bourse omentale communique avec la grande cavité péritonéale
X- les épiploons contiennent entre leurs 02 feuillets un paquet vasculo nerveux
E- tous les organes abdominaux sont intra péritonéaux

9

les muscles du larynx qui ferment la fente glottique sont :

A- le crico thyroïdien
X- le crico aryténoïdien latéral
C- le crico aryténoïdien postérieur
X- le thyro aryténoïdien
X- l'aryténoïdien transverse

Le pharynx :

X- Le pharynx participe à la déglutition, à la respiration et à la phonation
B- L'oropharynx est appelé aussi cavum
X- La limite inférieure du rhino-pharynx est le voile du palais
D- Les muscles constricteurs du pharynx sont au nombre de 5
X- l' Artère pharyngienne ascendante est une branche de la carotide externe.

10

la cage thoracique :

X- le corps vertébral s'articule avec la tête costale
X- le processus transverse s'articule avec la tubérosité costale
C- le foramen vertébral livre passage au nerf spinal
D- toutes les cotes sont articulaires avec le sternum
X- la tête de la 1re cote ne possède qu'une seule surface articulaire

Les poumons :

A- Le hile se trouve sur la face latérale du poumon
X- La division pulmonaire est parallèle à la division bronchique.
X- Le lobule pulmonaire est un ensemble d'alvéoles qui dépendent d'une même bronchiole terminale.
D- Le poumon gauche est parcourue par 2 scissures inter-lobaire
X- Le pédicule pulmonaire fonctionnel droit comprend la bronche souche droite, l'artère pulmonaire droite et les veines pulmonaires droites

Ouga Kyje

La vascularisation veineuse du cœur : 11

A- Le sinus coronaire est située sur la face antérieure du cœur dans le sillon atrio-ventriculaire.

~~B~~- Le sinus coronaire reçoit la veine de Marschall.

~~C~~- La grande veine coronaire monte sur la face antérieure du cœur dans le sillon inter-ventriculaire

~~D~~- Les veines de Thébésius s'ouvrent dans les cavités du cœur par de petits orifices

E- Les petites veines du cœur se terminent dans l'atrium gauche par de petits orifices

Le foie et les voies biliaires : 16

~~A~~- Les veines mésentériques sont des branches de la veine porte.

B- Le pédicule hépatique comporte parmi ses constituants la vésicule biliaire.

~~C~~- Le pédicule hépatique parcourt le petit omentum.

D- la rate détermine un des bords du sillon en H.

~~E~~- le conduit cholédoque ne traverse pas l'aréonode.

l'estomac 12

~~A~~-ses rapports postérieurs se font par l'intermédiaire de la bourse omentale (arrière cavité des épiploons)

~~B~~-le pylore est en rapport en arrière avec l'artère gastro duodénale

C -le cercle artériel de la petite courbure est formé par les artères gastro duodénales

~~D~~-le retour veineux de l'estomac se fait dans la veine porte

E- le sympathique est responsable de la sécrétion acide de l'estomac

la cavité buccale 17

A -la langue n'est constituée que par des muscles

~~B~~- le palais dur de la cavité buccale est formée par le maxillaire superieur et le palatin

~~C~~-la glande parotide est traversée par le nerf facial

~~D~~- La racine de la langue est fixée sur la mandibule et l'os hyoïde

E- La cavité buccale communique avec le laryngo pharynx par l'isthme du gosier

La trachée : 13

A- La trachée est rectiligne.

B- La trachée est constituée par la superposition d'anneaux cartilagineux complets

~~C~~- Les lobes latéraux de la thyroïde recouvrent les 6 premiers cartilage trachéaux

~~D~~- La trachée est à 15mm de la peau au niveau de son origine

~~E~~- La bronche souche droite a un trajet presque vertical

A- les fibres musculaire des ventricules sont responsables de l'automatisme cardiaque 18

~~B~~- les gros vaisseaux du cœur traversent le péricarde fibreux au niveau de la base du cœur

C- le médiastin est limité latéralement par les cotes

~~D~~-le foyer d'auscultation aortique est au 2e espace intercostal droit

~~E~~- la limite inferieure du médiastin est le diaphragme

ce schéma : 14

A-représente une coupe au niveau de D4

B-1 représente le paquet vasculo nerveux du cou

~~C~~-2 représente le foie

~~D~~-3 représente le ventricule droit

~~E~~-4 représente le poumon gauche

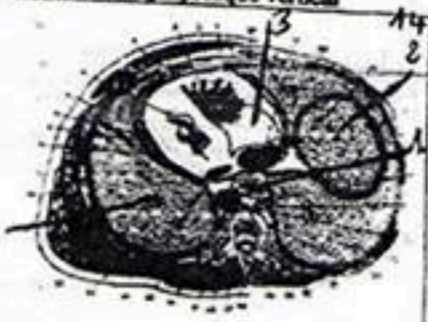

ce schéma

~~A~~-représente la segmentation hépatique

B-1 représente la scissure portale principale

C-2 représente la veine sus hépatique droite

~~D~~-3 représente le segment V

E-4 représente le segment I

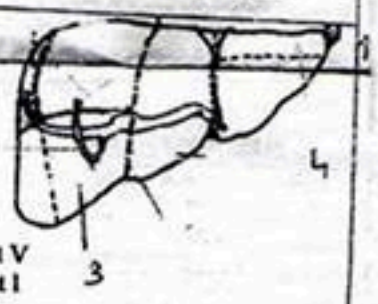

ce schéma : 15

~~A~~- Représente une coupe horizontale au niveau de L2

~~B~~- 1 représente le péritoine pariétal posté rieur

C- Représente une coupe horizontale au niveau de L4

D- 5 représente la veine porte.

~~E~~- ~~8~~ 9 représente l'aorte abdominale

Les bronches segmentaires : 20

A- 2 représente la bronche segmentaire ventrale

~~B~~- 4 représente la bronche segmentaire latérale

C- 5 représente la bronche segmentaire de Nelson

~~D~~- 7 représente la bronche baso-médiale
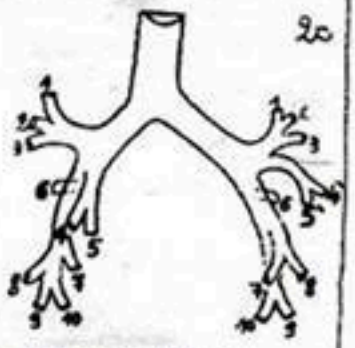
~~E~~- 9 représente la bronche baso-latérale