

LA MOELLE EPINIÈRE

1. INTRODUCTION:

- ✓ La moelle épinière (ME) est un organe nerveux situé dans le canal rachidien dont elle est séparée par les méninges et protégé par la masse osseuse vertébrale.
- ✓ Elle se présente sous l'aspect d'une tige cylindrique longue de 45cm et pèse entre 26 et 35 g
- ✓ Cet organe appartenant au système nerveux est classé comme un organe nerveux central car son rôle n'est pas seulement de conduire des influx nerveux entre le cerveau et le reste de l'organisme, mais aussi d'intégrer des informations.

Intégration : qui signifie moduler une réponse à un stimulus en fonction de nombreux stimulus existant.

2. STRUCTURE HISTOLOGIQUE:

2.1. Structure histologique de la ME au faible grossissement

Une section horizontale de la moelle, quelque soit son niveau va montrer que celle-ci est constituée de deux parties: (figure1)

- ✓ l'une **grisâtre** occupant la région **centrale** et ayant la forme d'un H et traversée a son centre par le canal de l'épendyme,
- ✓ l'autre **blanche** occupant la partie **périphérique** restante de la moelle épinière.

Cette portion du SNC entre en relation avec les différents organes par l'intermédiaire des **racines rachidiennes**, on distingue :

- ✓ **les racines antérieures** ou **ventrales**.
- ✓ **les racines postérieures** ou **dorsales**.

2.1. 1. La substance grise:

- ✓ La substance grise doit sa coloration aux faite que les éléments cellulaires neuronaux de la moelle sont localisés dans cette région, le reste étant formé de fibre nerveuse (substance blanche).
- ✓ Cette substance est hétérogène en effet, l'étude générale de la substance grise permet de distinguer deux types de tonalités différentes:
 - **La substance grise gélatineuse:** retrouvée dans deux zones précises
 - Autour du canal épendymaire (est la substance **gélatineuse central de Stilling**).
 - En arrière de la tête de la corne postérieure (est la **substance gélatineuse de Rolando**).
 - **La substance spongieuse:** correspondant au reste de l'axe gris.
- ✓ Elle comporte :
 - Deux cornes antérieures: chacune comporte une base, et une tête.

- Deux cornes postérieures: chacune comporte une tête, un col, et une base.
- Les deux sont réunies par la commissure grise.

2.1.1.1. Corne antérieure: sa structure est spongieuse. (figure1)

- ✓ Relativement volumineuse, mal limitées festonnées
- ✓ Leur limites antérieure reste à distance de la surface de la ME.

2.1.1.2. Corne postérieure : (figure1)

- ✓ plus effilés, minces, longues et leur contour est plus net.
- ✓ Leur limite postérieure atteint presque la surface de la ME.

2.1.1.3. Rapports entre cornes antérieures et postérieures : (figure1)

La base des deux cornes antérieures et postérieures va se confondre pour former le tractus intermédiaire de CLARK qui réalise en dehors **la corne latérale** qui est une substance spongieuse. Cette corne va se continuer dans la substance blanche par la substance réticulée ou formation réticulaire de Dieter.

2.1.1.4. La commissure grise: (figure1)

La région central de la substance grise représente une zone de fusion des éléments de la substance grise de façon symétrique, assure la liaison entre les cornes antérieures et postérieures droites et gauches et réalise les commissures:

- ✓ La commissure grise antérieure : pré épendymaire qui relie les deux antérieures et qui est assez mince.
- ✓ La commissure grise postérieure : rétro épendymaire plus épaisse relie les deux cornes postérieure.
- ✓ Entre les deux commissures on trouve au centre de la moelle épinière le canal épendymaire entouré par la substance de Stillingie.

2.1..2. La substance blanche

C'est la portion de la ME qui entoure la substance grise et est parcourue par une série de sillon qui délimite entre eux des cordons. (figure1)

- ✓ Les sillons (médian antérieur et postérieur ; latéraux antérieurs et postérieurs)
- ✓ Les cordons (cordons antérieur, cordons latéraux et cordons postérieurs)

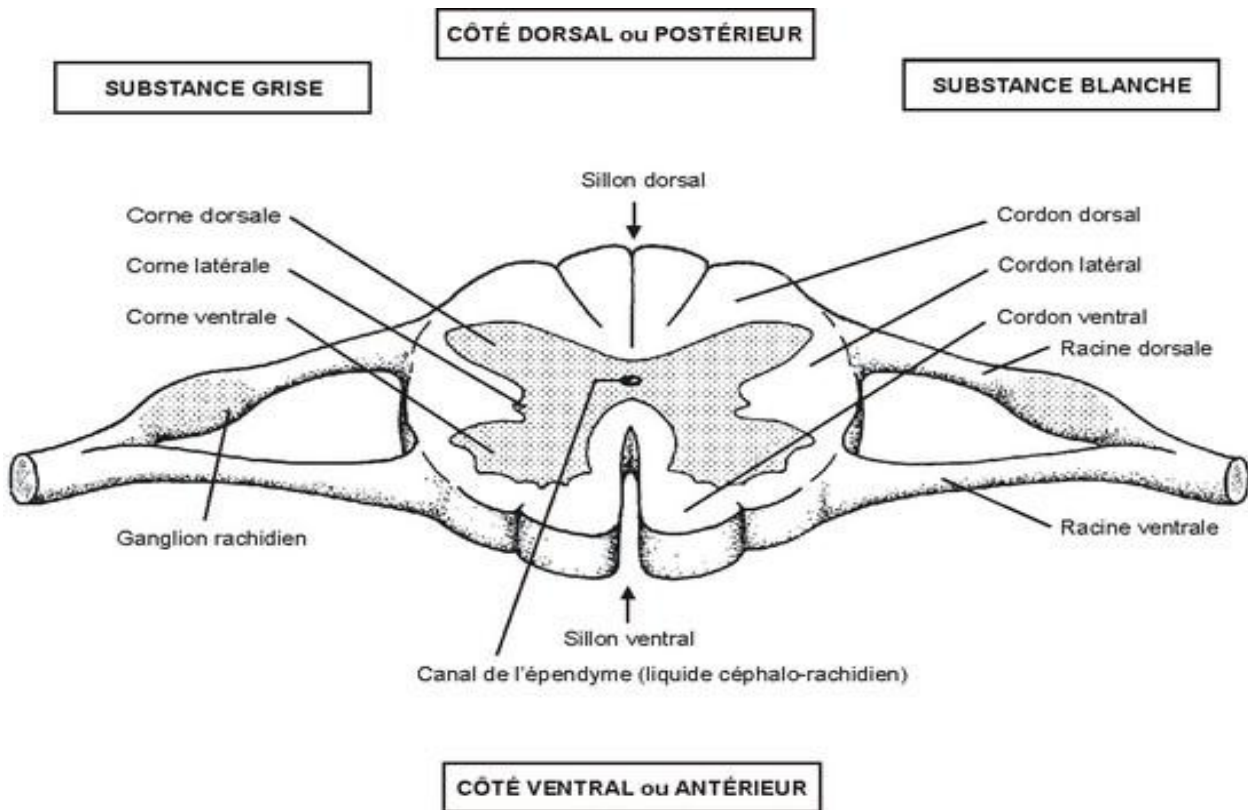


Figure1 : coupe transversale au niveau de la moelle épinière

2.2. Structure de la substance grise au fort grossissement:

La substance grise va relever l'existence de quatre éléments principaux:

- Les corps cellulaires neuronaux
- Les fibres nerveuses généralement amyéliniques
- Les éléments de la névroglie : astrocytes et épendymocytes
- Un réseau capillaire : à paroi continue.

2.2.1. Les neurones :

De nombreuses variétés de cellules nerveuses siégeant dans la substance grise de la moelle épinière. La distinction cellulaire repose sur la signification fonctionnelle particulière et la morphologie du cytone mais surtout sur la longueur de leur axone ; grâce à ce dernier caractère on distingue les :

❖ **Neurones à axones long**

- Les cellules radiculaires
- Les cellules funiculaires « cordonales »

❖ **Neurones à axone court**

- Les cellules de Golgi type II
- Les cellules de Renschaw

2.2.1.1. Les neurones à axones long

- **Les neurones radiculaires** : dont l'axone quitte la ME par la corne antérieure. On a 3 types :
 - ✓ **Les motoneurones de la corne antérieure** : sont des neurones **somato-moteurs**. Leurs axones, longs et myélinisés, forment par leur groupement les racines antérieures des nerfs rachidiens.
 - Ce sont des neurones de grande taille, multipolaires
 - Les cytones Polyédriques
 - Très nombreuses dendrites richement arborisées
 - Un axone dont la base est élargi en un cône d'émergence
 - Noyau de taille moyenne nucléolé
 - Cytoplasme renferme les éléments habituels et les corps de Nissl
 - Les dendrites renferment des ribosomes libres et des corps de Nissl
 - L'axone contient des neurofilaments.

Selon la destinée de ces axones, on distingue:(voir figure2)

- Les motoneurones alpha dont l'axone épais, est destiné aux fibres musculaires striées squelettiques (plaques motrices).
- Les motoneurones gamma dont l'axone mince, est destiné aux fibres des fuseaux neuromusculaires.
- L'axone des motoneurones lors de son trajet initial donne naissance à des collatérales récurrente qui s'articule avec d'autres motoneurones ou avec les cellules satellites de Renschaw
- **Les protoneurones végétatifs : neurones des cornes latérales** viscéro-moteur. (voir figure2)
 - Ce sont des neurones multipolaire de taille moyenne avec un cytone ovalaire ou fusiforme,
 - le cytoplasme riche en corps de NISSL
 - et présentent deux bouquets dendritiques insérés aux pole opposés de la cellule
 - Leurs axones se détachent latéralement ; devient myélinisés et s'engagent dans les racines antérieures pour se terminer dans les ganglions végétatifs.
 - Ils représentent les fibres pré ganglionnaires du système nerveux végétatif.

Les neurones radiculaires quitte la ME


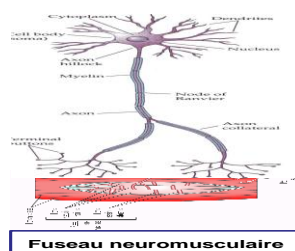
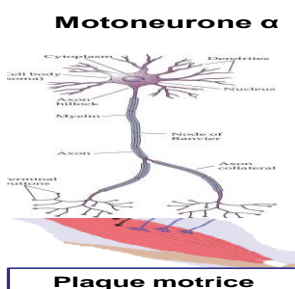


Figure 2 :
Les neurones radiculaires

➤ **Les cellules funiculaires ou cellules cordonales** : sont des neurones d'association.

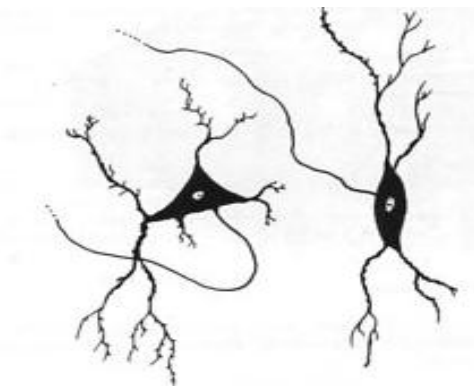
Leurs axones, longs ou courts, demeurant toujours à l'intérieur du tube médullaire, ils remontent le long du névraxe et contribuent à la formation de certains faisceaux nerveux de la substance blanche tels:

- Le faisceau cérébelleux direct, les neurones d'origine situés dans **la colonne de CLARKE** :(voir fig3)
 - Cytone arrondi et volumineux avec
 - un cytoplasme riche en corps de NISSL
 - et des dendrites courtes et ramifiées
 - Un axone épais et forme le faisceau spino-cérébelleux direct.

Fig3 : Neurone de la colonne de Clarke



fig4 : neurone de la corne postérieure



- Le faisceau cérébelleux croisé neurones d'origine situés dans le noyau propre de **la corne postérieure** (voir fig4)

- Un cytone petit triangulaire
- Un cytoplasme pauvre en corps de NISSL
- Les dendrites peu développés
- Axone mince et forme le faisceau spino-cérébelleux croisé.

2.2.1.2. Les neurones à axone court

➤ **Les cellules de Golgi type II**

Ce sont de petits neurones (voir figure 5)

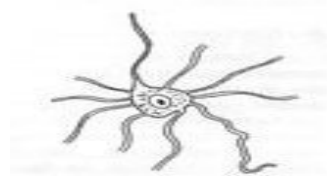
Dont l'axone amyélinique ne sort pas de la substance grise de la moelle.

Présent essentiellement au niveau de la corne postérieure

Leurs dendrites reçoivent des influx nerveux des protoneurones sensitifs.

Ce sont des neurones d'association homolatérale ou mixte et intra segmentaire

Figure 5 : neurone de Golgi type II



➤ **Les cellules de Renschaw**

Elles siègent dans la corne antérieure (voir figure 6)

Cytone de petite taille multipolaire et situé près d'un motoneurone « cellules satellites »

C'est un inter neurone dont les dendrites s'articulent avec les collatérales récurrentes des motoneurones

Elles interviennent dans l'inhibition de l'hyperpolarisation du motoneurone auquel il est associé

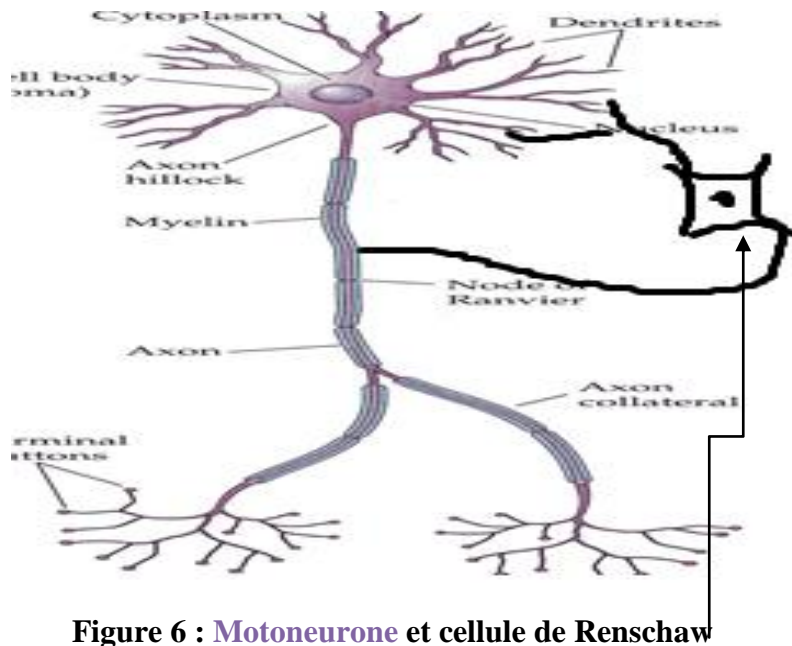


Figure 6 : **Motoneurone** et cellule de Renschaw

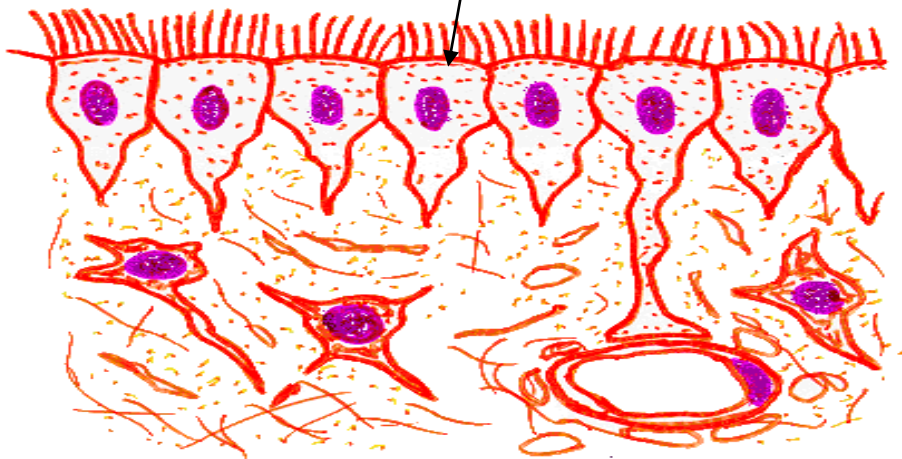
2.2.2. La névroglie

➤ **Les cellules épendymaire**

Ce sont des cellules cylindriques disposés en une seule assise limitant le canal épendymaire.

Qui se caractérisent par la présence de microvillosités et des cils vibratiles au pôle apical, et des desmosomes (voir figure7)

Figure7 : cellules épendymaire



➤ **Les astrocytes**

Protoplasmiques : on les trouve dans la substance grise, surtout dans la substance gélatineuse de Rolando (voir figure8)

Fibreux : on les trouve dans la substance blanche, situés entre les fibres nerveuse ascendantes et descendantes (voir figure 9)

Figure 8 : Astrocytes Protoplasmique

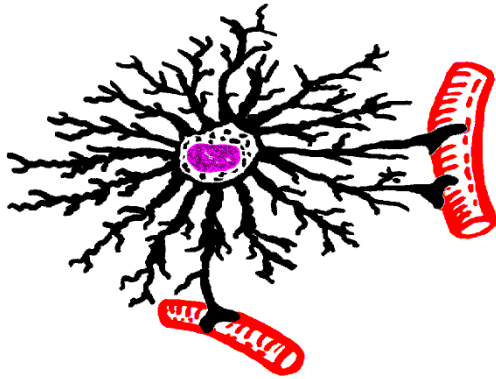
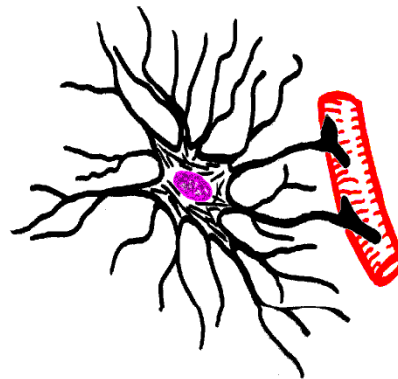


figure 9 : astrocytes fibreux



Les fibres névrogliales :

Il s'agit de groupement de prolongements des cellules névrogliales qui se répartissent en deux groupes :

- Les fibres névrogliales tangentielle : disposées à la surface médullaire
- Les fibres myéliniques radiaire tendues entre l'épithélium épendymaire et la limitante névrogliale externe.

2.2.3. La substance blanche :

Formée de longues fibres nerveuses myélinisées.

Groupées en faisceaux verticaux qui entourent complètement la substance grise

- Faisceaux ascendants : sensitifs.
- Faisceaux descendants : motrice
- Faisceaux propre de la moelle : axone des neurones cordonaux.

3. Histophysiologie

La moelle à deux fonctions principales :

- Une fonction dans l'activité dite reflexe dont la substance grise et le centre reflexe intégrateur.
- Une fonction de conduction des faisceaux ascendants et descendants de la substance blanche