

Organe de la vision

PLAN:

- I. GENERALITES.
- II. DEVELOPPEMENT EMBRYOLOGIQUE.
- III. STRUCTURE HISTOLOGIQUE.
- IV. HISTOPHYSIOLOGIE.

I. GENERALITES :

I.1. Définition :

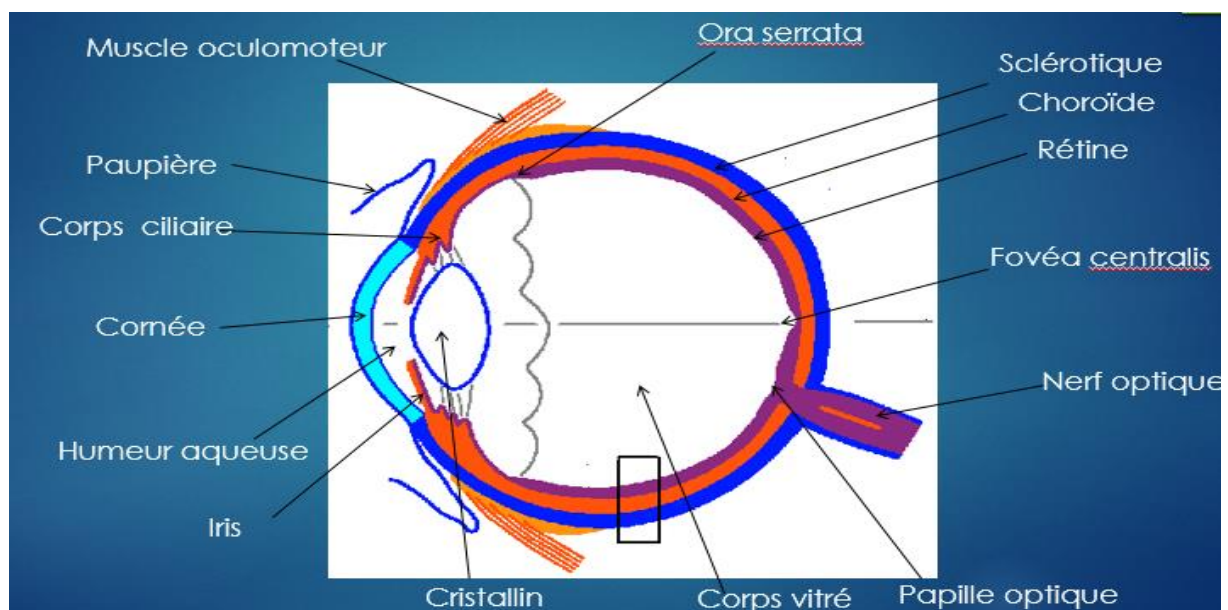
L'organe de la vision est représenté essentiellement par la rétine visuelle, elle est située au niveau du globe oculaire. C'est une membrane photo réceptrice, pluristratifiée et vascularisée, caractérisée par la présence de cellules photosensibles particulières : les cellules visuelles.

L'organe de la vision est un organe des sens tertiaire.

I.2. Rappel anatomique :

Sur une coupe longitudinale, le globe oculaire offre à décrire :

1. Une paroi constituée de 03 tuniques qui sont de l'extérieur vers l'intérieur :
 - a. Une tunique externe fibreuse :
 - Opaque dans ses $\frac{3}{4}$ postérieures : **la sclérotique.**
 - Transparente dans son $\frac{1}{4}$ antérieur : **la cornée.**
 - b. Une tunique moyenne, vasculaire et pigmentée : **le tractus uvéal** ou **uvéa** (constituée d'arrière en avant par la choroïde, corps ciliaire et iris).
 - c. Une tunique interne, nerveuse : **la rétine.** (constituée dans sa portion postérieure par la rétine visuelle qui se continue au avant de l'ora serrata par la rétine aveugle).



Représentation schématique d'une coupe longitudinale du globe oculaire.

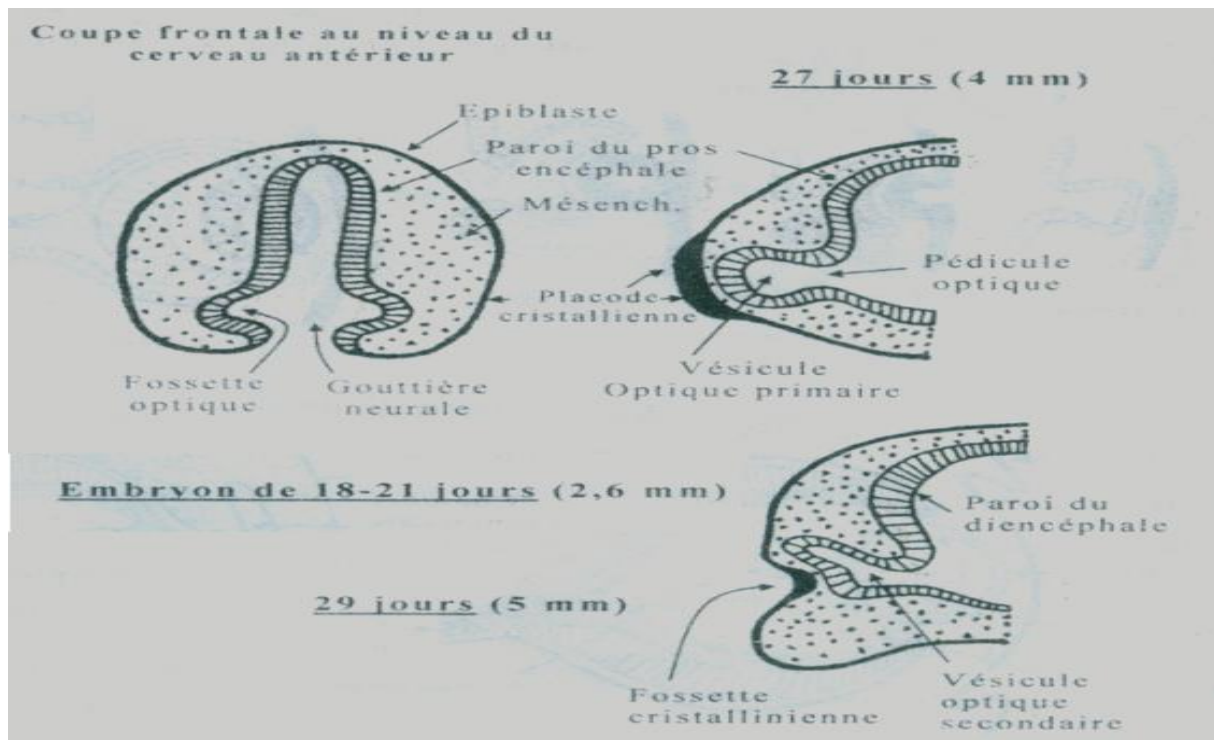
II. DEVELOPPEMENT EMBRYOLOGIQUE :

L'œil humain a une triple origine embryologique:

- **Neurectoblastique:** apparait comme une évagination du diencephale : c'est l'ébauche oculaire, qui sera à l'origine de la rétine.
- **Epiblastique:** sera à l'origine du cristallin.
- **Mésenchymateuse:** située entre l'épiblaste et l'ébauche oculaire neurectoblastique, sera à l'origine de la sclérotique, de l'uvée et des annexes de l'œil.

L'ébauche neurectoblastique de la rétine apparait dès la 3^e semaine du développement embryonnaire à partir des parois latéro-ventrales de la future vésicule diencephalique, elle évolue en 03 stades :

- Stade de **fossette optique** : 18^e jour.
- Stade de **vésicule optique primitive** : 27^e jour.
- Stade de **vésicule optique secondaire** ou **cupule optique** : 29^e jour.



Représentation schématique des 03 stades évolutifs de l'ébauche oculaire.

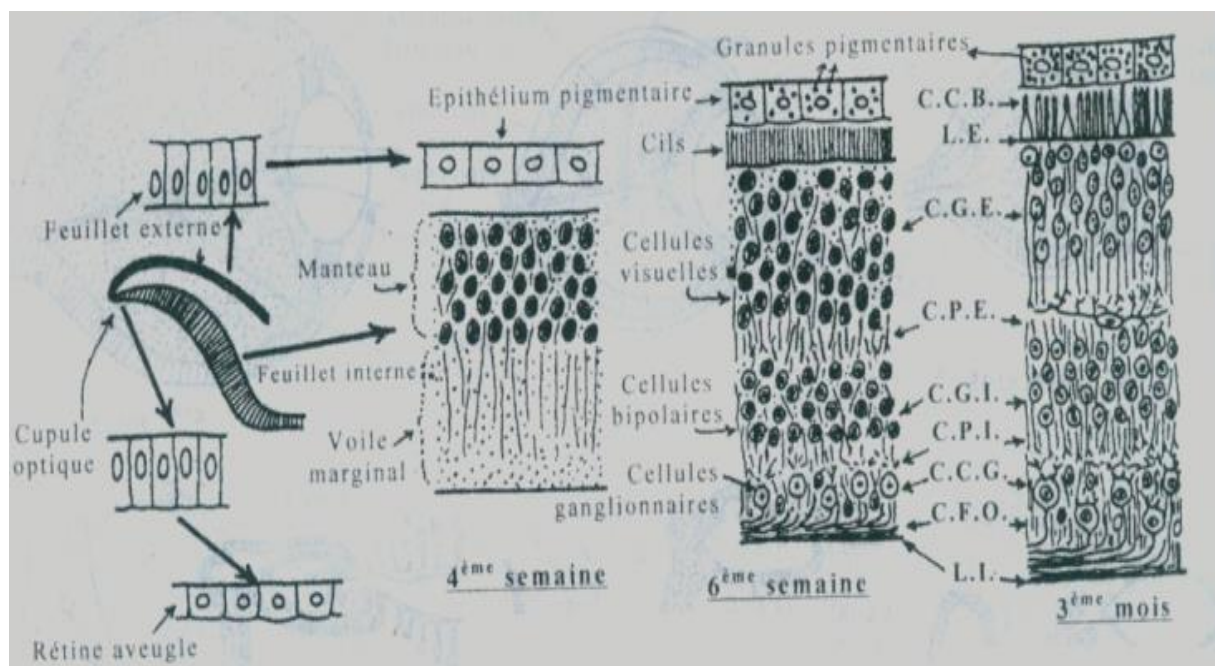
L'ébauche neurectoblastique et l'ébauche cristallinienne ont une évolution concomitante.

La vésicule optique secondaire (ou cupule optique) comporte deux feuillets : un **feuillelet externe** et un **feuillelet interne**. Ces deux feuillets sont initialement séparés par une fente (qui normalement est destinée à s'effacer).

Le feuillelet externe : sera à l'origine de l'épithélium pigmentaire de la rétine (couche numéro 01 de la rétine).

Le feuillelet interne :

- Persiste dans son 1/3 antérieur à l'état d'épithélium unistratifié et sera à l'origine de la rétine aveugle.
- S'épaissit dans ses 2/3 postérieurs et sera à l'origine de l'épithélium sensoriel ou rétine visuelle proprement dite.



Histogenèse de la rétine.

III. STRUCTURE HISTOLOGIQUE :

Sur le plan fonctionnel, La rétine présente 2 segments distincts:

- Rétine visuelle (l'organe de la vision) : s'étend sur les 2/3 postérieurs du globe oculaire.

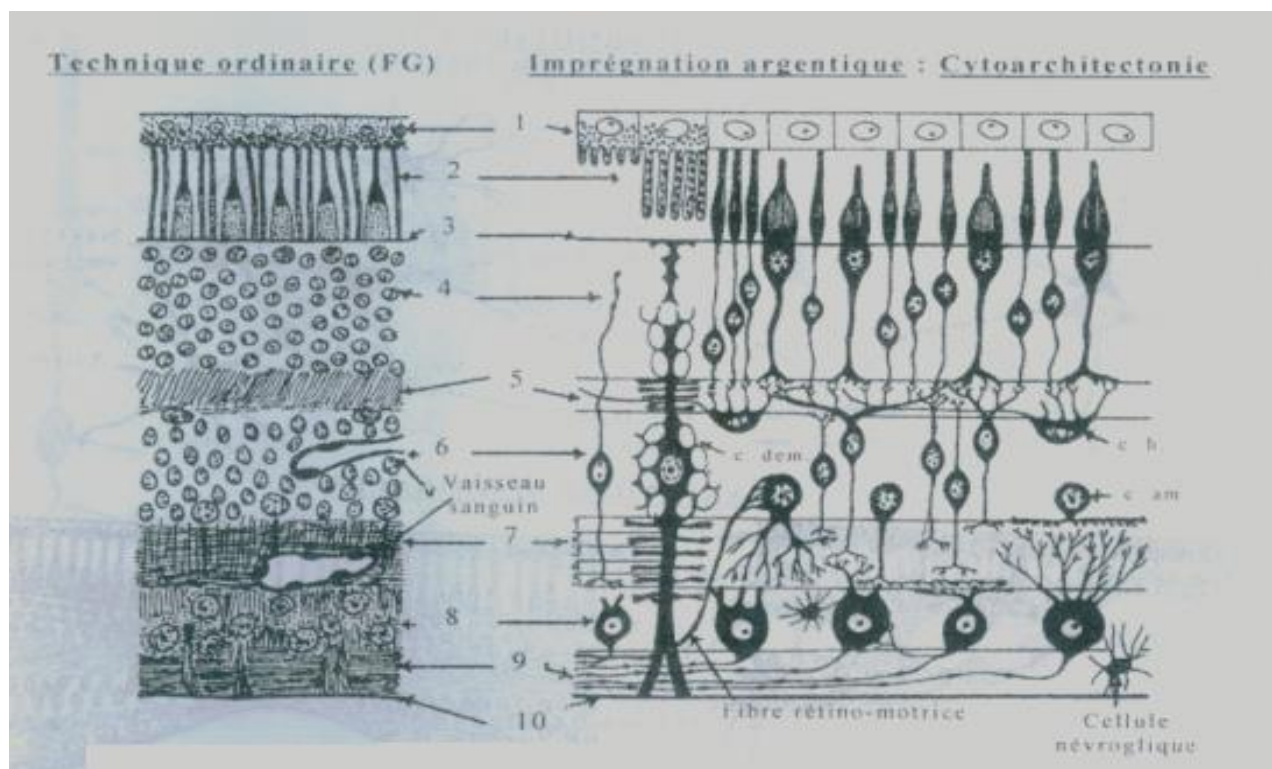
- Rétine aveugle : tapisse le 1/3 antérieur du globe oculaire.

Les 2 segments sont séparés par l'ora serrata.

III.1. ASPECT GENERAL DE LA RETINE VISUELLE :

Observée en technique de coloration ordinaire, la rétine visuelle présente une structure stratifiée comportant classiquement 10 couches qui sont, de la choroïde vers l'intérieur du globe oculaire :

- Couche 1 : Epithélium pigmentaire.
- Couche 2 : Couche des cônes et bâtonnets.
- Couche 3 : Limitante externe.
- Couche 4 : Couche granuleuse externe.
- Couche 5 : Couche plexiforme externe.
- Couche 6 : Couche granuleuse interne.
- Couche 7 : Couche plexiforme interne.
- Couche 8 : Couche des cellules ganglionnaires.
- Couche 9 : Couche des fibres optiques.
- Couche 10 : Limitante interne.



Rétine visuelle : en technique ordinaire et en cytoarchitecture.

Observée en technique d'imprégnation argentique (cytoarchitecture), la rétine visuelle comporte en plus de l'épithélium pigmentaire, 03 types fondamentaux de cellules nerveuses :

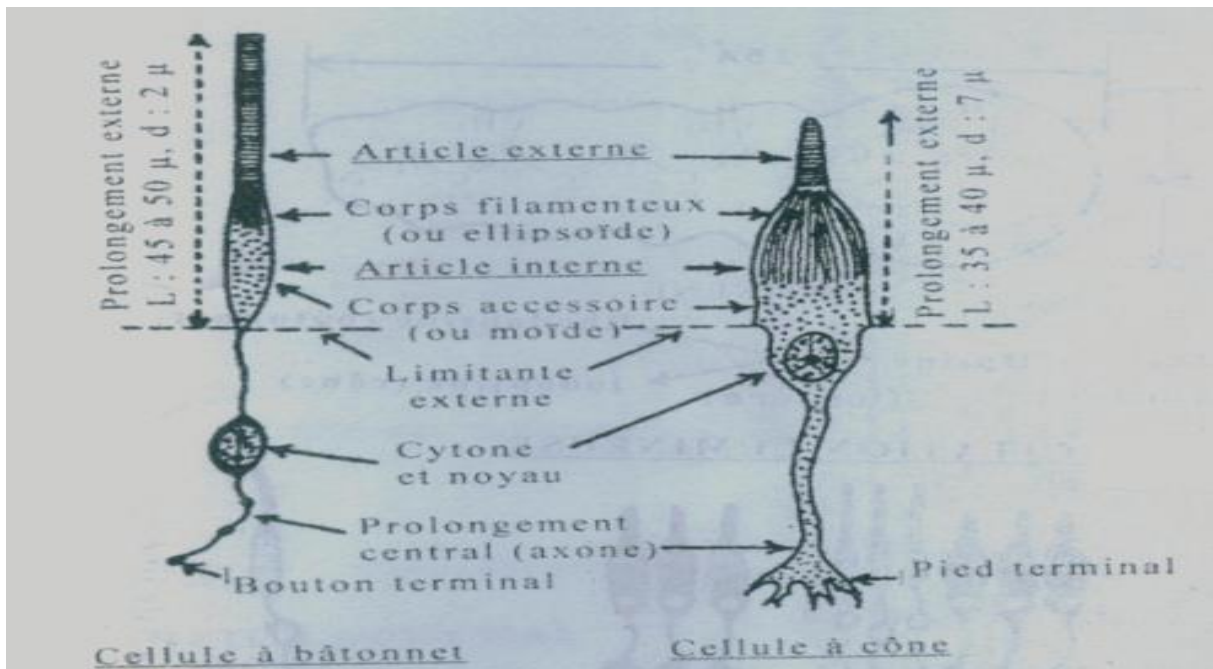
- Les cellules visuelles (cellules sensorielles principales) qui comprennent les cellules à cône et les cellules à bâtonnet.
- Les cellules bipolaires (dont le corps cellulaire se trouve au niveau de la couche granuleuse interne).
- Les cellules multipolaires ou ganglionnaires (dont le corps cellulaire se trouve au niveau de la couche des cellules ganglionnaires).

N.B : en plus de ces cellules neurosensorielles suscitées, la rétine visuelle comporte d'autres éléments nerveux d'association, ainsi que des éléments névrogliaux de soutien.

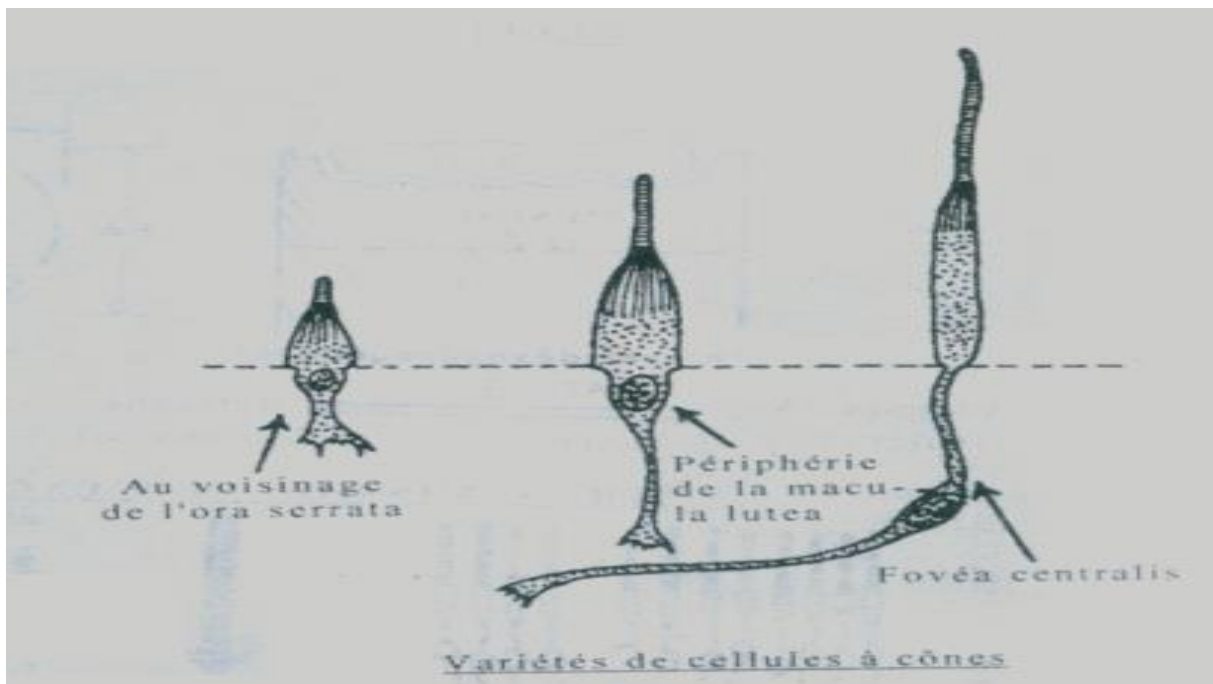
III.2. LES CELLULES VISUELLES :

Examinés en microscopie optique, chacun des deux types de cellules visuelles présente 03 caractéristiques morphologiques essentielles:

1. Un **cytone** situé dans la couche granuleuse externe (couche 4).
2. Un **prolongement externe à valeur dendritique**, en forme de bâtonnet allongé pour les cellules à bâtonnet, de cône épais et court pour les cellules à cône, il est situé dans la couche des cônes et bâtonnets (couche 2).
3. Un **prolongement interne à valeur axonique** se termine dans la couche plexiforme externe (couche 5).



Les cellules visuelles observées en microscopie optique.



Variétés de cellules à cônes observées en microscopie optique.

Le prolongement externe d'une cellule visuelle (cône ou bâtonnet) observé en microscopie optique est composé de 03 segments:

1. Un article externe.
2. Un article interne.
3. Un segment connectif reliant les deux articles.

III.2.1 la cellule à bâtonnet :

L'article externe d'un bâtonnet de cellule à bâtonnet observé en microscopie électronique présente:

- Une membrane superficielle, continuant la membrane plasmique.
- Une série de disques empilés, limités chacun par une cytomembrane.
- Des molécules de Rhodopsine (pourpre rétinien), situées entre les trois couches de la membrane du disque.

L'article interne d'un bâtonnet de cellule à bâtonnet comporte deux portions distinctes :

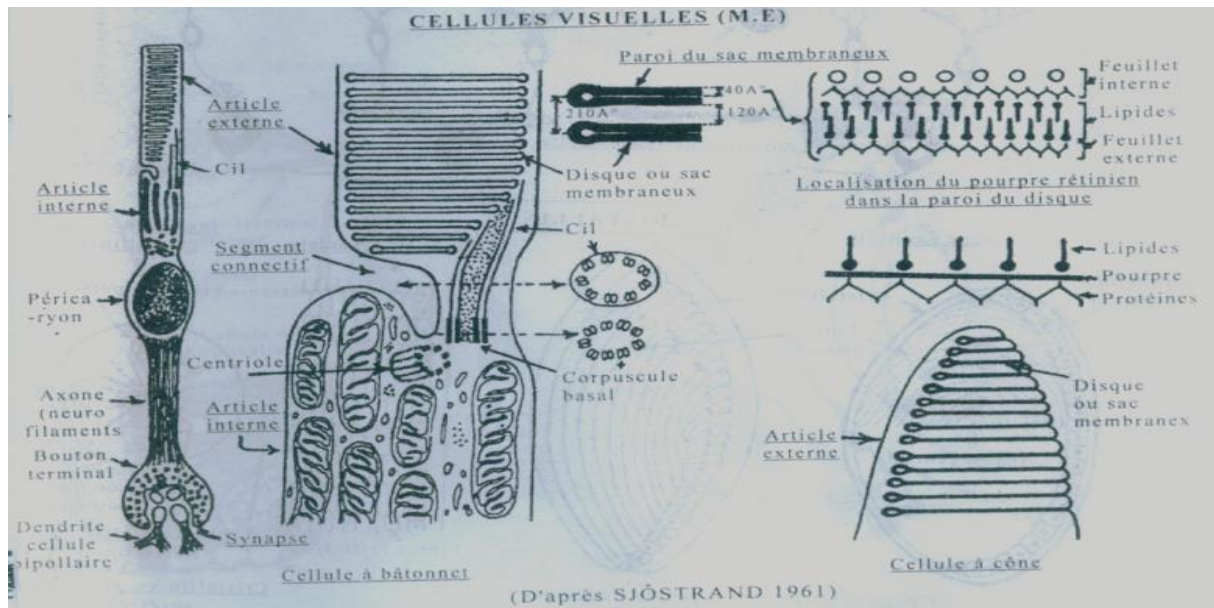
- Une portion distale ou **portion ellipsoïde**, riche en mitochondries.
- Une portion proximale ou **portion myoïde**, contractile.

Le segment connectif qui relie les deux articles d'un bâtonnet de cellules visuelles, consiste en un véritable cil vibratile reposant sur un corpuscule basal. Il est relié à des disques de l'article externe par de petits prolongements tubulaires.

III.2.2. La cellule à cône :

Le prolongement externe d'une cellule à cône, observé en microscopie électronique, offre les 03 caractères distinctifs suivants :

- Il est plus court et plus large que celui d'une cellule à bâtonnet.
- Les disques de l'article externe contiennent des faibles quantités d'Iodopsine (pourpre rétinien).
- L'article interne est très développé surtout aux dépens de sa portion distale.

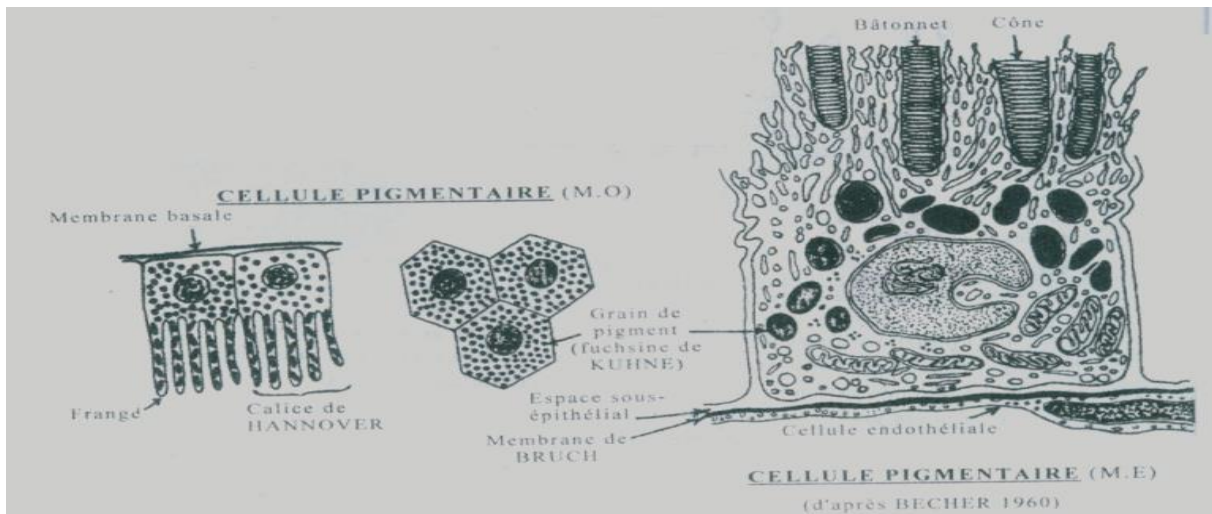


Les cellules visuelles observées en microscopie électronique.

III.3. L'ÉPITHÉLIUM PIGMENTAIRE DE LA RÉTINE :

L'épithélium pigmentaire de la rétine « couche 1 » est un épithélium prismatique simple, reposant sur une vitrée. Les cellules qui le constituent offrent à décrire :

- Un corps volumineux, à noyau central.
- Des grains intra cytoplasmiques arrondis ou fusiformes, d'un pigment mélanique très noir.
- Des franges filiformes apicales qui s'insinuent entre les cônes et bâtonnets qu'elles coiffent plus ou moins complètement, selon l'intensité de l'éclairage.



La cellule de l'épithélium pigmentaire de la rétine observée en M.O et M.E.

III.4. LA NUTRITION DE LA RETINE VISUELLE :

La nutrition de la rétine visuelle est assurée de 2 manières:

- 2/3 internes: par les vaisseaux rétiniens.
- 1/3 externe: à travers l'épithélium pigmentaire.

III.5. LA FOVEA CENTRALIS :

La fovéa centralis est une dépression de la rétine, située à l'extrémité postérieure de l'axe optique de l'œil.

Elle est formée uniquement des 5 premières couches (Les autres sont déjetées à la périphérie) :

Couche 1 : Epithélium pigmentaire.

Couche 2 : Couche des cônes (au niveau de la fovéa centralis, les seules cellules visuelles retrouvées sont les cellules à cônes).

Couche 3 : Limitante externe.

Couche 4 : Couche granuleuse externe.

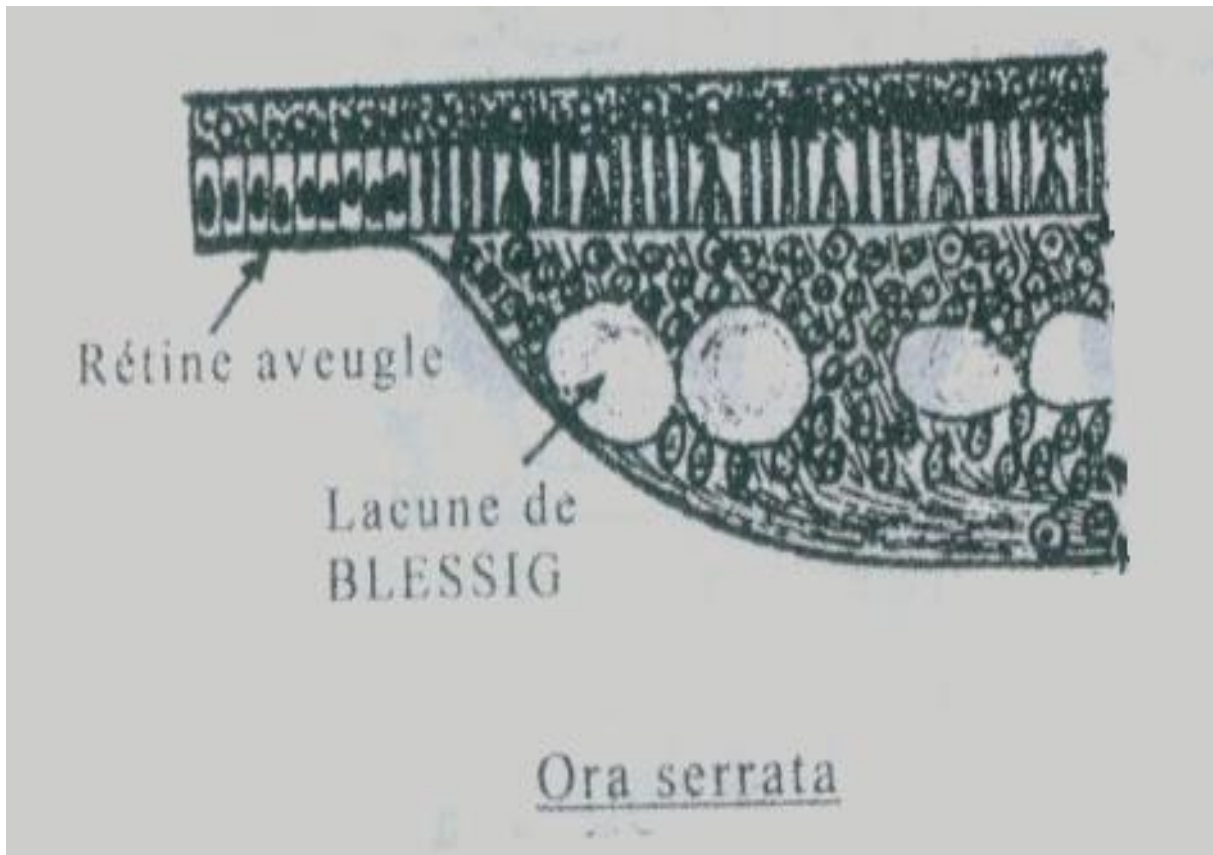
Couche 5 : Couche plexiforme externe.

III.6. ASPECT GENERAL DE LA RETINE AVEUGLE :

La rétine aveugle est séparée de la rétine visuelle par l'ora serrata.

La rétine aveugle est composée uniquement de 2 couches:

- Epithélium pigmentaire.
- Couche de cellules cubiques (prismatiques suivant les endroits).



La rétine aveugle et l'ora serrata observées en microscopie optique.

V. HISTOPHYSIOLOGIE :

IV.1. L'excitation lumineuse et sa transmission :

L'œil capte la lumière (les photons), pour ensuite l'analyser et interagir avec son environnement. Dans le processus de la vision, la lumière visible constitue l'excitant physiologique, elle traverse toute l'épaisseur de la rétine visuelle pour se réfléchir au niveau de l'épithélium pigmentaire pour être captée par les cellules visuelles.

La transmission lumineuse se transmet ensuite vers les cellules bipolaires puis vers les cellules ganglionnaires dont les axones constituent par leur regroupement le nerf optique.

En général au niveau de la rétine visuelle, la transmission lumineuse est radiale convergente : c'est-à-dire que le nombre de cellules visuelles est plus grand que celui des cellules bipolaires qui lui-même est plus grand que les cellules ganglionnaires.

Au niveau de la fovéa centralis, c'est une zone de plus grande sensibilité, assurant une discrimination des influx élémentaires. La transmission de l'excitation lumineuse à ce niveau est influencée par :

- Une condition morphologique : les cellules à cônes sont les seuls récepteurs de la fovéa.
- Une condition topographique : la fovéa se situe dans l'axe optique de l'œil.
- Une condition synaptologique : chaque cellule à cône s'articule avec une seule cellule bipolaire, elle-même en contact avec une seule cellule ganglionnaire.

Ceci assure une transmission radiale linéaire de l'excitation lumineuse.

IV.2. Rôle des cônes et des bâtonnets :

Les cônes et les bâtonnets représentent les véritables récepteurs des cellules sensorielles principales de la rétine. On admet que :

- Les bâtonnets interviennent dans la vision nocturne et crépusculaire.
- Les cônes interviennent dans la vision diurne discriminative.

IV.3. Rôle de l'épithélium pigmentaire de la rétine :

L'épithélium pigmentaire de la rétine assure 3 fonctions essentielles:

- Une fonction de **soutien et de protection** des cônes et bâtonnets par l'intermédiaire de ses franges.
- Une fonction **d'élaboration du pourpre rétinien**.
- Une fonction **trophique**: nutrition du tiers externe de la rétine.