

UNIVERSITE D'ALGER - FACULTE DE MEDECINE – DEPARTEMENT DE MEDECINE.  
DEUXIEME ANNEE DE MEDECINE. ANNEE UNIVERSITAIRE 2015/2016  
MODULE D'HISTOLOGIE/EMBRYOLOGIE.  
DR HAZI, DR ADJOURI.

## **GENERALITES SUR LES ORGANES NERVEUX**

## I. INTRODUCTION :

Le système nerveux est un système complexe qui tient sous sa dépendance toutes les fonctions de l'organisme. Il se compose de centres nerveux, qui sont chargés de recevoir, d'intégrer et d'émettre des informations, et de voies nerveuses qui sont chargées de conduire ces informations.

On divise le système nerveux en deux parties:

1. Le système nerveux central, encore appelée névraxe, comprend deux segments:
  - l'encéphale, qui est intracrânien comprend lui-même plusieurs parties: le cerveau, le tronc cérébral et le cervelet
  - la moelle épinière, qui est intra-rachidienne.
2. Le système nerveux périphérique, représenté par les ganglions nerveux les nerfs qui se détachent du névraxe. Ces nerfs sont groupés en nerfs crâniens, nerfs rachidiens et les nerfs du système nerveux végétatif (sympathique et parasympathique).

## II. DEVELOPPEMENT EMBRYONNAIRE :

Le système nerveux dérive en sa totalité de l'ectoblaste. Sa formation commence à la troisième semaine du développement embryonnaire et se continue le long de la vie intra-utérine.

- Au milieu 3eme semaine (18eme jour) : développement de la **plaque neurale** (région sus chordale) à partir d'un épaissement de l'ectoblaste.
- Fin 3eme semaine (19eme jour) : formation de la **gouttière neurale**.
- Début 4eme semaine (21eme jour environ) : début de fermeture du **tube neural**. La fermeture se fait à partir de la région moyenne (future région cervicale), puis se prolonge vers les extrémités.

Le tube neural restera ouvert à ses deux extrémités : céphalique et caudale constituant ainsi des neuropores :

- Le neuropore antérieur (rostral): qui se ferme vers le 26-27eme jour.
- Le neuropore postérieur (caudal): qui se ferme vers le 29eme jour.

Le tube neural se détache de l'ectoblaste qui se reconstitue au-dessus de lui.

- L'ectoblaste prend maintenant le nom d'épiblaste.
- Le tube neural prend le nom de neurectoblaste, qui sera à l'origine du système nerveux central.

Lors de la fermeture du tube neural, il y a détachement de cordons de chaque côté : c'est **les crêtes neurales** (à l'origine du système nerveux périphérique).

Sur une coupe transversale du tube neural après sa fermeture, on reconnaît :

1. Une **cavité** qui a la forme d'un hexagone étiré dans le sens dorso-ventral.
2. Quatre **parois** limitant cette cavité, dont :
  - Deux parois minces :  
L'une dorsale ou « toit » : c'est la plaque ou **lame dorsale**.  
L'autre ventrale ou « plancher » : c'est la plaque ou **lame ventrale**.
  - Deux parois latérales épaisses, séparées par un sillon (sulcus limitans) en deux lames ou plaques :  
Une plaque latéro-dorsale : c'est la **lame alaire**.  
Une plaque latéro-ventrale : c'est la **lame basale**.

La paroi du tube neural offre l'aspect d'un neuroépithélium stratifié, les cellules de cet épithélium se répartissent en quatre couches fondamentales qui sont de dedans en dehors (de la cavité vers la surface du tube) :

1. La zone ventriculaire : c'est une zone de mitoses, de génération cellulaire (zone de cellules germinatives). A son niveau, se différencient les **cellules épendymaires**.
2. La zone subventriculaire : c'est dans cette zone que commencent à apparaître les divers types de **neuroblastes** et de **glioblastes** issus de la différenciation des cellules germinatives de la couche ventriculaire.

3. La zone intermédiaire : on y trouve deux types de cellules : les **neuroblastes** (à l'origine des neurones) et les **glioblastes** (à l'origine des cellules névrogliales).
4. La zone marginale : c'est un feutrage de fibres nerveuses et névrogliales issues des cytones des cellules des zones sus-jacentes.

Les cellules neuroépithéliales issues des crêtes neurales se différencient en 05 types cellulaires :

1. Les **neuroblastes** ou « **ganglioblastes** » : qui seront à l'origine des neurones des ganglions cérébro-spinaux.
2. Les **sympathoblastes** : qui engendrent les neurones des ganglions sympathiques et des paraganglions.
3. Les **lemnoblastes** : qui fournissent les éléments de la névroglie du système nerveux périphérique.
4. Les **cellules C de la thyroïde**.
5. Les **cellules mélaniques** de la peau.

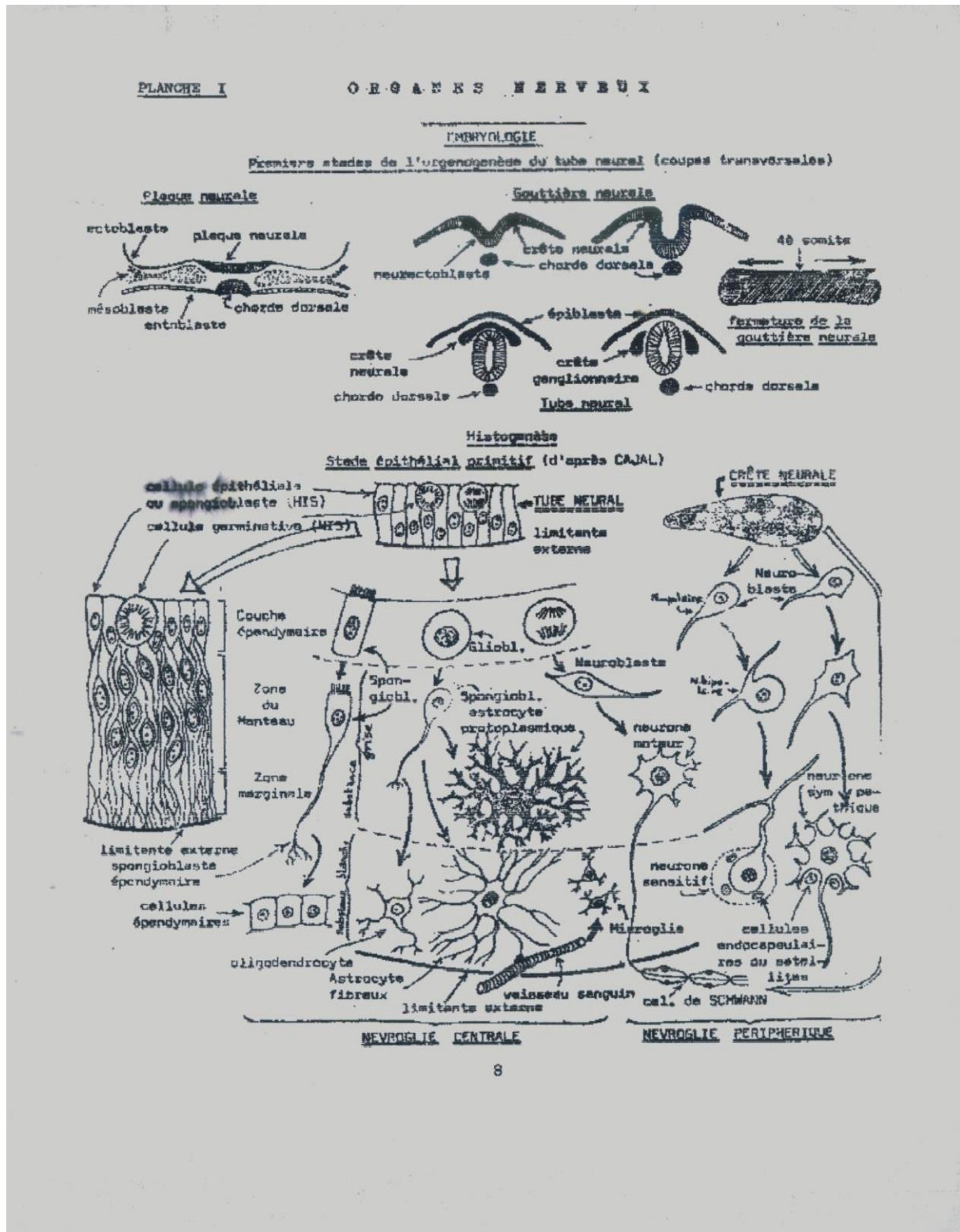


Schéma n°01 : Embryogenèse et histogenèse du tube neural.