LA RATE

1 - GENERALTES

La rate est un organe lymphoïde périphérique, siégeant sur le trajet du courant sanguin. Cette situation lui permet de filtrer, vérifier et épurer le sang. Elle est ainsi impliquée dans les réactions de défense immunitaires

La rate a une origine uniquement mésenchymateuse

La rate est un organe aplati situé dans la région supérieure gauche de l'abdomen entre l'estomac et le rein gauche.

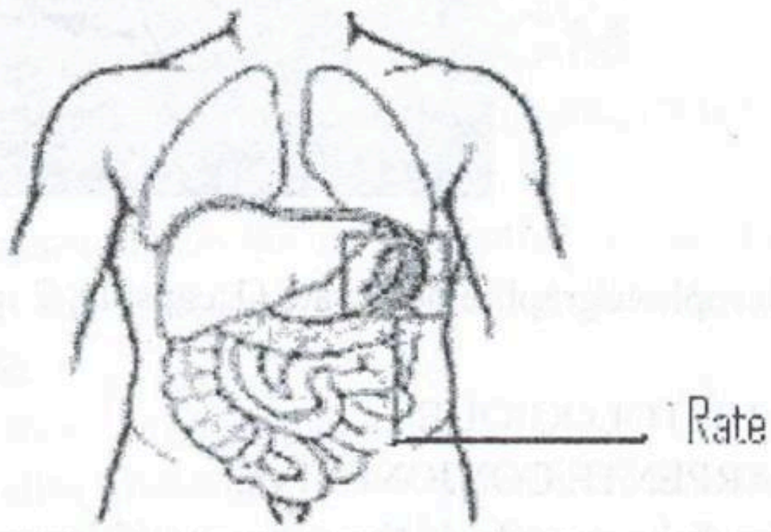

Fig 1 : Place et situation de la rate

Elle est de teinte rouge foncé, possédant une face externe convexe, une face interne concave et un hile allongé où arrivent l'artère splénique et d'où partent les veines et les lymphatiques efférents, il n'y a pas de lymphatiques afférents

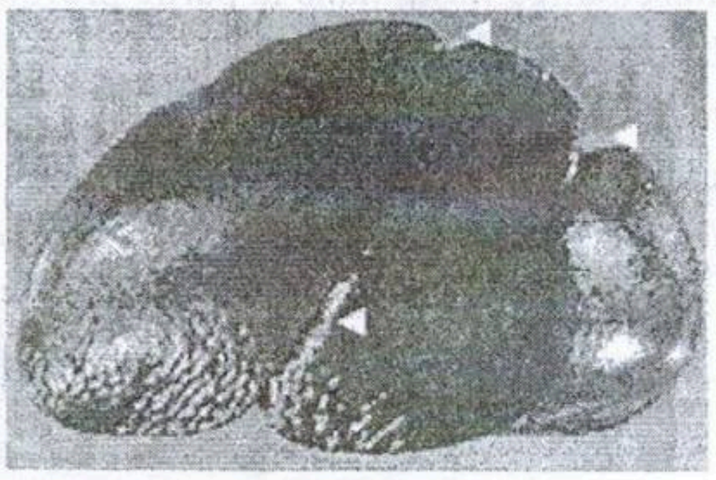

Fig 2 : Aspect macroscopique de la rate

2 – ANATOMIE MACROSCOPIQUE

Sur une section d'organe fraichement prélevé, on distingue à l'œil nu ou à la loupe

- Une capsule de tissu conjonctif, qui envoie en profondeur des cloisons conjonctives courtes pour délimiter des lobules, chaque lobule est alimenté par une artère centrale.
- Une masse de tissu gorgé de sang, c'est la pulpe rouge
- Des ilots blanchâtres forment la pulpe blanche



Fig 3 : Microphotographie de la rate (1:capsule; 2 :pulpe blanche; 3:pulpe rouge)

3– STRUCTURE HISTOLOGIQUE

3-1 - CHARPENTE CONJONCTIVE.

Faite d'une capsule de tissu conjonctif dense entourant la rate.

Revêtue extérieurement par le feuillet viscéral du péritoine.

De cette capsule naissent des travées qui s'enfoncent dans la rate délimitant des lobules. Ces travées se réunissent pour former une zone fibreuse dense au niveau du hile de la rate. La charpente est faite essentiellement de fibroblastes et de fibres de collagène, toutefois on y trouve aussi des fibres élastiques et quelques cellules musculaires lisses dans la partie profonde de la capsule et dans les travées.

3-2- LA PULPE SPLENIQUE

Le parenchyme splénique proprement dit est constitué d'un fond rouge gorgé de sang, parsemé de petits îlots blancs=les corpuscules de Malpighi.

Ces deux aspects définissent la pulpe rouge et la pulpe blanche

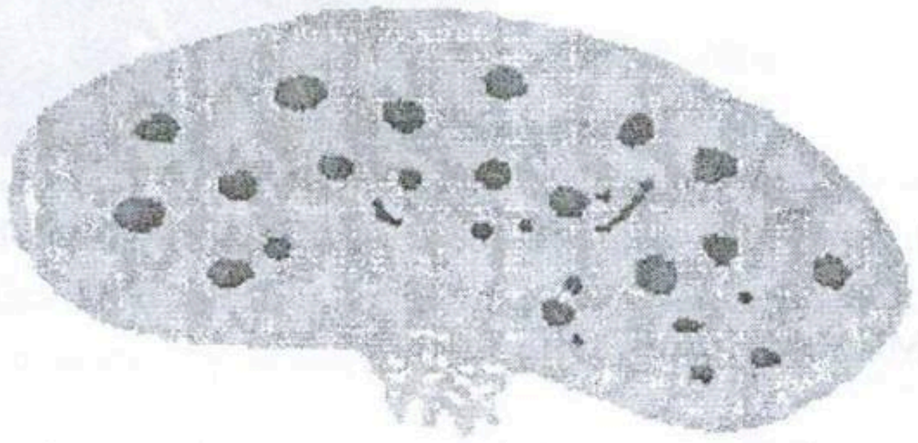

Fig 4 : Schéma organisation générale de la rate

3-2-1-LA PULPE BLANCHE

C'est le tissu lymphoïde de la rate. Dés que les artères pulpaires sortent des travées conjonctives elles s'entourent de manchons lymphoïdes(M), constitué de lymphocytes T.

Le tissu lymphoïde présente des renflements sphériques qui sont les corpuscules de Malpighi, en général situés au niveau des bifurcations artérielles

3-2-1-1-Les corpuscules de Malpighi

Ce sont des renflements sphériques ou ovoïdes de la gaine lymphoïde.

Sa structure rappelle celle d'un follicule lymphoïde. Il existe un centre clair plus moins développé avec des lymphocytes jeunes

3-2-1-2-La gaine lymphoïde péri artérielle

De forme cylindrique, elle accompagne et enveloppe les artères centrales depuis leur origine jusqu'à leur division en artères pénicillées

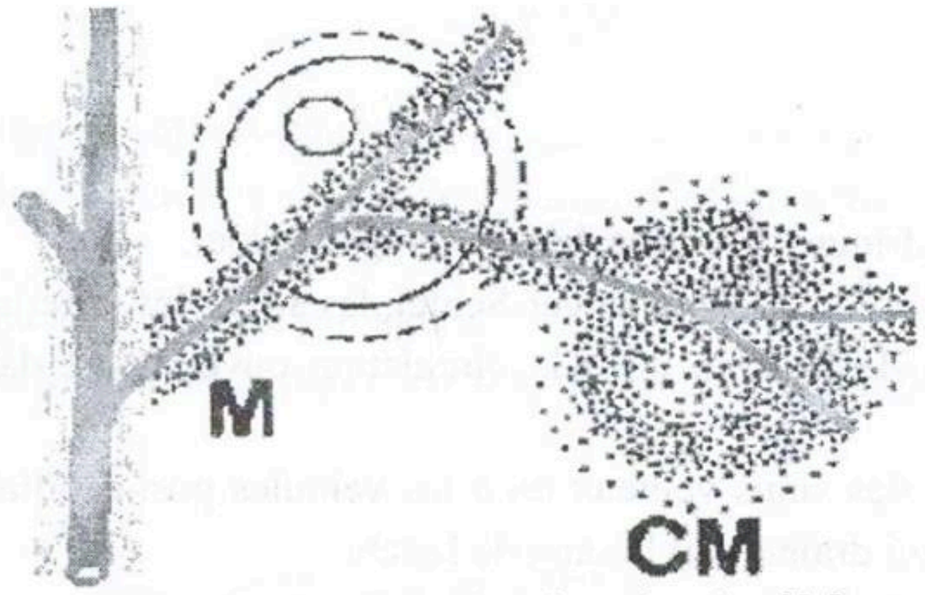

Fig 5 : Schéma de la pulpe blanche (M=manchon lymphoïde, CM=corpuscule de Malpighi)

3-2-2-LA PULPE ROUGE

Formée de cordons anastomosés les uns aux autres : les cordons de Billroth, délimitant entre eux des espaces remplis de sang : les sinus veineux. La couleur de la pulpe rouge est due à l'abondance en érythrocytes dans la lumière des sinus.

3-2-2-1-Les cordons de Billroth = Cordons spléniques

Ils occupent les intervalles libres entre les sinus veineux et sont formés de cellules réticulaires, fibres de réticuline et de cellules libres « lymphocytes de la pulpe blanche , macrophages et globules rouges en voie de dégénérescence »

3-2-2-2-Les sinus veineux

Ce sont des capillaires larges et irréguliers à paroi discontinue permettant libre passage des éléments figurés du sang. Leur paroi est faite de cellules et de fibres réticulaires

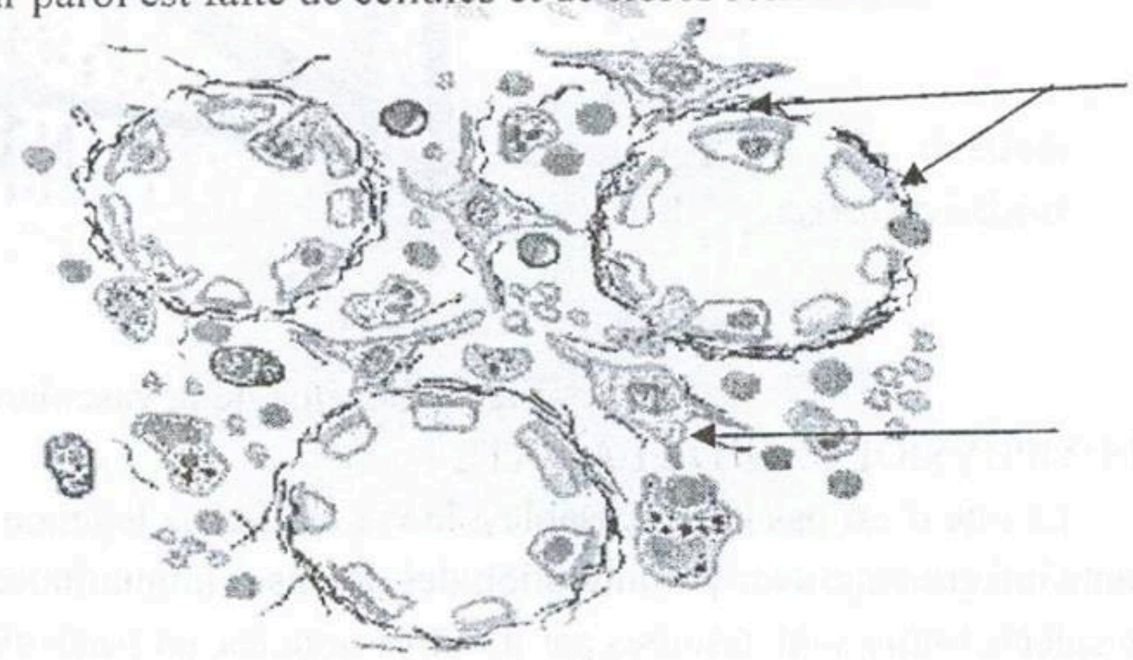

Fig 6 : Schéma de la pulpe rouge

3-2-3-LA ZONE MARGINALE

Située au pourtour des corpuscules de Malpighi, c'est une zone de transition avec la pulpe rouge, elle est faite de tissu lymphoïde plus lâche, comprenant des lymphocytes T et B

4 – LA VASCULARISATION

L'artère splénique pénètre dans la rate au niveau du hile et donne des artères trabéculaires dans les cloisons conjonctives .A la sortie des travées, les artères pulpaires s'entourent immédiatement du manchon lymphoïde . Elles traversent les corpuscules de Malpighi et s'appellent artères corpusculaires ou artères centrales. Au sein du corpuscule l'artère centrale émet de fines collatérales vers le centre clair et le réseau capillaire marginal.

A la sortie du corpuscule l'artère centrale donne de petites artérioles qui débouchent dans la pulpe rouge, ce sont les artères pénicillées. Elles sont courtes et leurs extrémités sont entourées d'une petite formation

conjonctive cylindrique, la housse de Schweigger-Seidel.

A la sortie de la housse de Schweigger-Seidel, les artérioles se terminent rapidement dans la pulpe rouge soit dans les cordons de Billroth c'est la circulation ouverte soit dans les sinus veineux c'est la circulation fermée.

A la terminaison des sinus veineux on a les veinules post-capillaires puis la veine trabéculaire et enfin la veine splénique qui draine tout le sang de la rate.

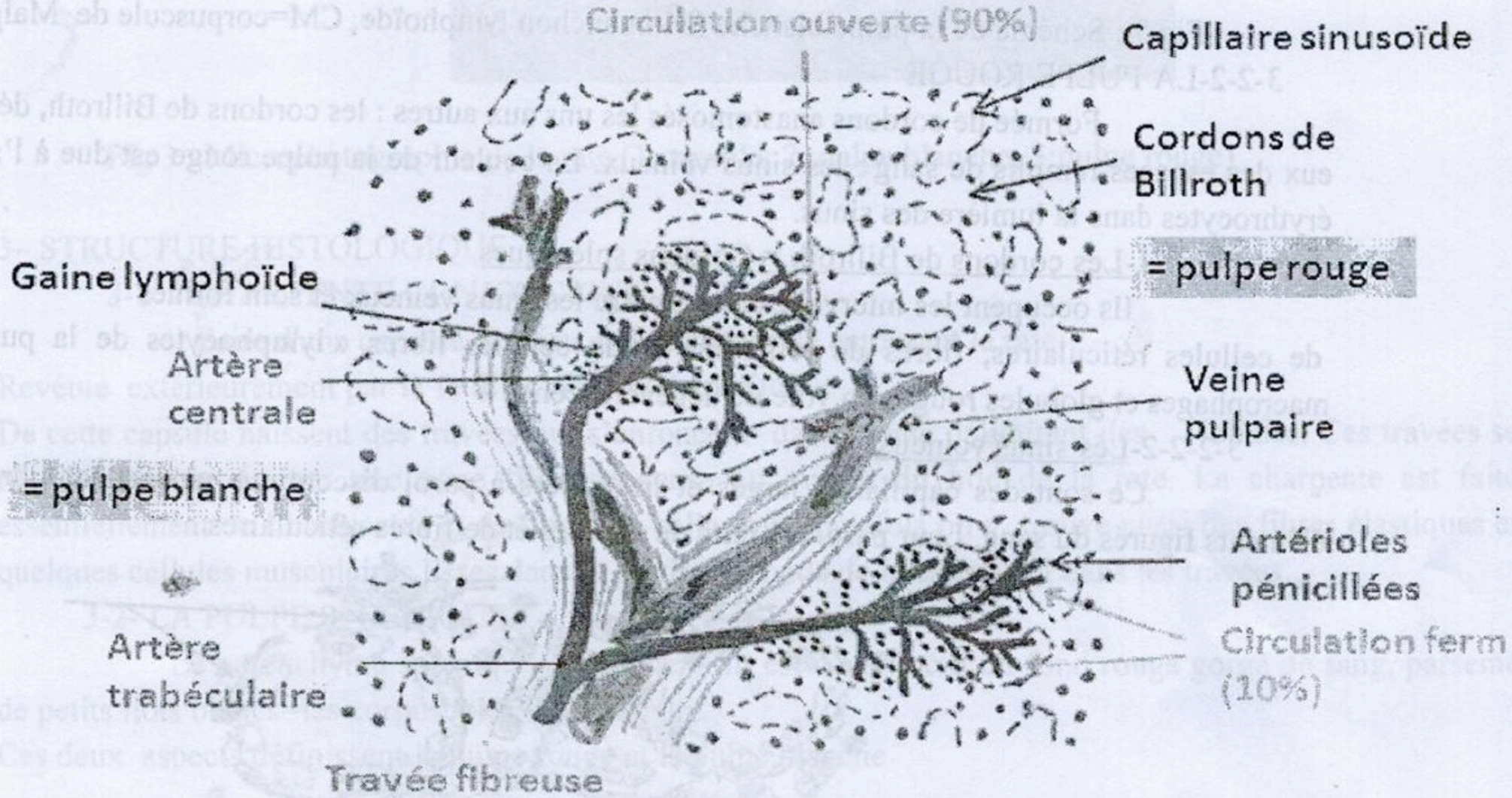

Fig 7 : Schéma de la vascularisation

5– HISTOPHYSIOLOGIE DE LA RATE

La rate n'est pas indispensable à la vie, sauf chez le jeune enfant où la splénectomie conduit à des accidents infectieux graves par altération des défenses immunitaires. Chez l'adulte, les fonctions de la rate en cas de splénectomie sont assurées par d'autres organes en particulier la moelle osseuse.

Les fonctions de la rate sont toutes en rapport avec sa situation de filtre sanguin.

5-1-Rôle immunitaire

La rate renferme 10 à 15% de lymphocytes B et 30 % de lymphocytes T de l'organisme. C'est le lieu de rencontre entre les antigènes circulants et le tissu lymphoïde. Ainsi la rate a un rôle important dans la défense contre les parasites et surtout contre les bactéries pouvant circuler dans le sang (septicémie).

5-2-Rôle hémolytique

Par destruction des globules rouges vieillis ou altérés

5-3-Rôle hématopoïétique

Pendant la vie embryonnaire et fœtale

Chez l'adulte reprise de cette fonction dans certaines leucémies.

5-4-La Splénectomie

La rate est un organe non indispensable à la vie

6- PATHOLOGIE

- Anomalies de nombre (asplenisme ou polysplenie)
- Tumeurs spléniques bénignes (hémangiome, hamartome)
- Tumeurs spléniques malignes (lymphomes, angiosarcome)
- Infections spléniques(tuberculose , hydatidose splénique) et parasitoses.